INSTITUTUL DE MEDICINĂ
ȘI FARMACIE – IAȘI
Disciplina Anatomie umană

Prof. Dr. GH. ADOMNICĂI

ANATOMIA TRUNCHIULUI

VOL. II

ABDOMEN

FASCICOLA II

Prof. Dr. GH. ADOMNICĂI
Șef lucrări Dr. M. CHIRIAC
Asistent Dr. D. ANTOHI
Asistent Dr. M. ZAMFIR

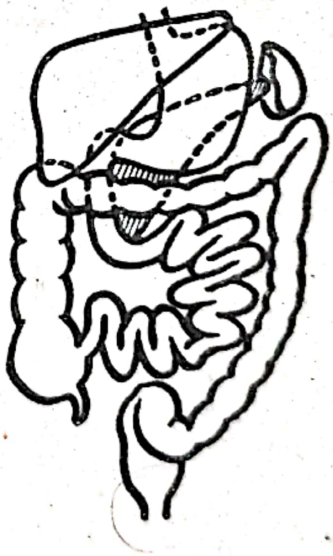

1978

Scanned with OKEN Scanner

INSTITUTUL DE MEDICINA SI FARMACIE IASI
FACULTATEA DE MEDICINA
DISCIPLINA ANATOMIE UMANA

Prof.Dr. GH.ADOMNICAI

A N A T O M I A T R U N C H I U L U I

Volumul II

A B D O M E N U L

Fasciccla 2-a

Prof.Dr.GH.ADOMNICAI Sef lucr.Dr.M.CHIRIAC

Asistenţi:

Dr.D.ANTOHE Dr.M.ZAMFIR

Litografia I.M.F.Iaşi
- 1978 -

Scanned with OKEN Scanner

C U P R I N S

	Pag.
SPLANCHNOLOGIA	
I. CAVITATEA PERITONEALA	252
A. Anatomie generală	253
Date ontogenetice	253
Dispoziţia iniţială a tubului digestiv şi a cavităţii peritoneale	264
Evoluţia cavităţii celomice şi a tubului digestiv în teritoriul trunchiului celiac	265
Evoluţia ansei duodenale şi a mezoduodenului dorsal	270
Evoluţia ansei ombilicale şi a mezenterului comun	279
Evoluţia tubului digestiv în teritoriul arterei mezenterice inferioare	282
B. Anatomia descriptivă.	291
Omentul mic	296
Omentul mare	300
Bursa omentală	306
C. Anatomia funcţională a cavităţii peritoneale	319
II. APARATUL DIGESTIV.	326
Stomacul	327
Ficatul	367
Căile biliare	394
Splina	427
Intestinul subţire	442
Duodenul	442
Pancreasul	462
Intestinul mezenterial	479
Cecul	515
Apendicele vermiform	519
Colonul	552
Rectul	553

Scanned with OKEN Scanner

VI. SPLANCHNOLOGIA.

Abdomenul reprezintă segmentul subdiafragmatic al trunchiului. Este delimitat de 4 pereţi cutanofibromusculoşi şi prezintă o diferenţiere - viscerală - digestivă şi urogenitală.

Elementele cuprinse în interiorul său se găsesc situate în două compartimente : - seros (cavum peritonei) şi - extraseros (spaţiul interparietovisceral)(fig.132).

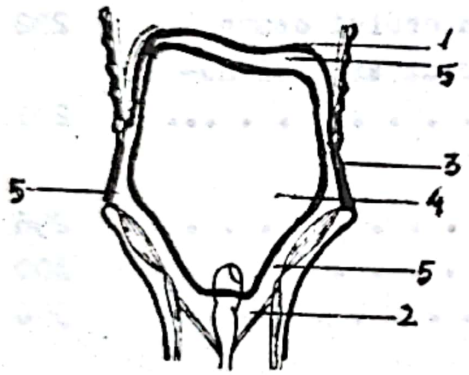

Fig.132

1- Peretele abdominal sup.
2- Peretele abdominal inf.
3- Peretele anterolateral
4- Cavum peritonei
5- Spaţium interparietovisceralis

In spaţiul interparietovisceral se găsesc unele viscere, vase, nervi şi ţesut conjunctiv organizat sub formă de fascia parietalis (care tapetează pereţii cavităţii abdominale), de fascia visceralis (care dublează la exterior cavitatea peritoneală) şi de ţesut celulograsos interparietovisceral.

Topografic, acest spaţiu poartă nume diferite, după locul unde se află : - protoperitoneal (preperitoneal), retroperitoneal şi pelvisubperitoneal (fig.132).

CAVUM PERITONEI

(Cavitatea peritoneală)

A. Anatomie generală

Dispoziţie generală. Peritoneul reprezintă peretele celomului sau al cavităţii generale. El este alcătuit, ca orice seroasă, din două foiţe : - peritoneum parietale (foiţa parietală, peritoneul parietal sau somatopleura) aplicat pe pereţii cavităţii abdominale şi - peritoneum viscerale (foiţa viscerală, peritoneul visceral sau splanchopleura) care constituie învelişul seros al organelor.

In acest fel se delimitează cavum peritonei (cavitatea peritoneală) care conţine cîţiva milimetri de liquor peritonei (lichidul peritoneal), sub forma unei lame subţiri care favorizează mişcarea liberă a segmentelor subdiafragmatice ale tubului digestiv.

Unele organe sînt învelite aproape în totalitate de peritoneu şi se numesc, aşa zisele, organe intraperitoneale ; altele sînt acoperite doar parţial de peritoneu şi poartă denumirea de organe extraperitoneale.

Este însă o mare greşeală de a vorbi de organe intraperitoneale, deoarece cavitatea peritoneală nu conţine nimic, în afară de ovar la femeie, la care această cavitate comunică - prin organele genitale - cu exteriorul.

Această conexiune genitală aminteşte de semnificaţia primitivă a celomului (a se vedea dezvoltarea embriologică a peritoneului).

Peritoneul visceral este legat de peritoneul parietal prin numeroase cute, care formează tecile pediculilor vasculo-nervoşi ale organelor abdominale. Ele sînt de mai multe feluri şi poartă, după caz, numele de : mezouri, epiploane şi ligamente.

- Mezourile (care se află la mijloc) sînt cute peritoneale ce unesc peretele abdominal cu un segment al tubului digestiv. Mezourile se numesc : mezogastru, mezenter, mezocolon, după cum sînt în legătură cu stomacul, cu intestinul subţire sau cu colonul.

- Epiploanele (care plutesc pe ; epiploa sau omenta) sînt cutele peritoneale care se întind între două organe ale aparatului digestiv, de exemplu : omentum minus (epiplonul gastro-hepatic), omentum majus (epiplonul gastrocolic sau marele epiplon), epiplonul gastrosplenic, pancreaticosplenic etc.

- Ligamentele sînt cutele peritoneale care leagă peretele abdominal, de acele viscere care nu fac parte din tubul digestiv ; exemplu: ligamentele ficatului, uterului, etc.

Nomina anatomica extinde noţiunea de ligament şi la epiploane, descriindu-se epiplonul gastrocolic sub numele de ligamentum gastrocolicum.

- Fasciile de coalescenţă reprezintă sudura mezoului primitiv la peritoneul parietal; între peretele abdominal şi un organ, care în cursul dezvoltării sale din intraperitoneal devine extraperitoneal, apare o fascie de coalescenţă; exemplu : fascia lui Treitz, fascia lui Toldt etc.

Prin deplasarea organelor şi mezourilor pot apărea pungi seroase, denumite burse (bursa omentalis), sau funduri de sac, cînd peritoneul se răsfrînge de pe un organ pe altul, ori spaţii peritoneale, delimitate de rădăcinile mezourilor, precum şi loje viscerale, diverticule sau recessuri peritoneale.

Anatomia cavităţii peritoneale. Descrierea morfologică a viscerelor şi a conexiunilor lor poate fi înţeleasă numai dacă se cunoaşte bine anatomia cavităţii peritoneale şi dispoziţia tubului digestiv în această cavitate.

Privită în general, cavitatea peritoneală prezintă două compartimente : marea cavitate peritoneală şi mica cavitate peritoneală (bursa omentalis); comunicarea dintre cele două compartimente se face prin foramen epiploicum (hiatusul lui Winslow)(fig. 133).

Fig.135

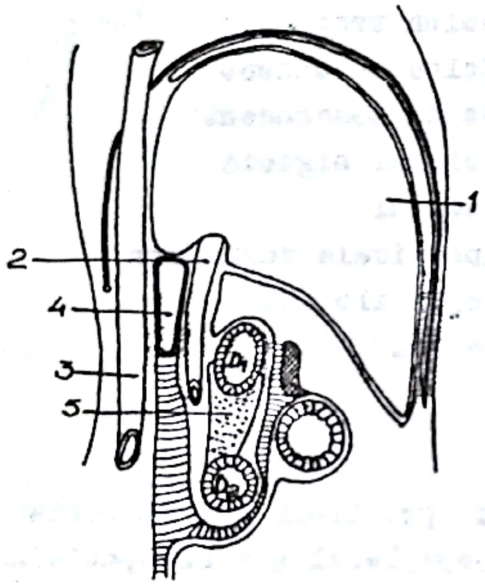

1- Ficatul
2- Vena portă
3- Vena cavă inferioară
4- Foramen epiploicum
5- Pancreas

In marea cavitate peritoneală, colonul transvers şi mezoul său formează o barieră naturală, transversală, care împarte această cavitate seroasă în două etaje : supramezocolic şi submezocolic.

A. Etajul supramezocolic este teriteriul de irigaţie al trunchiului celiac :

- La dreapta liniei mediane se află ficatul şi căile biliare (fig.134).

- La stînga liniei mediane se găseşte stomacul, în continuarea esofagului, la nivelul cardiei. Partea sa termina-

lă depăşeşte linia mediană, iar pilorul marchează limita dintre stomac şi duoden ; lateral de stomac şi în profunzime se găseşte splina.

Fig.134

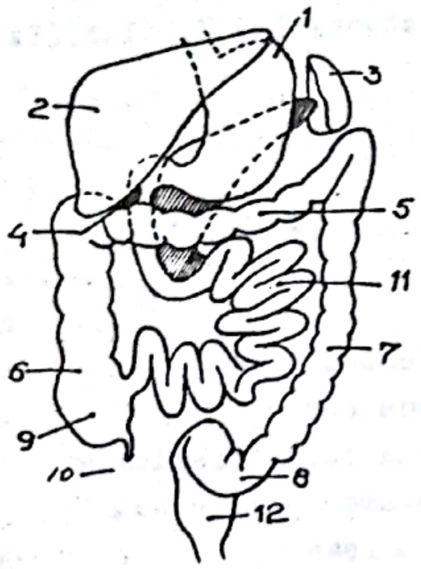

1- Stomacul
2- Ficatul-
3- Splina
4- Vezica biliară
5- Colon transvers
6- Colon ascendent
7- Colon descendent
8- Colonul sigmoid
9- Cecumul
10- Apendicele vermiform
11- Jejunoileonul
12- Rectul

• Stomacul este legat de ficat printr-un repliu peritoneal, frontal, denumit epiploon minus (epiplonul gastrohepatic sau micul epiplon), care se termină la dreapta printr-o margine liberă, întinsă de la duoden până la hilul ficatului, ce conţine pedicolul hepatic.

Intre stomac şi splină se găseşte o altă formaţiune peritoneală, denumită ligamentum gastrolienale (epiplonul gastrosplenic).

Intre stomac şi colon se află ligamentum gastrocolicum (epiplonul gastrocolic) (fig.135).

Micul epiploon şi stomacul, în afară de partea lui superioară, sînt separaţi de peretele posterior abdominal printr-un divertricul enorm al cavităţii peritoneale, denumit bursa omentalis .

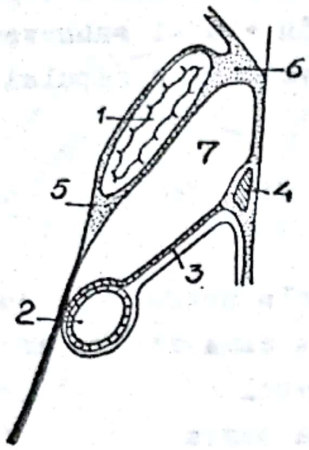

Fig.135

1- stomacul
2- colonul transvers
3- mezocolonul transvers
4- pancreasul
5- ligamentul gastrocolic
6- ligamentul gastrofrenic
7- bursa omentalis

Această bursă este închisă complet, în afară de locul situat îndărătul pediculului hepatic, unde comunică cu marea cavitate peritoneală prin intermediul foramen epiploicum (hiatusul lui Winslow), delimitat : - anterior, de pedicului hepatic, - posterior, de vena cavă inferioară, - superior, de lobul caudat al ficatului, iar, - inferior, de prima porţiune a duodenului (fig. 133 şi 135).

• Duodenul, independent de peretele abdominal posterior în segmentul său iniţial, se alipeşte posterior şi descrie un inel aproape complet care înconjură capul pancreasului.

El prezintă un prim segment transversal la dreapta, un al doilea segment descendent, al treilea transversal la stînga, iar al patrulea ascendent.

• Corpul pancreasului, oblic în sus şi la stînga, se găseşte pe peretele posterior abdominal, îndărătul bursei omentalis; coada pancreasului este mobilă, conţinută între foiţele epiplonului pancreaticosplenic (fig.136).

Inserţia mezocolonului transvers urmează marginea inferioară a corpului pancreasului, încrucişează capul pancreasului şi duodenul, astfel încît aceste organe se găsesc : - în etajul

supramezocolic; prima porţiune a duodenului şi jumătatea celei de a doua porţiune a duodenului, jumătatea superioară a capului pancreasului, corpul şi coada acestuia; - în etajul submezocolic se află restul din duoden şi jumătatea inferioară a capului pancreasului (fig.136).

Fig.136

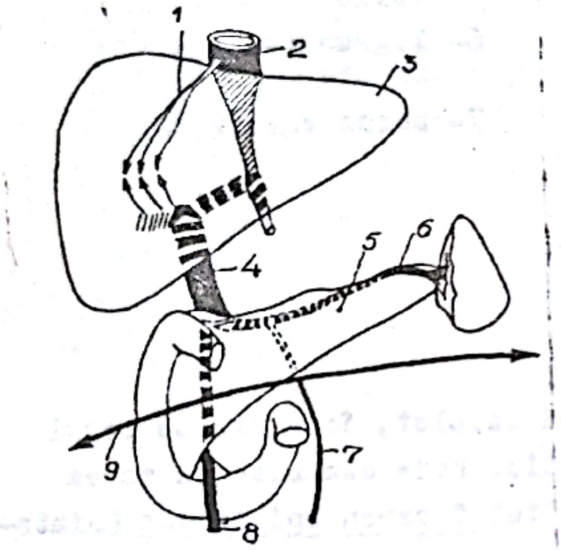

1- Venele suprahepatice
2- Vena cavă inferioară
3- Ficatul
4- Vena porta
5- Pancreasul
6- Vasele splenice
7- Vena mezenterică inferioară
8- Venamezenterică superioară
9- Rădăcina mezocolonului transvers.

Originea, trunchiul şi terminarea venei porte se găsesc de asemenea în etajul supramezocolic. Un fapt esenţial trebuie să fie reţinut : sîngele venos de la tubul digestiv şi de la anexele sale nu se varsă direct în circulaţia venoasă generală; acest sînge este colectat de 3 trunchiuri venoase principale care alcătuiesc vena portă : vena splenică, vena mezenterică inferioară şi vena mezenterică superioară.

B. Etajul submezocolic este mai simplu ; el conţine jejunoileonul, care face continuarea duodenului la unghiul duodenojejunal şi intestinul gros (fig.137).

•Intestinul mezenterial (jejunoileonul) este mobil în întregime, ataşat de peretele abdominal posterior printr-o cută peritoneală, denumită mezenter. Partea superioară a intestinului liber se numeşte jejunum, iar partea sa inferioară este cunoscută

sub numele de ileum. (ileon).

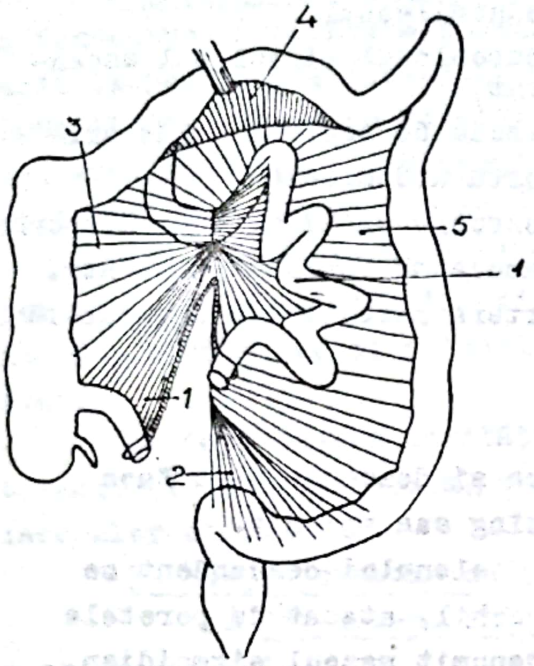

Fig.137

1- Mezenterul şi ansele jejunoileale.
2- Mezocolonul şi colonul sigmoid
3- Mezocolonul şi colonul ascendent
4- Mezocolonul şi colonul transvers
5- Mezocolonul şi colonul descendent

•Jonctiunea intestinului subtire cu intestinul gros se numeşte unghiul ileocolic ; dedesubtul acestuia se găseşte cecul şi apendicele vermicular.

•Dacă urmărim intestinul gros în continuare, vom constata că prima parte a sa urcă vertical, în partea dreaptă a abdomenului, constituind colonul ascendent, al cărui mezou (mezocolonul ascendent) este alipit în întregime de peretele abdominal posterior (fig.138).

Al doilea segment al colonului este transversal, mobil, legat de peretele abdominal posterior prin mezocolonul transvers.

Continuarea între colonul ascendent şi transvers se face sub ficat, la nivelul unghiului colic drept sau unghiul hepatic.

Segmentul următor al colonului coboară vertical, în partea stîngă a abdomenului, alcătuind colonul descendent; el prezintă un mezou, numit mezocolonul descendent, care este alipit în întregime la peretele abdominal posterior (fig.138).

Fig.138

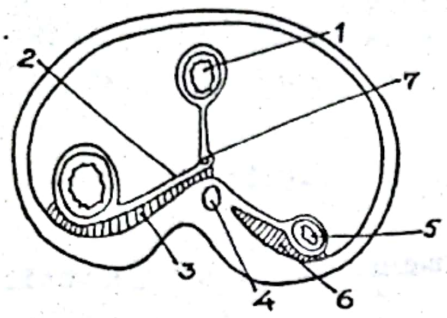

1- Jejunoileonul
2- Mezocolonul şi colonul ascendent.
3- Fascia de accolare Toldt dr.
4- Aorta abdominală
5- Mezocolonul şi colonul descendent
6- Fascia de accolare Toldt stg.
7- Artera mezenterică superioară

Continuarea între colonul transvers şi descendent se face sub splină, alcătuind unghiul colic stîng sau splenic.

Segmentul care face urmare colonului descendent se numeşte colonul sigmoid ; acesta este mobil, ataşat de peretele abdominal posterior printr-un mezou, denumit mezoul sigmoidian.

Incepînd de la a treia vertebră sacrată, intestinul gros se continuă cu rectum.

Colonul ascendent şi partea dreaptă a colonului transvers sînt vascularizate de artera mezenterică superioară; restul din colon primeşte sînge de la artera mezenterică inferioară. In mezocolonul transvers se găseşte o anastomoză foarte impertantă dintre cele două artere mezenterice, constituind arcada lui Riolan (fig. 139).

Fig.139

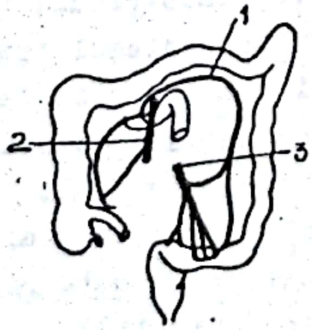

1- Arcada lui Riolan
2- Artera mezenterică superioară
3- Artera mezenterică inferioară

.Spaţiile peritoneale. Cavitatea peritoneală este liberă în întregime. Diferitele spaţii create între tubul digestiv, acoperit de peritoneul visceral, ancorat de mezouri sau epiploane, comunică larg unele cu altele. Totuşi, aceste reliefuri împart cavitatea peritoneală în spaţii sau loje pe unde circulă lichidul peritoneal şi unde se pot aduna diferite colecţii patologice.

Aşa cum reliefuI unui teren orientează traiectul curgerii apelor, tot aşa reliefurile viscerale şi peritoneale canalizează lichidul peritoneal şi colecţiile patologice, după traiecte determinate.

La deschiderea cavităţii peritoneale se observă ficatul, stomacul şi marele epiplon, care cade ca o cortină peste restul viscerelor abdominale.

In etajul supramezocolic se găsesc 5 spaţii (fig.140).

1. Bursa omentalis situată îndărătul micului epiploon şi al stomacului.

2 şi 3. Recessi subphrenici (spaţiile subfrenice sau interhepatodiafragmatice drept şi stîng) sînt situate între convexitatea ficatului şi faţa inferioară a diafragmului. Ligamentul falciform separă complet recesul subfrenic drept de cel stîng ; spaţiul subfrenic drept este mai bine delimitat şi mai important (fig.14o).

4. Recessus subhepaticus (spaţiul subhepatic) este cuprins între stomac şi micul epiplon pe de o parte şi faţa inferioară, a ficatului. In acest spaţiu se perforează aproape toate ulcerele gastroduodenale şi colectează abcesele biliare.

Spaţiul subhepatic comunică, pe deasupra unghiului hepatic al colonului, cu spaţiul parietocolic drept; sucul gastric care se evacuează prin perforaţia ulcerelor gastroduodenale se va colecta în fosa iliacă dreaptă şi va determina simptomatologia unei apendicite acute.

5. Spaţiul splenic se găseşte în jurul splinei, deasupra ligamentului suspensor al unghiului stîng al colonului.

Fig.140

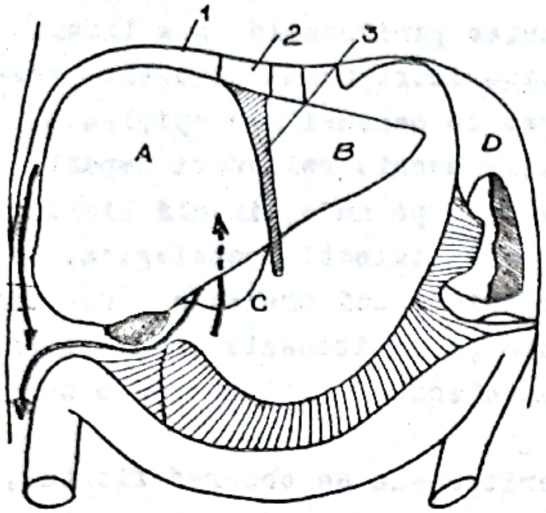

1- Diafragmul
2- Vena cavă inferioară
3- Ligamentul falciform
A- Spaţiul subfrenic dr.
B- Spaţiul subfrenic stg.
C- Spaţiul subhepatic
D- Spaţiul perisplenic

In etajul submezocolic, colonul drept fiind foarte voluminos ocupă partea dreaptă a abdomenului şi vine în contact cu peretele său anterolateral; mezenterul este o barieră de 12-15 cm oblică în jos şi la dreapta, iar colonul stîng, mai redus de volum, este aşezat posterior îndărătul masei anselor jejunoiliale.

Datorită prezenţei acestor elemente, din punct de vedere topografic şi practic, la nivelul etajului submezocolic se descriu următoarele 5 spaţii (fig.141) :

1 şi 2. Sulci paracolici (spaţiile paracolice sau parietocolice) drept şi stîng sînt cuprinse între colonul ascendent şi descendent şi peretele anterolateral al abdomenului.

Spaţiul parietocolic drept este cuprins între colonul ascendent şi peretele abdominal lateral; el se întinde de la spaţiul subfranic drept şi subhepatic pînă la fosa iliacă internă dreaptă; la acest nivel se află, în mod obişnuit, cecul şi apendicele vermicular. Reliefal muşchiului psoas şi strîmtarea superioară separă incomplet acest spaţiu de cel abdomino-pelvin,astfel că

anumite colecţii patologice tind să coboare în partea cea mai declivă a cavităţii peritoneale.

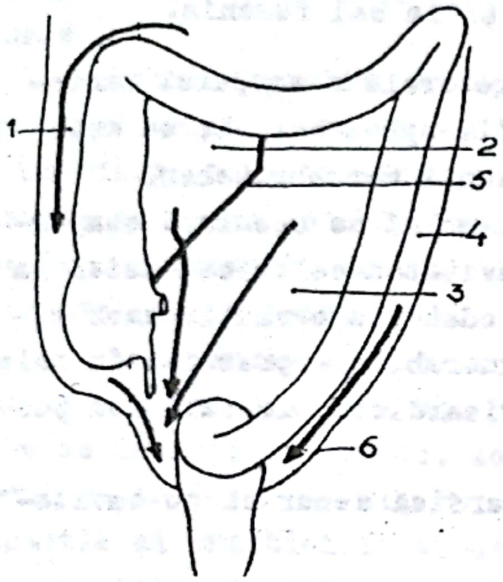

Fig.141

1- Sanţul paracolic drept
2- Spaţiul mezenteriocolic dr.
3- Spaţiul mezenteriocolic stg.
4- Sanţul paracolic stg.
5- Rădăcina mezenterului
6- Spaţiul abdominopelvin
— Săgeţile indică direcţia de migrare a colecţiilor patologice.

Spaţiul parietocolic stîng este delimitat de colonul descendent şi de peretele abdominal lateral; el nu are aceeaşi importanţă clinică ca omologul său din partea dreaptă. Este închis în partea superioară de ligamentul colofrenic stîng, iar în jos comunică cu spaţiul abdominopelvin.

3 şi 4. Spaţiile mezenteriocolice sînt delimitate de cadrul colic şi de mezenter.

Spaţiul mezenteriocolic drept (loja dextromezenterică) este situat la dreapta mezenterului, între acesta şi relieful colonului drept; este relativ îngust, triunghiular şi comunică - în jos-peste ileonul terminal - cu fosa iliacă internă dreaptă, apoi cu micul basin.

Spaţiul mezenteriocolic stîng (loja sinistromezenterică) se află la stînga şi îndărătul mezenterului, între acesta şi relieful colonului stîng ; este larg, trapezoidal, adînc şi comunică

larg cu micul basin.

5. Spaţiul abdominopelvin reprezintă porţiunea inferioară a cavităţii peritoneale. Este situat dedesubtul colonului sigmoid şi al mezoului său. Comportarea peritoneului la acest nivel este diferită la sexul masculin şi la cel feminin.

Date filogenetice. Cavitatea generală a corpului vertebrateler sau celomul secundar derivă din splanhnocel; ea este unică la nevertebrate, dar şi la embrionii vertebrateler.

In evoluţia filogenetică a celomului se constată compartimentarea lui în 2 sau 3 cavităţi. Cavitatea celomică, unică la început, începe treptat să se împartă odată cu evoluţia unor organe care - prin dezvoltarea lor considerabilă - preemină în celom şi determină apariţia seroaselor : pericardică, pleurală sau pulmonară şi peritoneală.

La ciclostome, cavitatea pericardică comunică cu cavitatea pleuroperitoneală.

La peştii adulţi, celomul secundar este divizat într-o cavitate pericardică, complet separată de cavitatea pleuroperitoneală.

La vertebratele pulmonate, cavitatea pleuroperitoneală se desparte într-o cavitate pleurală, care înconjură plămînii şi într-o cavitate peritoneală ; între cele două cavităţi se dezvoltă o diafragmă, care este conjunctivă la reptile şi păsări şi conjunctivomusculară la mamifere.

Fiziologic, cavitatea celomică generală are un rol uregenital : eliminarea produşilor de deşeu şi a gameţiler. După compartimentarea celomului şi apariţia seroaselor, cavitatea peritoneală a păstrat numai conexiunile genitale la sexul feminin, pe cînd cele urinare au dispărut.

Date ontogenetice. Evoluţia seroasei peritoneale este îndelungată, complexă şi concomitentă cu cea a tubului digestiv subdiafragmatic, fiind marcată de multiple evenimente :

- la nivelul cavităţii celomice se constată apariţia de recesuri (pungi seroase sau burse) între două organe învecі-

nate, pentru a permite dezvoltarea şi mişcarea acestora, iar

- la nivelul tubului digestiv are loc o creştere considerabilă în lungime, o diferenţiere morfofuncţională a segmentelor sale, precum şi apariţia glandelor anexe digestive abdominale.

Tubul digestiv, astfel dezvoltat, trebuie să se adapteze spaţiului relativ strîmt al cavităţii abdominale; el se curbează şi se răsuceşte pe el însuşi. Anumite mezouri şi organe vin în contact cu peretele abdominal şi se alipesc de acesta prin procesul de coalescenţă, în aşa fel încît par să fie retroperitoneale (procesul de parietalizare).

In descrierea acestor evenimente, vom ţine seama de concepţia clasică a lui Toldt, după care, determinismul acestor fapte este în întregime mecanic. Această concepţie are meritul, pe lîngă vechimea sa de un secol, de a fi foarte clară din punct de vedere didactic şi practică în efectuarea anumitor tehnici chirurgicale.

In capitolele care urmează, vor fi descrise aceste fenomene în evoluţia lor, începînd de la stadiul iniţial pînă la cel final, în teriteriul trunchiului celiac, al mezentericei superioare şi al mezentericei inferioare.

I, <u>Dispoziţia iniţială a tubului digestiv şi a cavităţii peritoneale</u>. Pentru a putea înţelege evoluţia acestor două formaţiuni, este necesar să cunoaştem dispoziţia lor iniţială.

<u>Tubul digestiv</u> se găseşte situat pe linia mediosagitală; de o parte şi de alta a sa se află cei doi saci celomici, care nu se pot alipi în partea dorsală a tubului digestiv, deoarece la acest nivel, se află vase sanguine voluminoase şi ţesut conjunctiv abundent (fig.142).

Se formează astfel <u>mesenterium dorsale commune</u> (mezenterul dorsal primitiv) care poate fi urmărit de la diafragm pînă la cloacă. Mezenterul dorsal se dezvoltă odată cu diferitele segmente ale tubului digestiv subdiafragmatic şi va lua denumiri ce corespund segmentelor respective : mezogastru, mezoduoden, mezenter şi mezocolon.

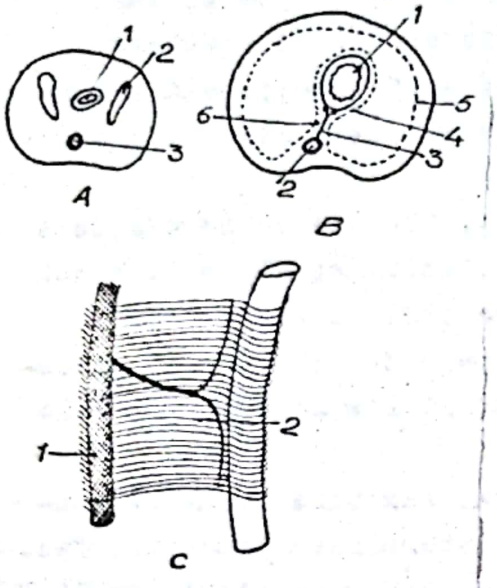

Fig.142

A.1-Tubul digestiv primitiv
2-Cavităţile celomice
3-Aorta

B,1- Intestinul primitiv
2- Aorta
3- Arteră digestivă
4- Peritoneul visceral
5- Peritoneul parietal
6- Mezou

C-1-Aorta
2-Mezoul dorsal cu pedicolul vascular.

In partea ventrală a tubului digestiv, cei doi saci celomici alcătuiesc, prin apropierea lor de linia mediană, mezenterul ventral care leagă tubul digestiv de peretele abdominal. In segmentul subombilical, cei doi saci celomici se alipesc şi se rezorb, astfel încît la acest nivel, cavitatea peritoneală este unică; între foiţele mezogastrului ventral se dezvoltă ficatul şi mugurele pancreatic ventral, numai pentru un timp foarte redus.

Porţiunea subdiafragmatică a tubului digestiv,în stadiul de 5 mm, este alcătuită din : esofag, stomac, ansa duodenală,ansa ombilicală şi intestinul terminal (fig.143).

1. Stomacul este un organ mediosagital, turtit transversal, prezentînd o faţă laterală dreaptă şi alta stîngă, o margine ventrală concavă de la care pleacă mezogastrul ventral şi o margine dorsală convexă, unită de peretele abdominal prin mezogastrul dorsal, între foiţele căruia se află trunchiul celiac cu ramurile sale, care în acest stadiu sînt următoarele :

- Artera gastrohepatică cranială descrie o curbă

ascendentă înapoia stomacului, încrucişează faţa laterală dreaptă a jenoţiunii ezogastrice şi coboară de-a lungul marginii ventrale a stomacului.

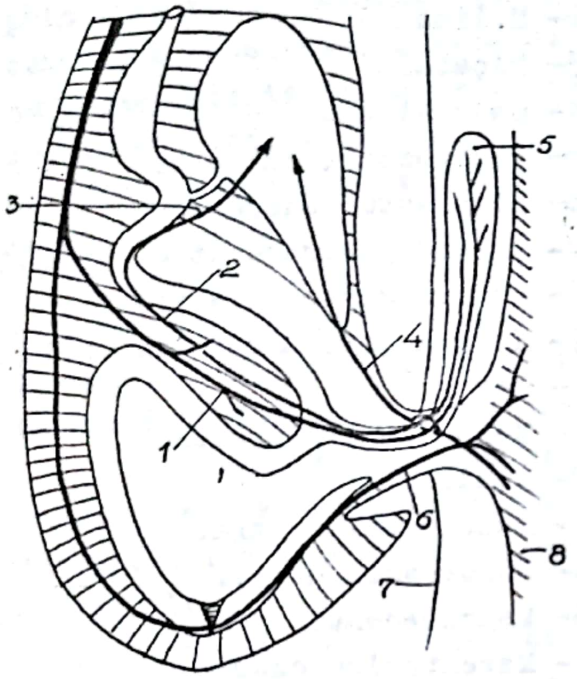

Fig.143

1- Artera mezenterică superioară şi continuarea ei - artera onfalomezenterică.
2- Vena onfalomezenterică
3- Viitoarea venă portă
4- Vena ombilicală
5- Vezicula ombilicală
6- Artera ombilicală
7- Amniosul
8- Placenta

Artera gastrohepatică cranială furnizează o ramură hepatică şi o ramură gastrică, care va deveni artera gastrică stîngă (fig.144).

- Artera gastrohepatică caudală are un traiect uşor descendent, trece pe faţa laterală dreaptă a stomacului, dar la nivelul jenoţiunii gastroduodenale. Ea dă naştere unei ramuri ascendente pentru marginea ventrală a stomacului (viitoarea arteră gastrică dreaptă sau pilorică) şi unei ramuri pentru marginea dorsală a stomacului (viitoarea arteră gastroepiploică dreaptă). Artera gastrohepatică caudală se termină prin viitoarea arteră hepatică.

- Artera gastrosplenică se îndreaptă spre marginea dorsală a stomacului ; această arteră va deveni artera sple-

mică şi secundar va da ramuri pentru stomac (vasele scurte şi gastroepiploica stîngă).

Fig.144

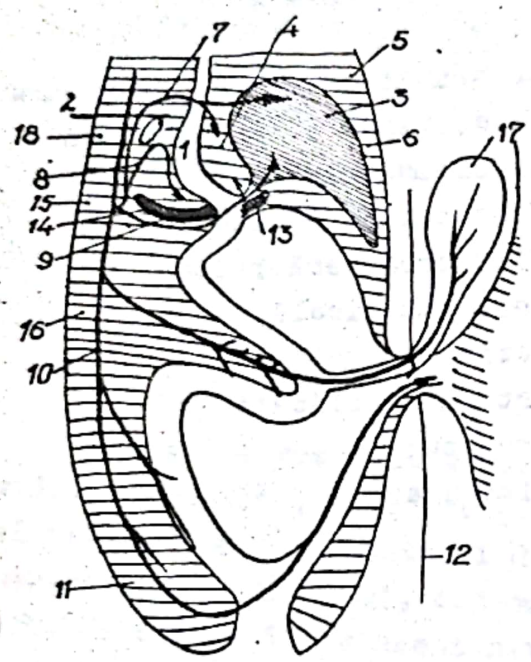

1- Stomacul
2- Splina
3- Ficatul
4- Omentul mic
5- Mezogastrul anterior
6- Ligamentul suspensor
7- Artera gastrohepatică cranială
8- Artera gastrosplenică
9- Artera gastrohepatică caudală
10- Aorta
11- Mezocolonul terminal
12- Amniosul
13- Pancreasul ventral
14- Pancreasul dorsal
15- Mezoduodenul
16- Mezenterium comune
17- Vezicula ombilicală
18- Mezogastrul posterior

2. Ansa duodenală este foarte scurtă şi concavă dorsal. Prezintă două feţe laterale, dreaptă şi stîngă şi două extremităţi : - una superioară care continuă stomacul la nivelul pilorului şi - alta inferioară ce se continuă cu ansa ombilicală (viitorul unghi duodenojejunal).

Ansa duodenală este solidarizată de pereţii abdominali prin mezoduodenul ventral şi dorsal, între foiţele căruia se dezvoltă mugurele pancreatic dorsal. Din convexitatea ansei duodenale pornesc doi muguri, unul bilihepatic şi altul pancreatic ventral;cel bilihepatic pătrunde şi se dezvoltă în mezogastrul ventral.

3. Ansa ombilicală are formă de potcoavă cu concavita-

tea orientată dorsal. Inițial, ansa ombilicală este mediosagitală, prezentînd două fețe laterale, dreaptă și stîngă și două extremități: - una superioară în continuarea ansei duodenale și - alta inferioară ce se continuă cu intestinul terminal.

Ansa ombilicală este legată de peretele abdominal dorsal prin mezenterium commune (mezenterul dorsal primitiv), iar convexitatea ansei este fixată de vezicula ombilicală prin canalul omfalomezenteric (vitelin). Din cauza dimensiunilor considerabile, o parte din ansa ombilicală se găsește și evoluiază în afara corpului embrionului fiind integrată secundar în cavitatea peritoneală.

Prezența canalului omfalomezenteric împarte ansa ombilicală în două segmente (ramuri) : - unul previtelin (jejunoileal) cu un calibru mai redus și - altul postvitelin (ileocolic) de dimensiuni mărite, din cauza prezenței dilatației cecale.

Între foițele mezenteriului dorsal primitiv se află artera mezenterică superioară, care se îndreaptă oblic, ventral și caudal, între cele două segmente pre- și postvitelin ale ansei ombilicale.

Artera mezenterică superioară reprezintă axul ansei ombilicale și furnizează ramuri subțiri și numeroase pentru segmentul jejunoileal și ramuri puține dar groase pentru segmentul ileocolic ; ea se termină la nivelul canalului omfalomezenteric prin artera cu același nume.

4. <u>Intestinul terminal</u> este situat caudal de ansa ombilicală, în poziție mediosagitală, fixat de peretele abdominal dorsal prin mezenterul primitiv, între foițele căruia se află artera mezenterică inferioară.

In partea inferioară, intestinul terminal se deschide în cloacă; după compartimentarea acesteia,de către pintenele perineal, intestinul terminal se continuă cu rectul.

De la această dispoziție inițială, tubul digestiv cît și cavitatea celomică vor suferi o serie de transformări, după cum urmează:

II. Evoluţia cavităţii celomice şi a tubului digestiv în teriteriul trunchiului celiac. Celomul şi tubul digestiv, în acest teriteriu, au o evoluţie complexă :

- Cavitatea celomică se extinde prin apariţia unor recesuri care separă tubul digestiv de organele respiratorii, pe de o parte, şi tubul digestiv de glandele sale anexe, pe de altă parte.

- Tubul digestiv îşi desăvîrşeşte evoluţia la nivelul stomacului şi dă naştere glandelor sale anexe, ficatul şi pancreasul.

a) Apariţia recesului pneumoenteric. De pe faţa ventrală a tubului digestiv porneşte mugurele traheobronhopulmonar care se dezvoltă în sens caudal. Cavitatea celomică tinde să separe organele respiratorii de tubul digestiv, prin extensia sa (fig.145).

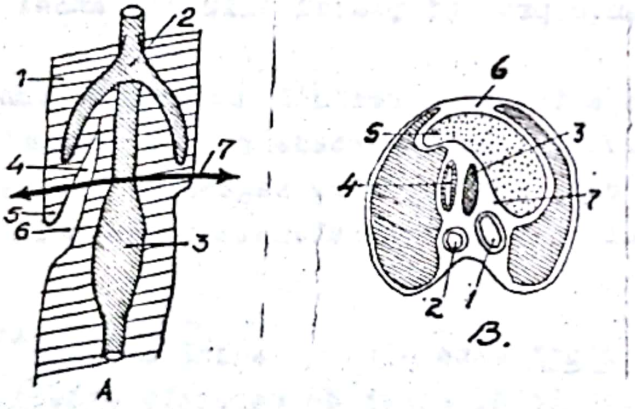

Fig.145

A. 1-Mezourile laterale
2-Mugurele traheobronhic
3-Stomacul
4-Bursa intracardiacă
5-Mezoul hepatocav
6-Recesul hepatoenteric
7-Planul diafragmului

B. 1-Vena cavă inferioară
2-Aorta
3-Recesul hepatoenteric
4-Stomacul
5-Ficatul
6-Ligamentul falciform
7-Mezoul hepatocav

Astfel apare o evaginaţie a celomului, denumită recessus pneumoentericus cu direcţie de jos în sus şi medială, care separă mugurele pulmonar de esofag şi de stomac. Recesul pneumoenteric este bilateral, însă la mamifere cel stîng dispare şi persistă numai cel drept.

Apariţia şi dezvoltarea diafragmului izolează partea superioară a recesului pneumoenteric, care involuează, de partea sa inferioară, ce persistă.

Din partea superioară a recesului pneumoenteric, se mai pot găsi urme în torace, sub forma unei burse alipite de flancul drept al esofagului, în vecinătatea ligamentului pulmonar, denumită bursa infracardiacă.

b) Apariţia recesului hepatoenteric. Partea inferioară, abdominală, a recesului pneumoenteric constituie recessus hepatoentericus, care tinde să separă ficatul de stomac. El rămîne în întregime la dreapta planului sagital şi dedublează mezogastrul posterior în două lame (fig.146).

Fig.146

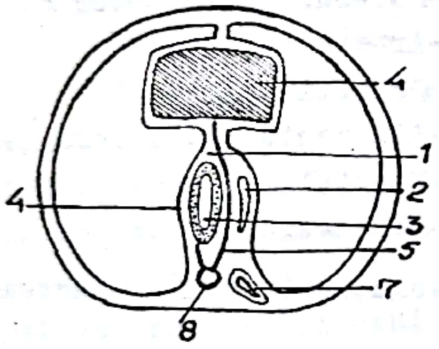

1- Mezogastrul posterior
2- Recesul hepato-enteric
3- Mezoul hepatocav
4- Mezogastrul dorsal
5- Stomacul
6- Vena cavă inferioară
7- Aorta abdominală

Lama dreaptă se întinde de la ficat la vena cavă inferioară, motiv pentru care se numeşte mezoul hepatocav. Lama stîngă reprezintă mezogastrul dorsal restant, ce rămîne subţire. Intre foiţele acestuia se află trunchiul celiac cu ramurile sale şi mugurele pancreatic dorsal. In acest stadiu, recesul hepatoenteric reprezintă viitorul vestibul al bursei omentale.

c) Apariţia recesului pancreaticoenteric (bursa omentalis sau bursa mezogastrică). In evoluţia sa, celomul tinde să separe stomacul de mugurele pancreatic dorsal, dezvoltat în mezogastrul dorsal. In acest fel, apare un diverticol al recesului hepatoente-

rie, ce se dezvoltă de la dreapta la stînga îndărătul stomacului, acele unde se află pancreasul. Pentru acest fapt, corpul pancreasului este răsfrînt la orizontală, iar coada este orientată spre stînga. Prelungirea mezogastrică a recesului hepatoenteric va deveni bursa omentalis sau recesul pancreaticoenteric (fig.147).

Fig.147

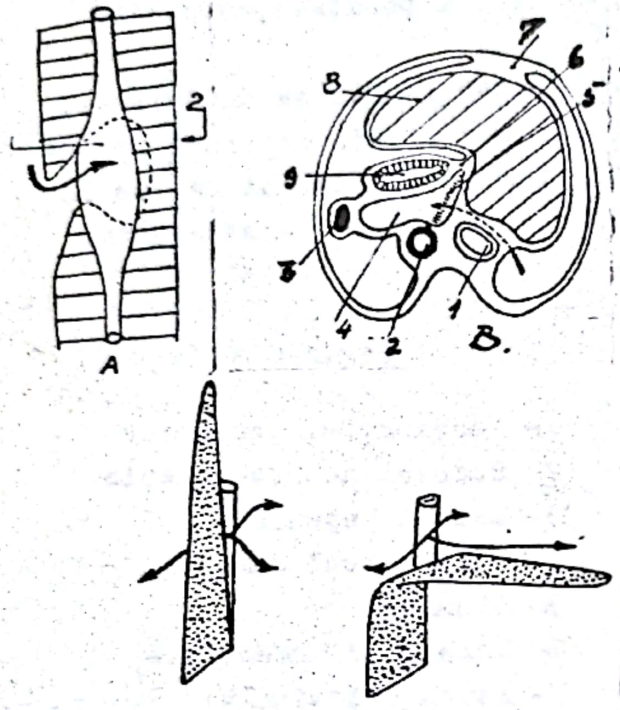

A. 1-Recesul hepatoenteric
2-Nivelul secţiunii B

B. 1-Vena cavă inferioară
2-Aorta
3-Splina
4-Recesul hepatoenteric
5-Artera hepatică
6-Omentul mic
7-Ligamentul falciform
8-Ficatul
9-Stomacul

C. Evoluţia corpului pancreasului

Bursa omentalis depăşeşte spre stînga artera gastrohepatică cranială (în sus) şi artera gastrohepatică caudală (în jos), delimitîndu-se un orificiu, ce constituie viitorul foramen bursae omentalis. Bursa omentalis, în evoluţia ei, se întinde pînă la diafragm, la stînga atinge flancul respectiv, iar în jos depăşeşte colonul transvers şi mezoul său (fig.148).

d) Rotaţia stomacului. Concomitent cu evoluţia celomului stomacul suferă o dublă rotaţie în axul craniocaudal şi în cel ventrodorsal.

Rotaţia în axul vertical are loc concomitent cu apariţia bursei omentalis. Deplasarea se face spre stînga, deoarece faţa laterală dreaptă a stomacului este încrucişată de cele două

artere gastrohepatice cranială şi caudală, care alcătuiesc brida şi nu permit rotaţia spre dreapta.

Fig.148

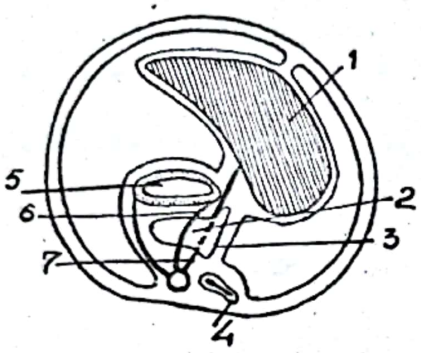

1- Ficatul
2- Recesul pancreaticoenteric
3- Mezoul hepatocav
4- Vena cavă inferioară
5- Stomacul
6- Artera gastrică stîngă
7- Artera hepatică comună
8- Artera splenică

In urma acestei mişcări, faţa laterală stîngă a stomacului devine anterioară, iar cea dreaptă - posterioară, în timp ce marginea ventrală se transformă în mica curbură, iar marginea dorsală în marea curbură, deplasată la stînga (fig.147 B).

Această rotaţie nu influenţează poziţia arterelor gastrohepatice cranială şi caudală, care se găseau pe faţa laterală dreaptă a stomacului ; aceste două artere delimitează un inel vascular, denumit foramen bursae omentalis, prin care pătrunde prelungirea mezogastrică a recesului hepatoenteric(fig.148). Dar însă, rotaţia stomacului determină deplasarea arterei gastrosplenice, odată cu marea curbură a stomacului (fig.147 C) .

Bursa omentalis urcă la stînga arterei gastrohepatice cranială (devenită arteră gastrică stîngă), cobeară la stînga arterei gastrohepatice caudală, (devenită artera hepatică) şi formează două cute peritoneale la nivelul celor două artere : ceasa arterei gastrice stîngi şi a arterei hepatice.

Rotaţia în axul ventrodorsal a stomacului se produce odată cu rotaţia sa în axa verticală. Deplasarea se face în sensul acelor unui ceasornic, în aşa fel încît cardia se deplasează

la stînga, pilorul la dreapta, mica curbură este orientată puţin în sus, marea curbură în jos, iar foramen bursae omentalis priveşte în sus şi la dreapta (fig.149).

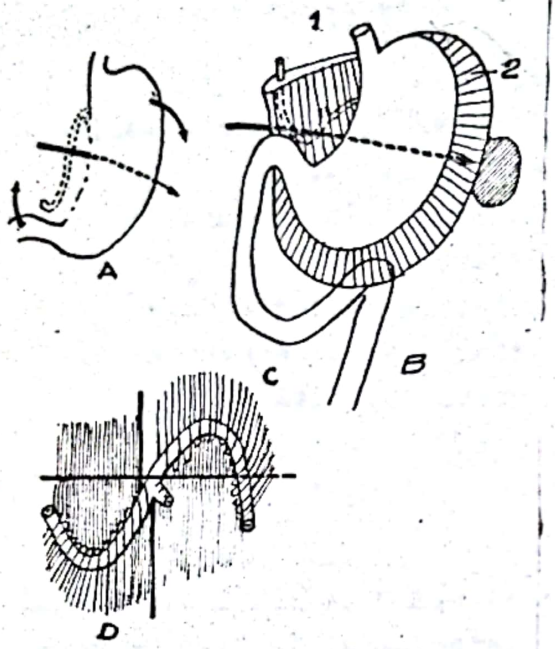

Fig.149

A = rotaţia stomacului în axa ventro-dorsală

B = situaţia epiploanelor stomacului :

1- omentul mic

2- omentul mare

C = ceasa arterei gastrice stg.

D = ceasa arterei hepatice

Ceasa arterei gastrice stîngi alipeşte faţa sa stîngă pe peretele abdominal posterior, pe cînd ceasa arterei hepatice aplică faţa sa dreaptă pe peritoneul parietal posterior.

e) Evoluţia mezogastrului ventral este relativ simplă în comparaţie cu a mezogastrului dorsal. Între foiţele mezogastrului ventral se desvoltă mugurele bilio-hepatic ; dezvoltarea considerabilă a ficatului împarte mezogastrul ventral în trei componente : - ligamentul gastro-hepatic (micul epiplon), peritoneul hepatic şi ligamentul falciform care solidarizează ficatul de diafragmă şi peretele abdominal anterior.(fig.147). Odată cu rotaţia stomacului, poziţia elementelor derivate din mezogastrul ventral se schimbă : micul epiplon capătă o poziţie frontală şi delimitează - anterior - vestibulul bursei omentalis.

f) Apariţia şi dezvoltarea splinei se face în grosimea mezogastrului dorsal, din ţesutul mezoblastic. In a doua lună de viaţa intrauterină, splina apare şi se dezvoltă sub foiţa stîngă a mezogastrului dorsal, fiind ataşată pe artera gastrosplenică. Din cauza dezvoltării marcate a splinei, artera gastrosplenică devine arteră splenică, avînd rol principal în vascularizaţia glandei şi secundar participă la vascularizaţia stomacului prin vasele scurte şi artera gastroepiploică stîngă.

In dezvoltarea ei, splina proiemină prin intermediul foiţei stîngi a mezogastrului dorsal spre marea cavitate peritoneală, rămînînd acoperită aproape în totalitate de peritoneu (fig.15o şi 147).

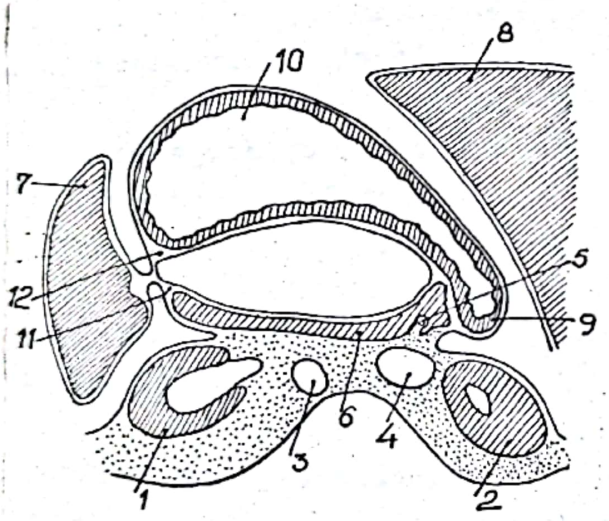

Fig.15o

1-Rinichiul stîng
2-Rinichiul drept
3-Aorta
4-Vena cavă inferioară
5-Ductul coledoc
6-Pancreasul
7-Splina
8-Ficatul
9-Prima porţiune a duodenului
1o-Stomacul
11-Epiplonul pancreaticosplenic
12-Epiplonul gastrosplenic

Dezvoltarea splinei la acest nivel, face ca să apară în mezogastrul dorsal două epiploane : pancreaticosplenic şi splenogastric (fig.15o).

g) Evoluţia bursei omentalis. Continuîndu-şi evoluţia în toate sensurile, bursa omentalis este puţin strangulată de artera splenică, ceea ce permite de a distinge o pungă retrogastrică şi alta epiploică (fig.148).

1. Evoluţia bursei retrogastrice este marcată de fixarea mezogastrului dorsal la peretele abdominal posterior şi de constituirea ligamentului gastrofrenic.

Foiţa stîngă a mezogastrului dorsal se alipeşte de peritoneul parietal posterior (după concepţia clasică a lui Toldt) şi, la acest nivel, se formează o fascie de coalescenţă, denumită fascia mezogastrică a lui Toldt.(fig.151).

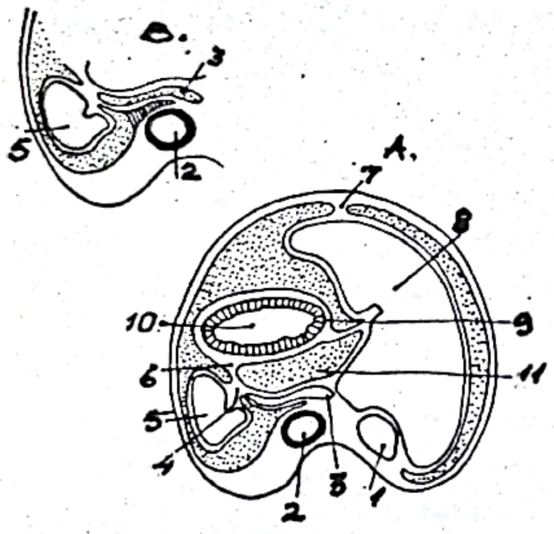

Fig.151

A- Inainte de accolare
B- După accolare
1- Vena cavă inferioară
2- Aorta
3- Pancreas
4- Epiplonul pancreaticosplenic
5- Splina
6- Epiplonul splenogastric
7- Ligamentul suspensor
8- Ficatul
9- Epiplonul mic
10- Stomacul
11- Cavitatea retrogastrică

La nivelul stomacului, bursa mezogastrică se întindea - iniţial - pînă la polul său superior (fig.152 A). Ulterior, peritoneul visceral posterior al stomacului se alipeşte de mezogastrul dorsal, fapt care determină ascensiunea liniei de inserţie a acestuia pe stomac. In acest fel, marea tuberozitate a stomacului este fixată de peretele abdominal posterior prin ligamentul gastrofrenic (fig.152 B), delimitat de cele două foiţe peritoneale : cea superioară trece direct de la faţa posterioară a marii tuberozităţi pe peritoneul parietal posterior, pe cînd cea inferioară for-

neazã reflexia aparentã a peritoneului visceral posterior al stomacului pe mezogastrul dorsal.

Fig.152

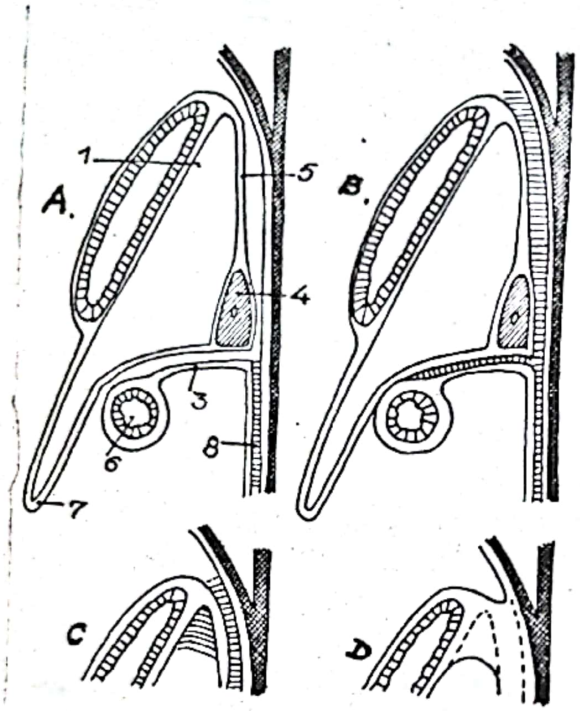

A- Inainte de acolare

B- Acolarea mezogastrului dorsal la peretele abdominal posterior şi la faţa superioarã a mezocolonului transvers.

C- Acolarea polului superior al stomacului la faţa inferioarã a diafragmului.

D- Aspectul definitiv dupã acolare

1- Cavitatea retrogastricã

2- Stomacul

3- Mezocolonul transvers

6- Colonul transvers

7- Sacul epiploic

8- Acolarea mezocolonului transvers.

2. Bursa epiploicã depãşeşte limitele marii curburi gastrice şi formeazã sacul epiploic, înaintea colonului transvers şi a anselor intestinului subţire (fig.151 B şi 152 A).

Sacul epiploic este constituit dintr-o lamã directã (descendentã sau posterioarã) care se aplicã pe peretele posterior, mezoul şi colonul transvers, şi dintr-o lamã reflectatã (ascendentã sau anterioarã) care urcã spre stomac, pentru a se insera pe marea curburã gastricã ; în total cele patru foiţe vor forma omentum majus (marele epiploon)(fig.153).

In pãrţile laterale, sacul epiploic trimite douã diverticule,drept şi sting,denumite omentum colicum a lui Haller, care vor da naştere la benzile peritoneale ale hipocondrelor (Freuchaud). Sacul epiploic se obliterează prin alipirea celor douã lame posterioarã şi anterioarã; în partea dreaptã aceastã oblite-

rare este completă şi ajunge aproape de pilor.

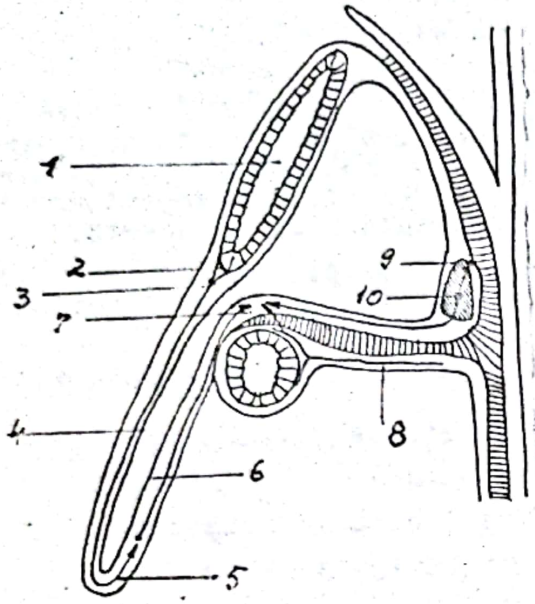

Fig. 153

1- Stomacul
2- Vasele gastrice ale curburii mari
3- Arcada gastroepiploică
4- Ramuri epiploice
5- Arcada lui Barkow
6- Lama epiploică posterioară
7- Aderenţa pungii epiploice la colonul transvers.
8- Vasele mezocolonul transvers
9- Pancreasul
10- Artera pancreatică

Diverticulul drept al sacului epiploic se întinde înaintea mezoduodenului (în partea situată deasupra mezocolonului transvers) şi celei de a doua porţiuni a duodenului, după care ajunge la unghiul hepatic al colonului şi la peretele abdominal. Acest diverticul se obliterează şi se fixează planurilor subjacente şi la peretele abdominal, alcătuind ligamentul colic drept, mai puţin important decît cel stîng (fig.154).

Lama posterioară a sacului epiploic se alipeşte de porţiunea supramezocolică a capului pancreasului şi a celei de a doua porţiuni a duodenului, realizînd fascia de coalescenţă a lui Fredet supramezocolică, de natură mezogastrică.

Diverticulul stîng al sacului epiploic trece deasupra unghiului splenic al colonului şi ajunge la peretele abdominal (fig. 155). Acest diverticul se obturează prin alipirea foiţelor , iar faţa sa inferioară se fixează la unghiul colic şi la partea vecină a mezocolonului transvers ; astfel unghiul colic stîng se găseşte fixat la peretele abdominal, iar diverticulul stîng al sacului epiploic formează ligamentul frenocolic stîng, situat dedesub-

tul splinei.

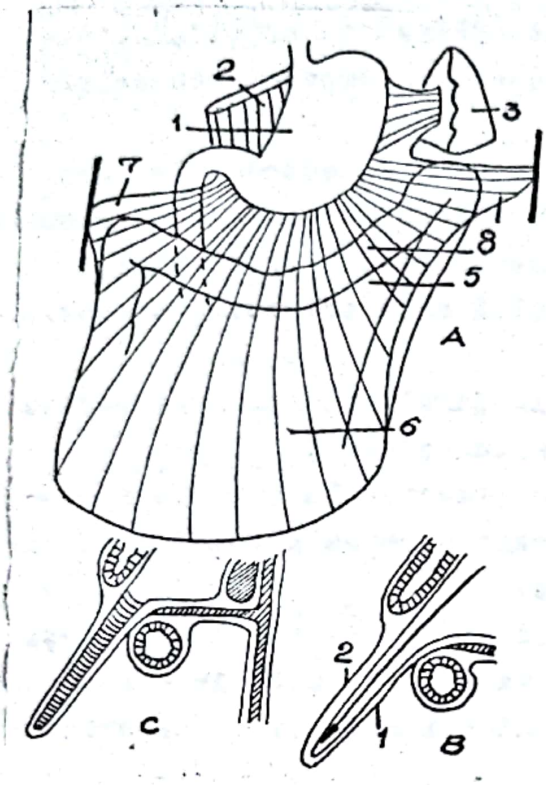

Fig.154

A. 1. Stomacul
2. Epiplonul gastrohepatic
3. Splina
4. Epiplonul gastrosplenic
5. Colonul transvers
6. Sacul epiploic
7. Diverticulul drept al sacului epiploic
8. Diverticulul stîng al sacului epiploic

B. Sacul epiploic înainte de obliterare

C. Sacul epiploic după obliterare

Ligamentul frenicocolic stîng se găseşte dedesubtul polului inferior al splinei, pe care îl susţine, motiv pentru care se mai numeşte şi sustentaculum lienis.

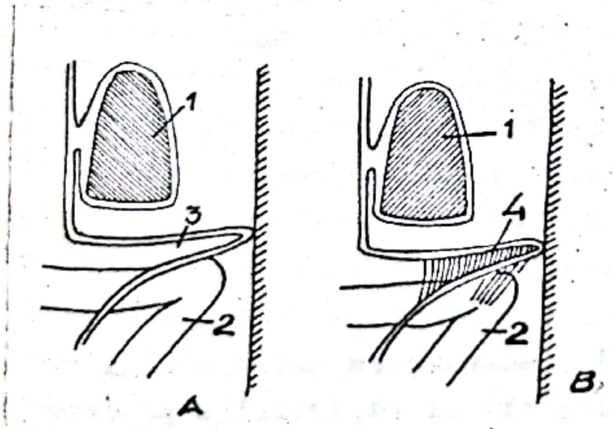

Fig.155

1- Splina
2- Unghiul stîng al colonului
3- Diverticulul stîng al sacului epiploic
4- Lig.frenicocolic stg.

A. Diverticulul stg.epiploic înainte de obliterare

B. După obliterare

III. Evoluţia ansei duodenale şi a mezoduodenului dorsal. Ansa duodenală, fiind situată între stomac şi ansa ombilicală, va avea o evoluţie influenţată de dezvoltarea celor două segmente învecinate.

a)Răsturnarea ansei duodenale şi a mezoduodenului are loc odată cu răsucirea stomacului şi a ansei ombilicale. Aceasta se face de 90° spre dreapta, ansa duodenală devine frontală, astfel că faţa dreaptă a mezoduodenului este orientată posterior iar cea stîngă anterior.

b) Rotaţia ansei duodenale în jurul arterei mezenterice superioare are loc concomitent cu răsturnarea sa.

Rotaţia stomacului produce deplasarea la dreapta a extremităţii superioare a ansei duodenale care se fixează pe flancul drept al primei vertebre lombare.

Rotaţia ansei ombilicale produce deplasarea extremităţii inferioare a ansei duodenale. Ea se va găsi - succesiv - la dreapta, dedesubtul, apoi la stînga trunchiului arterei mezenterice superioare (fig.156).

Fig.156

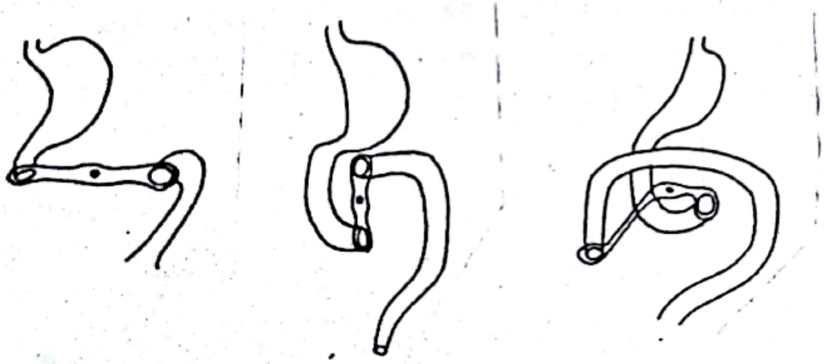

Deplasarea extremităţii inf. a ansei duodenale

Răsturnarea şi rotaţia ansei duodenale cu mezoduodenul explică forma de potcoavă a duodenului cît şi raporturile pe care le are :

- La dreapta liniei mediane, ansa duodenală şi mezoul

său se sprijină direct pe peritoneul parietal posterior primitiv, acoperind o parte din rinichiul drept şi vena cavă inferioară (fig.157).

Fig.157

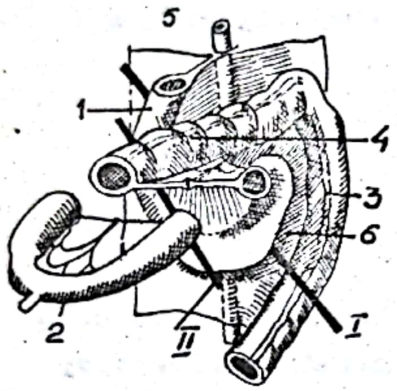

1- Ansa duodenală
2- Ansa ombilicală
3- Colon descendent
4- Colon transvers
5- Peritoneul parietal posterior
6- Mezocolonul descendent

I/ Acolările retroduodenale
II/ Acolările preduodenale

După concepţia clasică a lui Toldt, suprafeţele peritoneale care vin în contact suferă un proces de coalescenţă, astfel că între faţa dreaptă (devenită posterioară) a ansei duodenale şi a mezoduodenului, pe de o parte, şi peritoneul parietal posterior drept, pe de altă parte, se formează o fascie de coalescenţă, denumită fascia retroduodenopancreatică (fascia lui Treitz dreaptă) care se află îndărătul capului pancreasului şi se întinde de la artera hepatică pînă la linia mediană (fig.158).

Pe linia mediană, duodenul se află îndărătul trunchiului arterei mezenterice superioare, dar înaintea aortei şi a rădăcinii mezocolonului descendent, în pensa arterială aortico-mezenterică.

La stînga liniei mediane, ansa duodenală şi mezoul ei se sprijină - posterior - pe faţa anterioară a mezocolonului descen-

dent. La acest nivel apare o fascie de coalescenţă, denumită fascia lui Treitz stîngă (fig.157 şi 158).

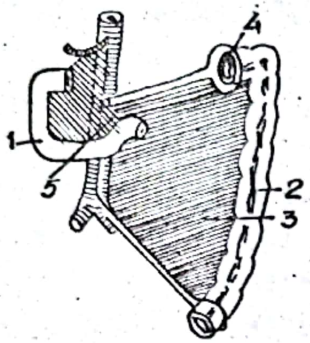

Fig.158

1- Duodenul
2- Colonul descendent
3- Mezocolonul descendent
4- Colonul transvers şi mezoul său
5- Fascia lui Treitz stîngă

c) <u>Dezvoltarea capului pancreasului</u> se face între cele două foiţe ale mezoduodenului, din cei doi muguri pancreatici ventral şi dorsal, proveniţi din ansa duodenală (fig.159).

Mugurele pancreatic ventral împreună cu implantarea mugurelui bilio-hepatic, care devine coledoc, trec posterior în timpul evoluţiei duodenului, prin culcarea, rotaţia acestuia spre dreapta împreună cu mezoduodenul şi alipirea de peretele posterior prin fascia lui Treitz dreaptă.

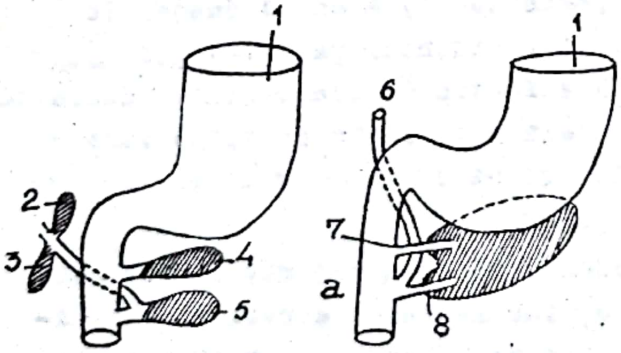

Fig.159

1- stomacul
2- mugurele hepatic
3- mugurele cistic
4- mugurele pancreatic dorsal
5- mugurele pancreatic ventral
6- ductul coledoc
7- ductul pancreatic accesoriu
8- ductul pancreatic principal.
9- ampula hepato-pancreatică

Mugurele pancreatic dorsal va da naştere părţii superioare a capului pancreasului, în timp ce mugurele pancreatic ventral va da naştere părţii inferioare a capului pancreasului şi procesului uncinat (pancreasul accesor a lui Winslow) în urma retirii în jurul arterei mezenterice superioare.

IV. Evoluţia ansei ombilicale şi a mezenterului comun se caracterizează prin succesiunea a trei etape, însoţite de o rotaţie de 270°, care se efectuiază în trei etape de cîte 90°.

a) Evoluţia extraembrionară a ansei ombilicale. Aceasta creşte destul de rapid şi iese în afara peretelui ventral abdominal, care este încă larg deschis în acest stadiu (hernia ombilicală fiziologică).

Ramura previteliină are o creştere mai rapidă şi apar numeroase sinuozităţi la nivelul viitorului jejunoileon.

Canalul omfalomezenteric se rezoarbe, ansa ombilicală se eliberează ventral, astfel încît convexitatea ei se orientează caudal, ramura previteliină priveşte ventral, pe cînd cea postviteliină dorsal.

In această perioadă se produce şi prima torsiune pînă la 90°, invers acelor unui ceasornic, în a 6-a săptămînă după fecundaţie, cînd embrionul măsoară 14-15 mm.

Retirea ansei ombilicale se datoreşte apariţiei unui cuplu, la care participă viscerele învecinate cît şi elementele vasculare. Retirea şi bascularea duodenului la dreapta - în partea cranială şi ascensiunea intestinului terminal - în partea caudală, fac ca ramura previteliină să se deplaseze spre dreapta, în timp ce ramura postviteliină se duce la stînga. Sensul acestei mişcări este imprimat şi de prezenţa venei viteline, a arterei mezenterice superioare care constituie axa rotaţiei şi a venei ombilicale drepte (fig.16c).

In urma acestei retiri, faţa iniţial stîngă a mezenterului comun priveşte în sus, iar cea dreaptă în jos; extremitatea superioară a ansei ombilicale se plasează la dreapta arterei me-

zenterice superioare, iar extremitatea sa inferioară urcă spre hipocondrul stîng, unde se fixează la a 8-a coastă şi devine unghiul splenic al colonului.

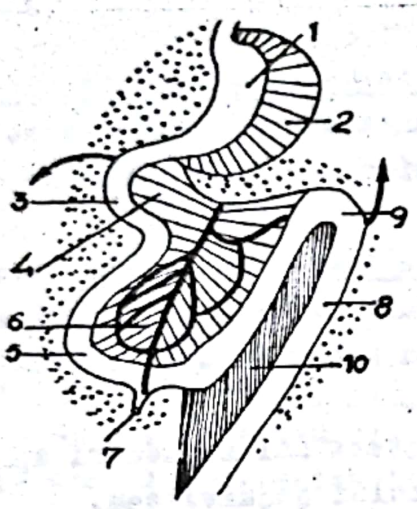

Fig.160.

1- Stomacul
2- Sacul epiploic
3- Ansa duodenală
4- Mezoduodenul dorsal
5- Ansa ombilicală torsionată pînă la 90°
6- Mezenterul comun cu artera mezenterică superioară
7- Canalul omfalomezenteric
8- Intestinul terminal
9- Unghiul splenic al colonului
10- Mezocolonul descendent

b) <u>Reintegrarea ansei ombilicale</u> în cavitatea abdominală începe în jurul zilei a 6o-a, la embrionul de 35 mm şi se termină în luna 3-a.

Cauza principală a acestei reintegrări pare să fie mărirea rapidă a cavităţii abdominale ca şi diminuarea relativă a volumului ficatului, precum şi involuţia mezonefrosului.

Prima se reintegrează ramura previteliină (jejunoilealã)şi se plasează în partea inferioară şi posterioară a abdomenului.

Ramura postviteliină (ileocecală) se reintegrează secundar; ea nu poate să ocupe în abdomen decît partea sa superioară şi anterioară, astfel încît această ramură efectuează o nouă rotaţie

până la 180°, care plasează dilatația cecală sub ficat (fig.161).

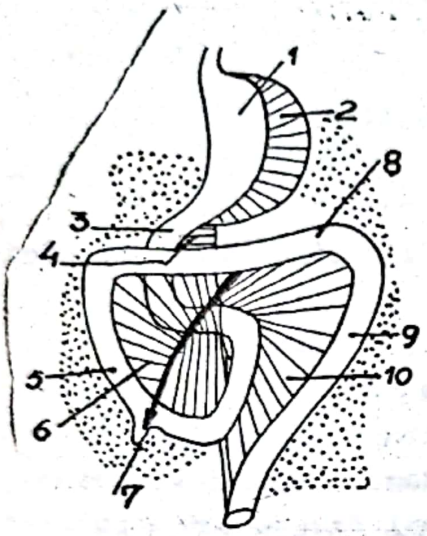

Fig.161

1- Stomacul
2- Sacul epiploic
3- Duodenul
4- Mezoduodenul
5- Ansa ombilicală torsionată până la 180°
6- Mezenterul comun
7- Diverticulul lui Meckel
8- Colonul transvers
9- Colonul descendent
10- Mezocolonul descendent

Răsturnarea ansei ombilicale, în această perioadă, s-ar datori alungirii considerabile a ramurei jejunoileale, care prezintă numeroase sinuozități.

În urma acestei rotații, fața - primitiv stîngă-a mezenterului comun privește la dreapta, fața - inițial dreaptă-este orientată la stînga, extremitatea superioară a ansei ombilicale (viitorul unghi duodenojejunal) se situiază dedesubtul arterei mezenterice superioare, iar extremitatea inferioară a ansei ombilicale rămîne fixată sub formă de unghi colic stîng.

c) Coborîrea cecului și efectuarea rotației până la 270°. Răsucirea ansei ombilicale continuînd, cecul este obligat să se-boare din cauza prezenței ficatului și a peretelui abdominal lateral drept (fig.162).

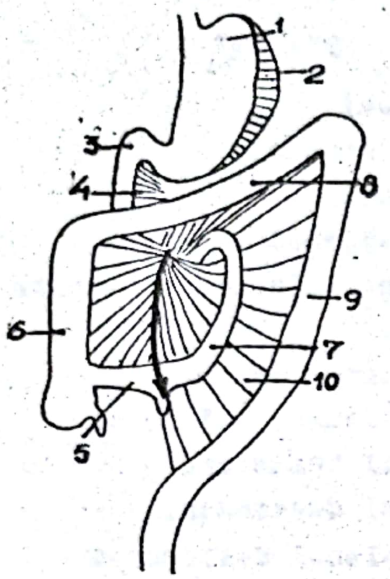

Fig.162

1- Stomacul
2- Sacul epiploic
3- Duodenul
4- Mezoduodenul
5- Ansa ombilicală torsionată pînă la 270°
6- Colonul ascendent
7- Jejunoileonul
8- Colonul transvers
9- Colonul descendent
10- Mezocolonul descendent

Normal, migrarea cecului se face în fosa iliacă internă dreaptă şi se dezvoltă colonul ascendent şi apare unghiul colic drept. Extremitatea superioară a ansei ombilicale se găseşte la stînga arterei mezenterice superioare, constituind unghiul duodenojejunal, ce se fixează pe flancul stîng al celei de a doua vertebră lombară, cu ajutorul muşchiului lui Treitz.

d) Evoluţia mezenteriului comun este concomitentă ansei ombilicale; ea se face prin alungire, înrulare în formă de spirală (fig.163) şi procese de acolare.

Duodenul şi mezoul său trec la dreapta şi posterior, intestinul terminal împreună cu mezoul său se deplasează la stînga, iar pe un plan mai anterior se află ansa ombilicală rotită cu mezoul său, din care derivă : mezocolonul ascendent, mezenterul şi

mezocolonul transvers.

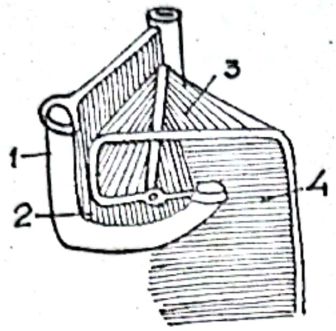

Fig.163

1- Duodenul
2- Mezoduodenul
3- Mezenterul comun în formă de spirală
4- Mezocolonul descendent

1. Mezocolonul ascendent ia naştere din mezenterul comun, care era iniţial sub artera mezenterică superioară, în contact cu ramura ileocolică.

Mezocolonul ascendent conţine între foiţele sale vasele colice drepte şi, după rotarea ansei ombilicale, se situează la dreapta liniei mediane şi arterei mezenterice superioare, în aşa fel încît faţa sa posterioară vine în contact cu peritoneul parietal posterior şi se alipeşte de acesta, prin intermediul fasciei de coalescenţă a lui Toldt dreaptă (fig.164).

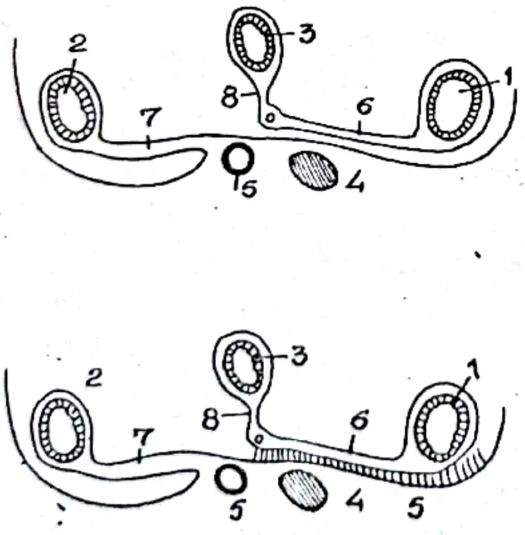

Fig.164

1- Colonul ascendent
2- Colonul descendent
3- Jejunoileonul
4- Vena cavă inferioară
5- Aorta abdominală
6- Mezocolonul ascendent
7- Mezocolonul descendent
8- Mezenterul cu artera mezenterică superioară
9- Fascia lui Toldt dreaptă

Limita superioară a acestei fascii se întinde de la originea arterei mezenterice superioare până la unghiul drept al colonului, iar limita inferioară corespunde traiectului arterei colice drepte inferioare (iliobicecoapendiculocolice)(fig.165).

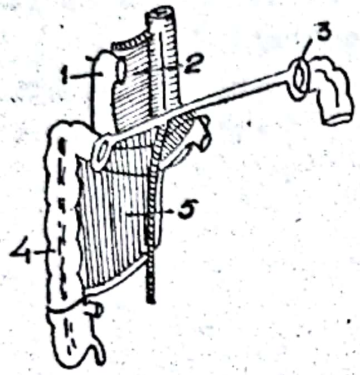

Fig.165

1- Duodenul
2- Mezoduodenul
3- Colonul transvers şi mezoul său
4- Colonul ascendent
5- Mezocolonul ascendent

Coalescenţa mezocolonului ascendent începe din luna a IV-a (perioadă în care cecul este încă în poziţie subhepatică) după o linie transversală care merge de la emergenţa arterei mezenterice superioare până la colon, puţin deasupra cecului. Această linie este denumită de Braus rădăcina secundară a mezenterului comun.

Secundar, colonul ascendent se alungeşte şi cecul coboară în fosa iliacă internă dreaptă, în timp ce mezoul său se alungeşte şi se fixează înaintea unei părţi din a doua şi a treia porţiune a duodenului, a rinichiului şi a unei părţi din fosa iliacă internă dreaptă. Cecul şi apendicele vermicular nu suferă procesul de coalescenţă, motiv pentru care rămîn mobile.

Normal, colonul ascendent este alipit de peretele abdominal posterior, dar se poate detaşa împreună cu mezoul său, prin decolarea parietocolică dreaptă, manevră utilizată în chirurgia colonului drept.

2. Mezenterul, ataşat jejunoileonului, derivă în totalitatea lui din mezenterul comun, aflat iniţial deasupra arterei mezenterice superioare. După rotirea ansei ombilicale, mezenterul

se situează dedesubtul şi la stînga acestei artere (fig.166), fixîndu-se pe peritoneul parietal posterior.

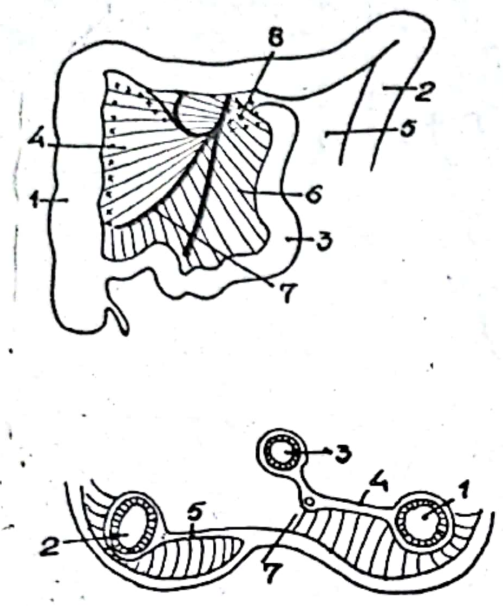

Fig.166

1- Colonul ascendent
2- Colonul descendent
3- Jejunoileonul
4- Mezocolonul ascendent cu fascia lui Toldt dreaptă
5- Mezocolonul descendent cu fascia lui Toldt stîngă
6- Mezenterul cu artera mezenterică superioară
7- Rădăcina mezenterului
8- Alipirea mezenterului la mezoduoden

Această linie de fixare pe peretele abdominal posterior este numită diferit: - după Braus rădăcina terţiară a mezenterului comun; - după Fredet rădăcina secundară a mezenterului.

Mezenterul se întinde de la unghiul duodenojejunal pînă la jonctiunea ileocecală; el rămîne liber în cavitatea abdominală, în afară de partea sa superioară, unde se alipeşte - prin faţa sa stîngă - de mezoduoden, de la artera mezenterică superioară pînă la unghiul duodenojejunal (fig.166).

3. Mezocolonul transvers derivă - în cea mai mare parte - din mezenterul comun care se găsea iniţial sub artera mezenterică superioară şi o mică parte din mezocolonul terminal.

După rotirea ansei ombilicale, partea din mezenterul comun care se va găsi deasupra arterei mezenterice superioare dă naştere la mezocolonul transvers (fig.167).

Acesta se găseşte situat între mezocolonul ascendent şi mezocolonul descendent (ultimul făcînd parte din mezocolonul terminal).

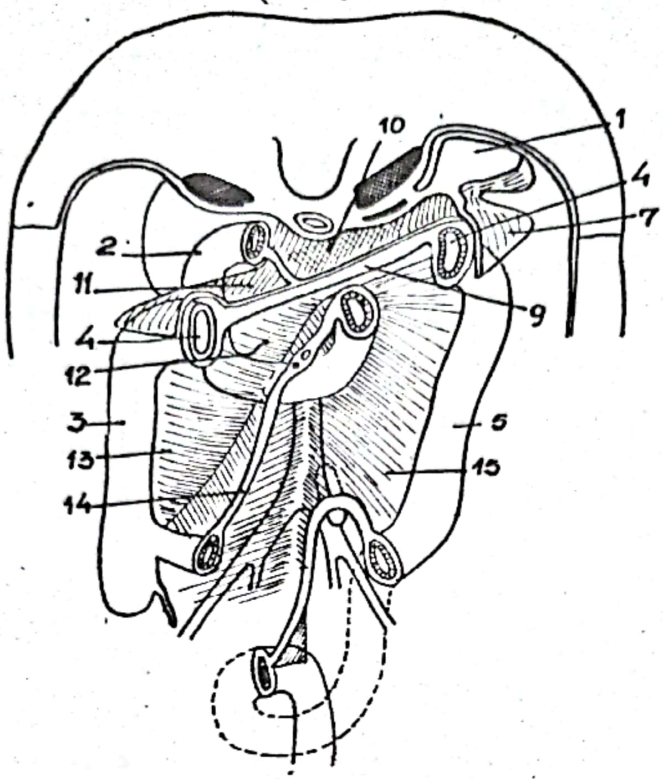

Fig.167

1- splina
2- duodenul
3- colonul ascendent
4- colonul transvers
5- colonul descendent
6- colonul sigmoid
7- lig.freno-colic stg.
8- lig.duodeno-colic
9- mezocolonul transvers
10- lama posterioară a pungii epiploice
11- fascia preduodenopancreatică supramezocolică
12- fascia preduodenopancreatică submezocolică
13- mezocolonul ascendent
14- mezenterul

Mezocolonul transvers este delimitat - în părţile laterale- de două linii oblice în sus şi în afară ce merg divergent de la locul de pătrundere al mezentericei superioare în mezenter : una spre dreapta la unghiul colic drept şi alta spre stînga la unghiul colic stîng ; aceste două linii reprezintă totodată şi limita superioară a mezocolonului ascendent, respectiv mezocolonului descendent şi marginea aderentă a mezocolonului transvers.

Această margine se modifică din cauza procesului de coalescenţă care se extinde mai sus, pe partea inferioară a duodenului şi a capului pancreasului .

Din această alipire rezultă fascia de coalescenţă preduodenopancreatică submezocolică a lui Fredet, de natură mezocolică (fig.168).

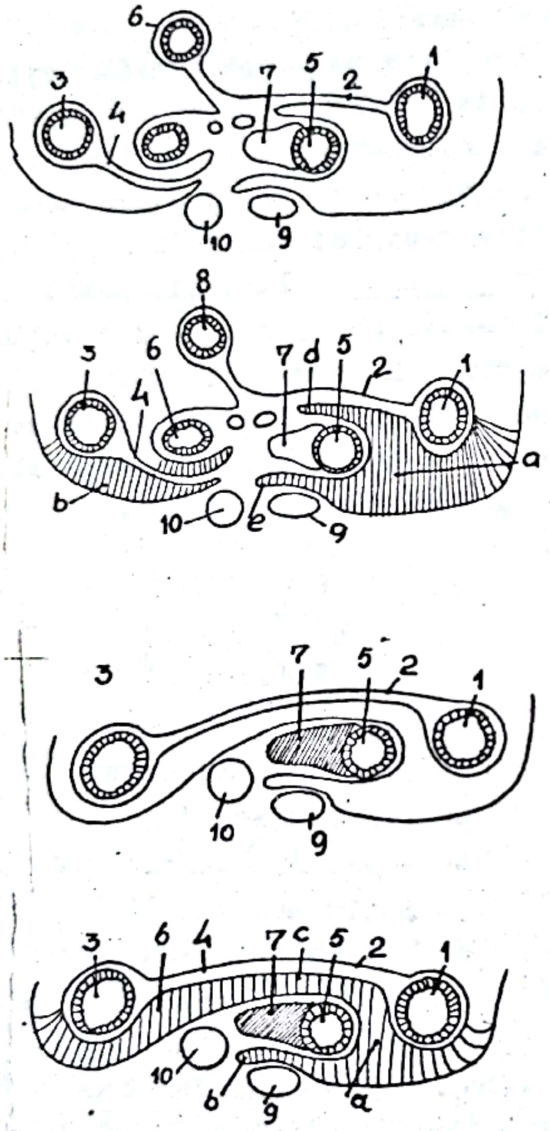

Fig.168

A. Inainte de acolare

B. După acolare

1- colonul ascendent
2- mezocolonul ascendent
3- colonul descendent
4- mezocolonul descendent
5- porţiunea descendentă a duodenului
6- porţiunea ascendentă a duodenului
7- pancreas
8- intestinul subţire
9- vena cavă inferioară
10- aorta abdominală
a) fascia Toldt dreaptă
b) fascia Toldt stîngă
c) fascia preduodenopancreatică supramezocolică
d) fascia duodenopancreatică submezocolică
e) fascia lui Treitz dreaptă
f) fascia lui Treitz stîngă

Totodată are loc şi sudarea colonului transvers la planul abdominal posterior, de la unghiul hepatic pînă la marginea stîngă a celei de a doua porţiuni a duodenului; în acest fel, partea iniţială a colonului transvers este fixă, iar restul este mobil prin intermediul mezoului său.

V. Evoluţia tubului digestiv în teritoriul arterei mezenterice inferioare se caracterizează prin diferenţierea segmentelor colonului stîng, a rectului şi prin procesul de coalescenţă.

După evoluţia sa, intestinul terminal poate fi împărţit în trei segmente : - segmentul cranial dă naştere la 1/3 stîngă a colonului transvers, la colonul descendent şi iliac; - segmentul mijlociu la colonul pelvin şi - segmentul terminal rămîne pe linia mediosagitală şi va da naştere rectului pelvin.

a) Ascensiunea intestinului terminal. Iniţial, acesta este rectilin, mediosagital ca şi mezoul său ; odată cu rotaţia ansei ombilicale el suferă o ascensiune în sus şi la stînga şi se răsfrînge pe peretele abdominal posterior, antrenînd cu el şi mezoul său. Faţa primitivă dreaptă a mezocolonului terminal devine anterioară, iar cea stîngă posterioară (fig.169).

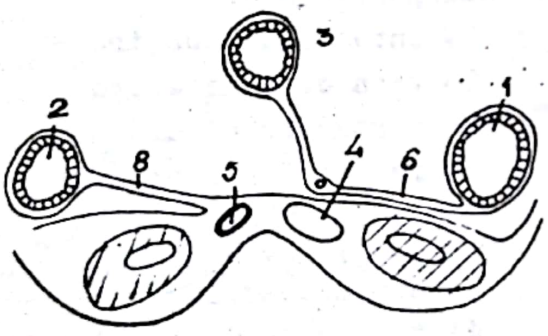

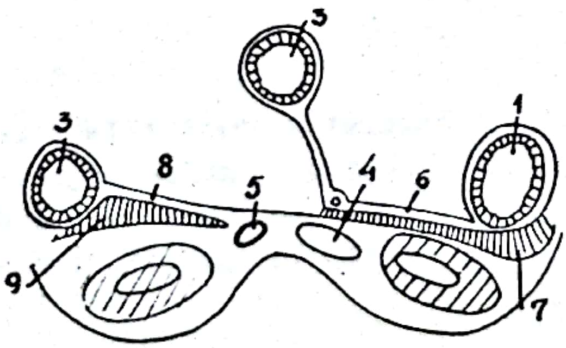

Fig.169

1- Colonul ascendent
2- Colonul descendent
3- Jejunoileonul
4- Vena cavă inferioară
5- Aorta abdominală
6- Mezocolonul ascendent
7- Fascia lui Toldt dreaptă
8- Mezocolonul descendent
9- Fascia lui Toldt stîngă

b) Fixarea colonului descendent şi iliac. Faţa stîngă a mezocolonului descendent şi iliac se alipeşte la peritoneul parietal posterior prin intermediul fasciei de coalescenţă a lui Toldt stîngă (fig.169). Această coalescenţă apare la începutul lunii a IV-a şi se face înaintea rinichiului stîng şi progresează caudal, pentru a ajunge în fosa iliacă stîngă, în a 7-a lună după fecundare ; ea se întinde - în sus de la artera colică stîngă superioară, pînă - în jos la vasele iliace comune şi externe stîngi (fig.170).

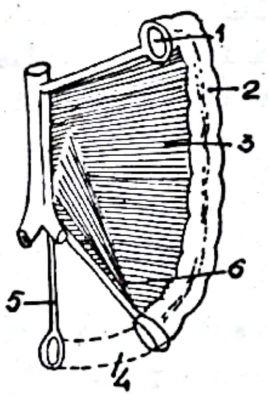

Fig.170

1- Colonul transvers şi mezoul său
2- Colonul descendent
3- Mezocolonul descendent
4- Colonul pelvin
5- Rădăcina primară a mezocolonului sigmoid
6- Rădăcina secundară

c) Diferenţierea colonului sigmoid şi a mezoului său. Începînd din luna a treia, se diferenţiază ansa sigmoidiană, care creşte treptat în dimensiuni. După fixarea colonului descendent şi iliac cu mezourile lor, colonul sigmoid şi mezoul său rămîn liberi.

Mezocolonul sigmoid conţine între foiţele sale vasele sigmoidiene şi terminarea arterei mezenterice inferioare; el este delimitat de două rădăcini : - una primitivă, mediană şi verticală, care reprezintă inserţia mezoului primitiv median şi vertical şi - alta secundară, oblică în jos şi la stînga care urmează direcţia vaselor iliace comune şi externe stîngi. Rădăcina secundară reprezintă, în acelaşi timp, limita inferioară a fasciei de coalescenţă a mezocolonului descendent şi iliac (fascia lui Toldt stîngă)

La unghiul de reunire al celor două rădăcini se găseşte recesul intersigmoidian, rezultat din lipsa de coalescenţă a mezocolonului sigmoid la peritoneul parietal posterior (fig.171).

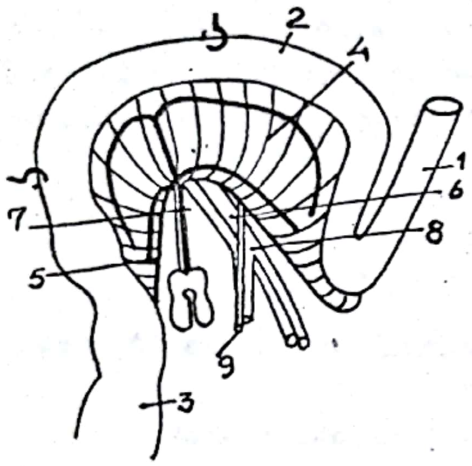

Fig.171

1- colonul iliac
2- colonul sigmoid
3- rectul
4- mezocolonul sigmoid
5- rădăcina verticală a mezosigmoidului
6- rădăcina oblică a mezosigmoidului
7- faseta intersigmoidiană
8- vasele iliace stîngi
9- ureterul stîng

In concluzie, evoluţia tubului digestiv subdiafragmatic şi a mezoului dorsal primitiv se caracterizează prin diferenţierea morfofuncţională a segmentelor sale componente, precum şi prin apariţia fasciilor de coalescenţă, achiziţie recentă a poziţiei verticale.

Aceste fascii de accolare se formează la nivelul :

- Mezogastrului dorsal - fascia de coalescenţă retromezogastrică şi fascia preduodenopancreatică supramezocolică (Fredet);

- Mezoduodenului - fascia retroduodenopancreatică (Treitz) dreaptă şi stîngă (fig.172);

- Mezenterului comun - fascia preduodenopancreatică submezocolică (Fredet) şi fascia lui Toldt dreaptă.

- Mezoului intestinului terminal - fascia de coalescenţă a lui Toldt stîngă.

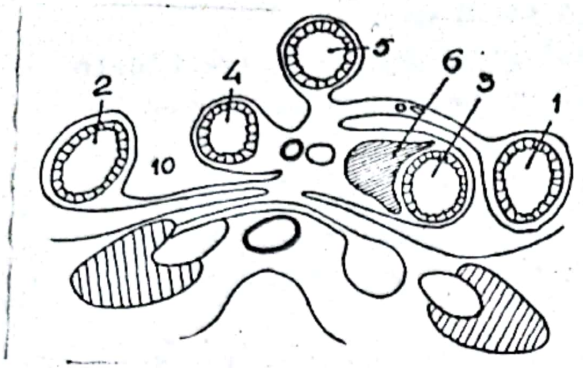

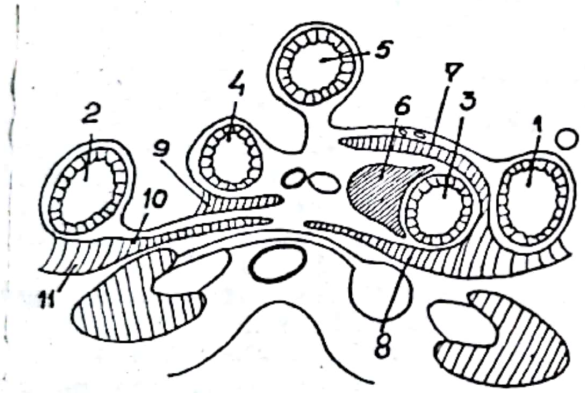

Fig.172

1- Colonul ascendent
2- Colonul descendent
3- Porţiunea descendenta a duodenului
4- Porţiunea ascendentă a duodenului
5- Jejunoileonul
6- Pancreasul
7- Fascia preduodenopancreatică
8- Fascia lui Treitz dreapta
9- Fascia lui Treitz stîngă
10- Mezocolonul descendent
11- Fascia lui Toldt stîngă

VI. <u>Anomaliile în evoluţia tubului digestiv</u>. Dezvoltarea tubului digestiv subdiafragmatic şi a mezoului dorsal primitiv poate fi împiedicată, oprită sau modificată de numeroşi factori, situaţii care dau naştere la anomalii de dezvoltare.

Dintre acestea vom cita cele mai frecvent întîlnite :

- Stenoza pilorică congenitală
- Duoden liber, flotant sau parţial aderant
- Pancreas inelar
- Absenţa rotaţiei ansei ombilicale şi persistenţa mezenterului comun.

- Lipsa de coborîre a cecului
- Inversiuni în sensul rotaţiei ansei embilicale
- Acolări parţiale şi anormale (în minus sau în exces).
- Dublări ale tubului digestiv la diferite nivele
- Atrezii ale diferitelor segmente digestive.

Unele din aceste anomalii vor fi prezentate mai pe larg la organele respective.

Mai jos, prezentăm schema diferitelor anomalii în evoluţia tubului digestiv (fig.173).

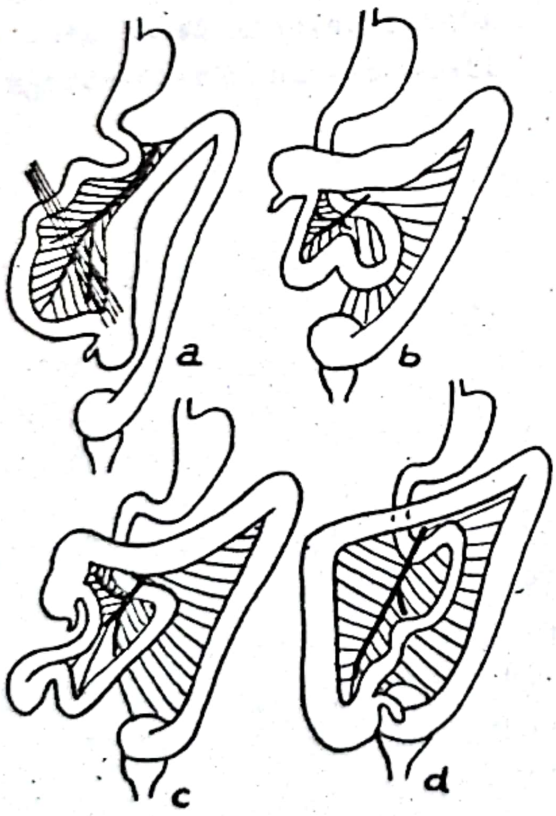

Fig.173

a= absenţa de torsiune cu persistenţa mezenteriumului comune; bride anormale lipesc cecul de regiunea subhepatică ;

b= oprirea torsionării ansei embilicale cu cecul în poziţie subhepatic ;

c= oprirea coborîrii cecului care rămîne în poziţie suprailiacă ;

d= rotaţie mai mare decît normală, cu cecul în poziţie pelvină.

B. Anatomie descriptivă

Formaţiile peritoneale, în special mezourile, cît şi comportarea peritoneului la nivelul viscerelor, vor fi descrise odată cu organele digestive corespondente.

Este însă necesar descrierea separată a anumitor formaţiuni peritoneale ca omentum minus, omentum majus şi bursa omentalis, fapt care va uşura mult studiul acestora şi înţelegerea viscerelor.

I. Omentum minus
(Omentul mic, epiplonul gastrohepatic)

Este un derivat al mezogastrului ventral, întins între stomac şi ficat; deci este un epiplon gastrohepatic, care formează faţa anterioară a vestibulului bursei omentale (fig.174).

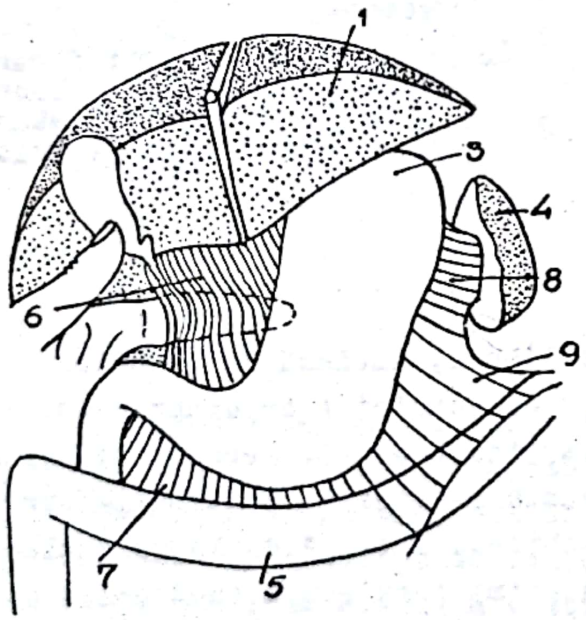

Fig.174

1- ficatul
2- vezicula biliară
3- stomacul
4- splina
5- colonul transvers
6- omentul mic
7- lig.gastrocolic
8- epiplonul gastrosplenic
9- sustentaculum lienis

Indexul stg.este introdus prin foramen epiploicum (hiatusul lui Winslow).

Descriptiv, omentul mic are forma unui patrulater neregulat, căruia i se descriu două feţe şi patru margini :

Faţa anterioară corespunde marii cavităţi peritoneale ; ea este acoperită în întregime de faţa inferioară a ficatului care se află înaintea ei.

Faţa posterioară corespunde vestibulului bursei omentale (fig.175).

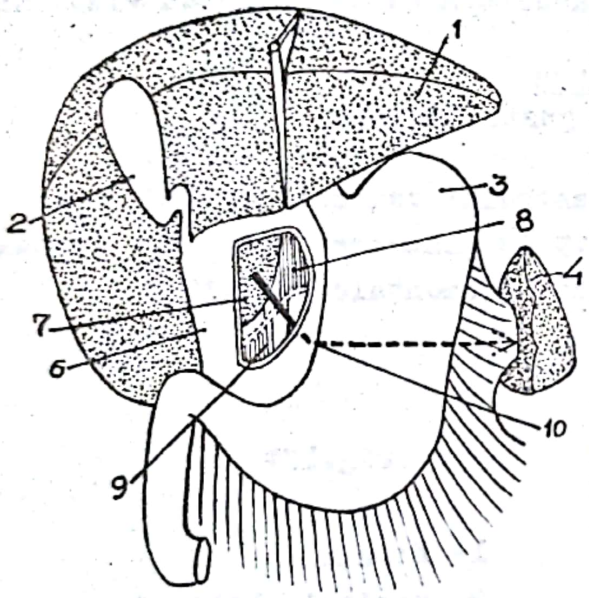

Fig.175

1- ficatul
2- vezicula biliară
3- stomacul
4- splina
5- duodenul
6- omentul mic,în care s-a făcut o fereastră pentru vizualizarea vestibulului în bursei omenatale
8- ceasa arterei gastrice stg.
9- ceasa arterei hepatice comune
10- săgeata trece prin foramen bursae omentalis şi ajunge pînă la prelungirea stîngă a cavităţii retrogastrice.

Marginea dreaptă este liberă, întinsă de la hilul ficatului pînă la prima porţiune a duodenului ; ea constituie lig.hepatoduodenale (ligamentul hepatoduodenal), care conţine pedicului hepatic. Cîteodată, această margine se continuă - spre dreapta - cu o lamă peritoneală subţire, întinsă de la vezicula biliară şi canalul cistic pînă la prima porţiune a duodenului şi la colonul transvers, constituind lig.hepatocolicum (ligamentul hepatocolic, numit încă şi ligamentul hepatocisticoduodenocolic. Această formaţiune împiedică uneori explorarea pedicului hepa-

tic şi pătrunderea în foramen epiploicum (hiatusul lui Winslow), motiv pentru care trebuie să fie secţionată.

Marginea stîngă şi inferioară reprezintă aderenţa omentului mic de esofag, stomac şi de prima porţiune a duodenului (marginea esofagogastroduodenală); la aceste nivele, foiţa anterioară a epiplonului gastrohepatic se continuă cu peritoneul gastric anterior, în timp ce foiţa posterioară se prelungeşte cu peritoneul feţei posterioare a stomacului şi a duodenului (fig. 176).

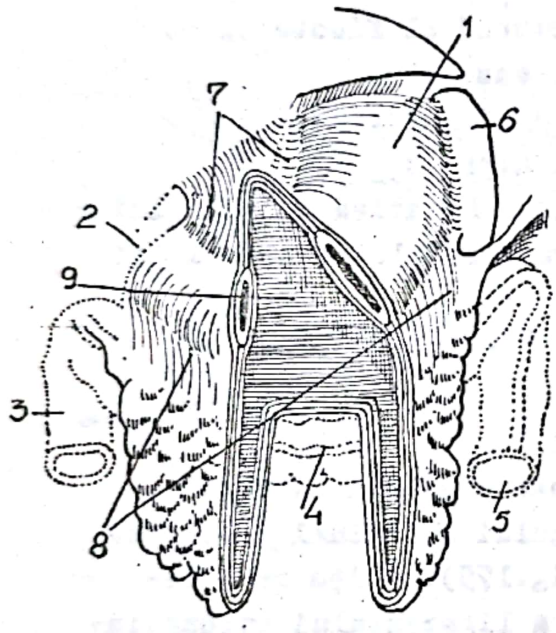

Fig.176

1- stomacul
2- duodenul
3- colonul ascendent
4- colonul transvers
5- colonul descendent
6- splina
7- omentul mic (în marginea stg.)
8- omentul mare (secţionat)
9- bursa omentalis

In partea superioară, foiţa posterioară a omentului mic se continuă cu foiţa dreaptă a coasei arterei gastrice stîngi, iar mai superior acoperă marginea dreaptă a esofagului (fig.175). Această reflexie a foiţei posterioare a micului epiploon nu este altceva decît marginea stîngă a vestibulului bursei omentale.

Marginea hepatică are aspectul unui unghi drept şi co-

respunde feţelor inferioară şi posterioară a ficatului : pe faţa inferioară ea se inseră pe cele două buze ale hilului ficatului, iar pe faţa sa posterioară urmează şanţul canalului venos a lui Arantius, corespunzător marginii stîngi a lobului caudat (fig. 177).

Fig.177

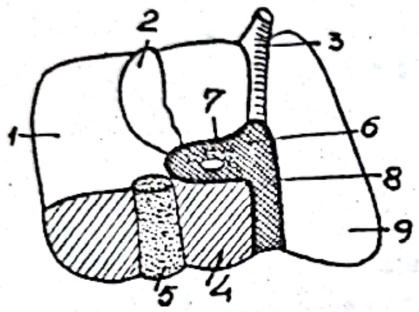

1- ficatul
2- vezicula biliară
3- lig.rotund al ficatului
4- lobul caudat
5- vena cavă inferioară
6- hilul hepatic
7- marginea hepatică a omentului mic
8- fisura canalului venos al lui Arantius
9- lobul hepatic stîng

Marginea superioară este foarte scurtă şi face unirea dintre marginea dreaptă a esofagului abdominal şi partea superioară a canalului lui Arantius (fig.175). Foiţa sa anterioară se continuă cu foiţa inferioară a ligamentului triunghiular stîng al ficatului; foiţa sa posterioară coboară şi tapetează diafragmul.

Structura omentului mic nu este omogenă; din acest punct de vedere i se descriu trei părţi :

- pars vasculosa este reprezentată de marginea dreaptă, liberă a omentului mic ; ea conţine pedicului hepatic (vena portă, artera hepatică propria, căile biliare extrahepatice, vase şi nervi) ;

- pars flacida este porţiunea mijlocie, foarte subţire încărcată citeodată de depuri de grăsime, de dimensiuni variabile;

- pars condensa este partea superioară și stîngă, mai densă și rezistentă ; ea constituie lig.hepatogastricum (ligamentul hepatogastric), în care se află - superior - ramura hepatică a arterei gastrice stîngi, iar inferior, terminarea arterei gastrice stîngi, cît și a arterei gastrice drepte și ramuri ale nervului vag (fig.178).

Fig.178

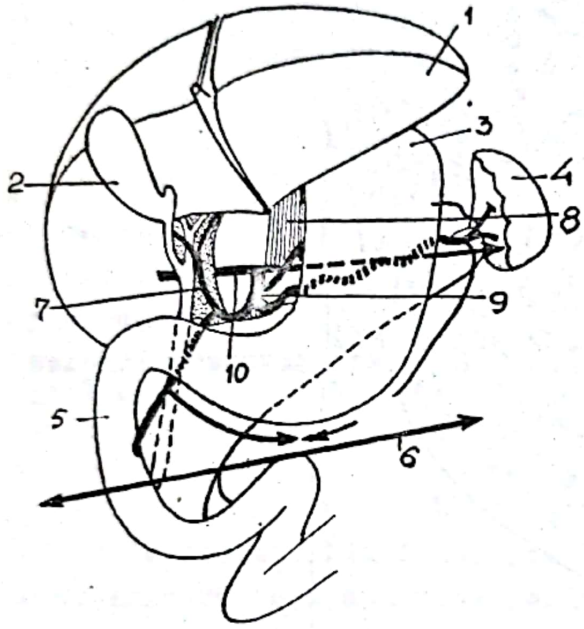

1- ficatul
2- vezicula biliară
3- stomacul
4- splina
5- duodenul
6- inserția mezocolonului transvers
7- pedicului hepatic
8- pars condensa a omentului mic
9- trunchiul celiac cu ramurile sale
10- săgeata trece prin foramen epiploicum, prin foramen bursae omentalis și ajunge la prelungirea stîngă a cavității retrogastrice

II. Omentum majus
(Omentul mare, epiplonul mare)

Omentul mare unește stomacul cu colonul transvers și acoperă, ca un șorț, ansele intestinale și o parte din cadrul colic (fig.179).

Embriologic, el provine din mezogastrul dorsal și anume din bursa epiploică (pag.243), care constituie recesul inferior al bursei omentale.

Bursa epiploică este dublă, turtită anteroposterior, descriindu-i-se două lame : una directă și alta reflectată.

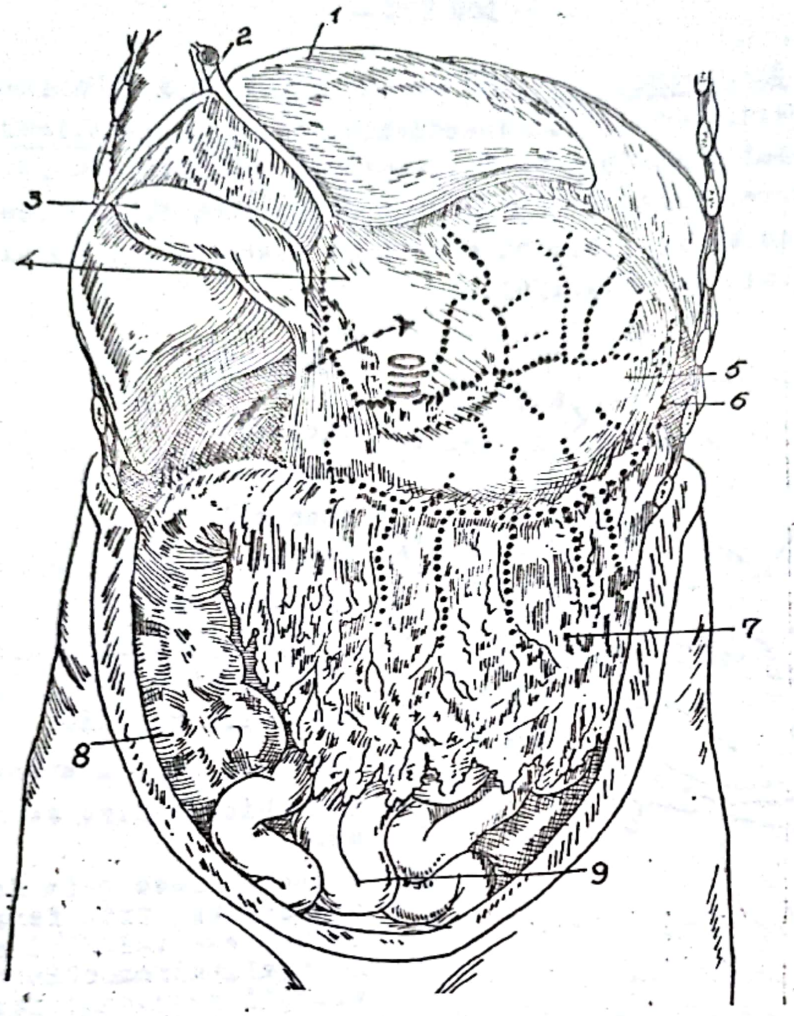

Fig.179

1- ficatul
2- lig.retund
3- vezicula biliară
4- omentul mic
5- stomacul
6- splina
7- omentul mare
- săgeata pătrunde prin foramen epiplaicum în vestibulul bursei omentale
8- colonul ascendent
9- ansele jejunoileale.

Lama directă (posterioară) continuă peretele posterior al bursei omentale ; cele două foiţe ale sale, după ce au înconjurat pancreasul, se aplică pe mezocolonul transvers, apoi pe fe-

ţele superioară şi anterioară ale acestui colon. Lama posterioară este alipită de aceste formaţiuni şi nu se poate să o decolăm (fig.180) şi (fig.152 a).

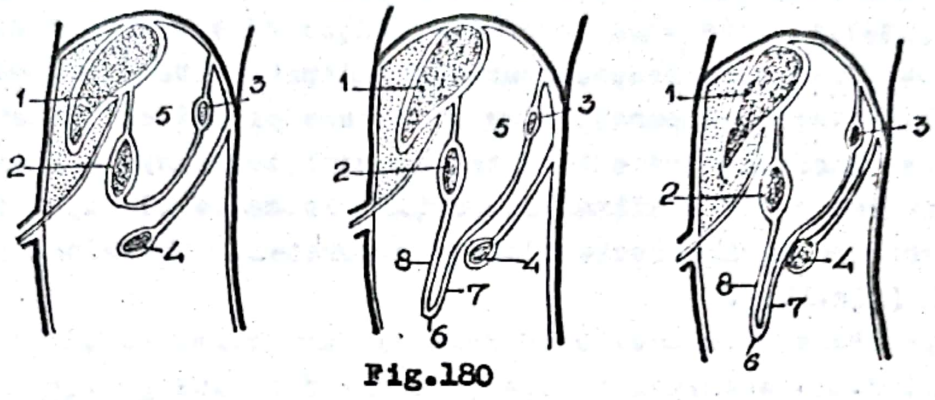

Fig.180

1- ficatul
2- stomacul
3- pancreasul
4- colonul transvers cu mezoul său
5- punga epiploică
6- recesul inferior al pungii epiploice
7- lama posterioară (directă a omentului mare)
8- lama anterioară (reflectată a omentului mare).

In constituţia lamei posterioare se află două foiţe: una exterioară care aparţine peritoneului marii cavităţi peritoneale şi alta interioară care depinde de peritoneul bursei omentale .

Lama reflectată (anterioară) continuă în partea inferioară lama directă. Merge ascendent şi se inseră - în sus - pe marginea inferioară a primei părţi mobile a duodenului, pe marea curbură gastrică şi depăşeşte puţin segmentul ei orizontal pînă la epiplonul gastrosplenic, cu care se continuă.

In constituţia acestei lame anterioare intră tot două foiţe : una exterioară formată din peritoneul marii cavităţi peritoneale şi alta interioară din peritoneul bursei omentale.

Cea mai mare parte a omentului mare provine din coalescenţa lamei posterioare cu cea anterioară ; are loc dispariţia recesului inferior al bursei omentale şi împărţirea omentului mare în două segmente :

- unul superior, numit ligamentum gastrocolicum, format numai din cele două foiţe ale lamei anterioare şi

- altul inferior, reprezentat de şorţul epiploic, alcătuit din cele patru foiţe ale lamei anterioare şi posterioare (fig.18e).

Omentul mare poate avea formă patrulateră sau semicirculară. El este comparat cu un şorţ care pleacă de la marea curbură a stomacului, trece înaintea colonului transvers şi a anselor jejunoileale, fiind fixat în părţile laterale şi superioare la nivelul unghiurilor colonului şi a peretelui abdominal posterolateral (fig.18l).

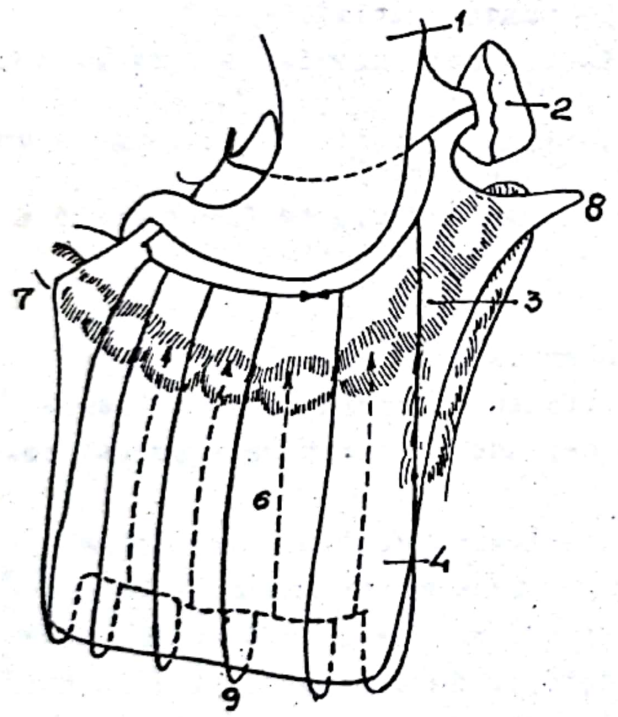

Fig.18l

1- stomacul
2- splina
3- colonul transvers
4- omentul mare
5- lig.gastrocolic
6- porţiunea liberă a omentului mare
7- prelungirea dreaptă a pungii epiploice
8- prelungirea oblică stg. a bursei epiploice
9- marginea inferioară a omentului mare.

Dimensiunile sale sînt diferite de la o persoană la alta. Fără a se cunoaşte cauza acestei variabilităţi, dimensiunile pot fi cuprinse între două extreme : - poate fi scurt de cîţiva cm. în lungime (cazuri cînd apare ca un franj epiploic subţire ce se găseşte în lungul colonului transvers) - sau poate

fi foarte lung, ajungînd pînă la nivelul pubisului sau a polvisului. Aceste dimensiuni crescute îi oferă şi o mobilitate marcată.

Aspectul şi grosimea omentului mare diferă după vîrstă şi starea de nutriţie : la copil, epiplonul mare este subţire şi transparent, observîndu-se cu uşurinţă vasele sale; - la adult, omentul mare se infiltrează cu ţesut grăsos de-a lungul vaselor sanguine; - la adultul denutrit, omentul mare are acelaşi aspect ca la copil, pe cînd la adultul obez are aspectul unei mase grăsoase neregulate, în care abia se mai pot urmări vasele sanghine.

Rareori, se poate găsi la nivelul colonului transvers, un epiplon suplimentar, mult mai mic, aşezat înaintea omentului mare.

Embriologic, descriptiv cît şi topografic, omentul mare are două porţiuni : fixă şi mobilă .

Porţiunea fixă a omentului mare constituie lig.gastrocolicum (ligamentul gastrocolic sau porţiunea supracolică). Are formă dreptunghiulară, fiind cuprinsă între marea curbură a stomacului şi colonul transvers (fig.182).

Ea prezintă două feţe şi patru margini :

Faţa anterioară este oblică în jos şi înainte, vine în raport direct cu peritoneul parietal anterior.

Faţa posterioară delimitează - anterior - bursa omentală mare sau retrogastrică.

Marginea superioară este concavă, se inseră pe marea curbură a stomacului. La distanţă de 1-2 cm de această margine, se află cercul arterial al micii curburi, între cele două foiţe ale ligamentului gastrocolic.

Marginea inferioară este convexă, aderentă de faţa superioară şi anterioară a colonului transvers. Această margine delimitează, la acest nivel, recesul inferior al bursei omentale mari.

Marginea dreaptă este continuarea inferioară a ligamentului hepateduodenal sau ligamentul hepatocolic.

Marginea stîngă a ligamentului gastrocolic se continuă cu diverticulul stîng al bursei epiploice.

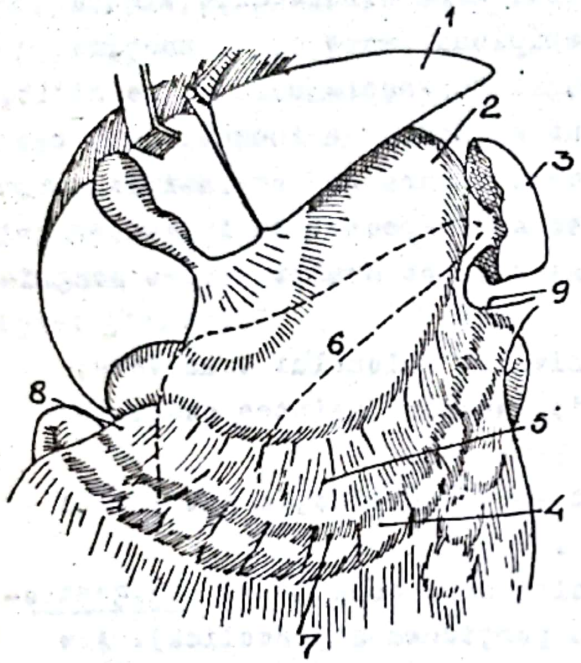

Fig.182

1- ficatul
2- stomacul
3- splina
4- colonul transvers
5- lig.gastrocolic
6- marginea sa superioară
7- marginea inferioară
8- marginea dreaptă
9- marginea stîngă

Porţiunea mobilă a omentului mare constituie şorţul epiploic sau porţiunea subcolică. Aceasta prezintă, pentru descriere, două feţe şi patru margini:

Faţa anterioară vine în raport cu peritoneul parietal abdominal anterior, împreună cu care delimitează cavitatea proviscerală.

Faţa posterioară vine în raport cu colonul transvers şi ansele intestinului subţire.

Marginea superioară este aderentă de colonul transvers; această margine reprezintă limita superioară a coalescenţei lamei directe cu cea reflectată a omentului mare şi, totodată, limita inferioară a bursei omentale mari.

Marginile laterale au raporturi cu colonul; peste

colonul ascendent poate trimite membrana lui Jackson, peste unghiurile colonului membrana lui Buy. Cu colonul descendent are raporte mai îndepărtate din cauza interpoziţiei anselor jejunale.

Lateral, deasupra celor două unghiuri colice, omentul mare este unit de peretele abdominal posterolateral prin două formaţiuni care rezultă din obliterarea celor două diverticule laterale ale sacului ombrionar; la dreapta, se află ligamentul colofrenic drept, iar la stînga se găseşte ligamentul colofrenic stîng (sustentaculum lienis).

Marginea inferioară este liberă ; ea poate ajunge pînă la simfiza pubiană, poate coborî în pelvis sau poate fi plasată mai sus, în funcţie de lungimea omentului mare.

III. Bursa omentalis

(Bursa omentală, punga mezogastrică)

Bursa omentală constituie un diverticul al cavităţii peritoneale (cavitatea peritoneală mică) care se află îndărătul omentului mic, a lobului caudat al ficatului, al feţei posterioare a stomacului şi a ligamentului gastrocolic.

Este o cavitate virtuală, închisă din toate părţile, comunicînd cu marea cavitate peritoneală numai prin foramen epiploicum (hiatul lui Winslow).

Bursa omentală prezintă două compartimente, separate prin foramen bursae omantalis (orificiul bursei omentale) : vestibulul şi bursa omentală propriu zisă.

Vestibulum bursae omentalis (vestibulul bursei omentale, bursa omentalis minor) se află îndărătul omentului mic. Este un spaţiu paralilipipedic neregulat, foarte îngust, prezentînd şase feţe şi o prelungire superioară (fig.183).

— Faţa anterioară este reprezentată de foiţa posterioară a omentului mic, care se inseră - în sus - pe buza posterioară a hilului ficatului, apoi în lungul şanţului lui Arantius, iar - în jos - pe mica curbură gastrică şi pe prima porţiune a duodenului.

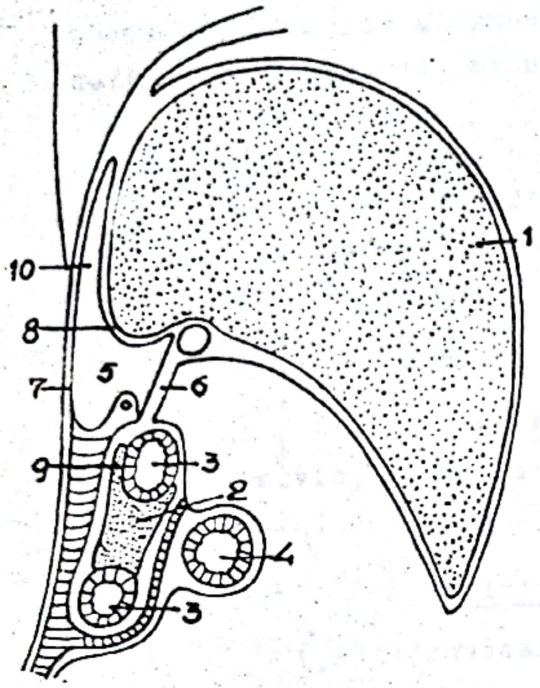

Fig.183

1- ficatul
2- pancreasul
3- duodenul
4- colonul transvers
5- vestibulul bursei omentale
6- peretele său anterior
7- peretele posterior
8- peretele superior
9- peretele inferior cu tuberculul omental şi ocasa arterei hepatice
10- diverticulul superior al vestibulului bursei omentale.

— Faţa posterioară este constituită din peritoneul parietal posterior care corespunde regiunii celiace a lui Luschka. La acest nivel, de la dreapta la stînga , întîlnim : flancul stîng al venei cave inferioare, spaţiul intercavoaortic cu pilierul drept al diafragmului şi aorta abdominală din care porneşte trunchiul celiac. De asemeni se mai găsesc numeroase limfatice şi o parte din plexul celiac cu ramurile sale aferente, în special marele nerv splanchnic drept.

— Faţa superioară este foarte oblică în jos şi înainte, aproape verticală, fiind reprezentată de faţa posterioară şi marginea inferioară a lobului caudat al ficatului, acoperite de peritoneu (fig.183). In partea inferioară, peritoneul se continuă cu foiţa posterioară a omentului mic, la nivelul busei posterioare a hilului ficatului; în partea superioară, se continuă cu foiţa inferioară a ligamentului triunghiular stîng al ficatului, între vena cavă inferioară la dreapta şi esofag - la stînga,

continuîndu-se dinainte îndărăt şi de sus în jos cu peritoneul parietal posterior (fig.184).

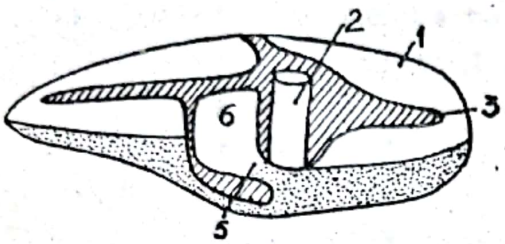

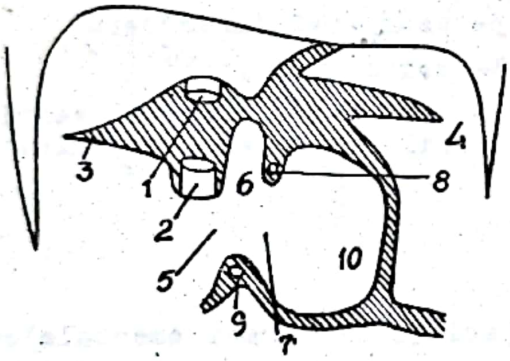

Fig.184

1- ficatul
2- vena cavă inferioară
3- lig.triunghiular drept
4- lig.triunghiular stg.
5- hiatusul lui Winslow
6- vestibulul bursei omentale
7- foramen bursae omentalis
8- coasa arterei gastrice stîngi
9- coasa arterei hepatice
10- cavitatea retrogastrică

In partea stîngă, peritoneul se inseră pe şanţul canalului lui Arantius şi se continuă cu peritoneul care acoperă flancul drept al esofagului ; mai jos, constituie foiţa dreaptă a coasei arterei gastrice stîngi. La dreapta, peritoneul coboară în lungul marginei stîngi a venei cave inferioare şi se reflectează îndărăt continuîndu-se cu peritoneul peretelui posterior al vestibulului; în jos, se continuă cu peritoneul care acoperă procesul caudat.

— Faţa dreaptă corespunde foramenului epiploic (hiatusul lui Winslow).

— Faţa stîngă este reprezentată de foramen bursae omentalis, delimitat de coasa arterei gastrice stîngi şi a arterei

hepatice.

Fața inferioară corespunde pancreasului, la nivelul tuberculului epiploic (fig.183), între hiatusul lui Winslow - la dreapta și coasa arterei hepatice - la stînga.

Astfel delimitat, vestibulul bursei omentalis prezintă un diverticul superior, închis în partea superioară, la dreapta și la stînga. El corespunde - în sus și înainte - lobului caudat al ficatului și venei cave inferioare - la dreapta,- esofagului și coasei arterei gastrice - la stînga (fig.183,184 și 185).

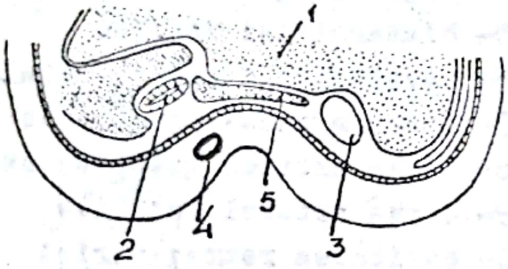

Fig.185

1- lobul caudat al ficatului
2- esofagul abdominal
3- vena cavă inferioară
4- aorta abdominală
5- diverticulul sup.al vestibulului bursei omentale.

2. Foramen bursae omentalis (orificiul bursei omentale) este un orificiu ovalar, delimitat de plicae gastropancreaticae care face trecerea din vestibulul bursei omentale în bursa omentală mare.

Acest orificiu este situat într-un plan oblic la dreapta, în sus și înainte, ca urmare a rotirii stomacului în axul ventrodorsal.

In sus și la stînga, el este delimitat de coasa arterei gastrice stîngi, concavă inferior, întinsă oblic înainte și la dreapta, de la peretele abdominal posterior la mica curbură gastrică (fig.186).

In jos și la dreapta se găsește coasa arterei hepatice. Peritoneul de la acest nivel, urmărit de la dreapta la stînga, acoperă extremitatea inferioară a vestibulului, urcă pentru a forma foița dreaptă a coasei, înconjură marginea superioară a arterei, coboară constituind foița stîngă a coasei și se conti-

nuă cu peritoneul bursei omentale propriu zise.

Fig.186

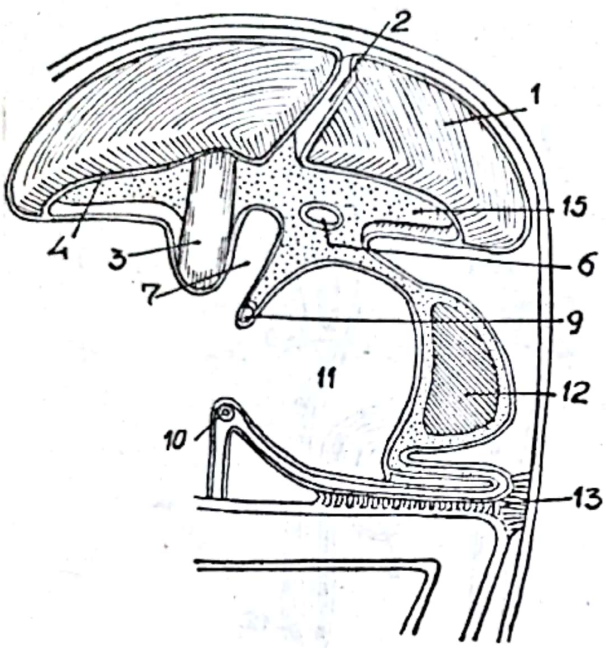

1- diafragmul
2- ligamentul falciform
3- vena cavă inferioară
4- lig.triunghiular drept
5- lig.triunghiular stîng
6- esofagul abdominal
7- diverticulul sup.al vestibulului bursei omentale
8- foramen bursae omentalis
9- ceasa arterei gastrice stîngi
10- ceasa arterei hepatice
11- bursa omentală mare sau retrogastrică
12- splina
13- sustentaculum lienis

Inainte, acest orificiu este delimitat de segmentul micii curburi situat între inserţia pe ea, a celor două coase.

Pentru a putea pune în evidenţă orificiul bursei omentalis, trebuie, ori să dilacerăm pars flacida a omentului mic (fig.175) sau să executăm decolarea coloepiploică şi să răsturnăm în sus marea curbură a stomacului.

3. Bursa omentalis major (bursa omentală propriu zisă, bursa retrogastrică) constituie compartimentul cel mai larg al bursei omentale.(fig.186).

Descriptiv, acest diverticul prezintă : două feţe, patru margini şi trei prelungiri.

Faţa posterioară este constituită de foiţa peritoneală care acoperă partea mijlocie a corpului pancreasului ; deasupra acesteia, de o parte şi de alta a aortei, peritoneul tapetează

diafragmul (în special pilierul său stîng), segmentul superior al suprarenalei stîngi şi - parţial - polul superior al rinichiului stîng; dedesubtul pancreasului peritoneul acoperă faţa superioară a mezocolonului transvers (fig.187 A şi B).

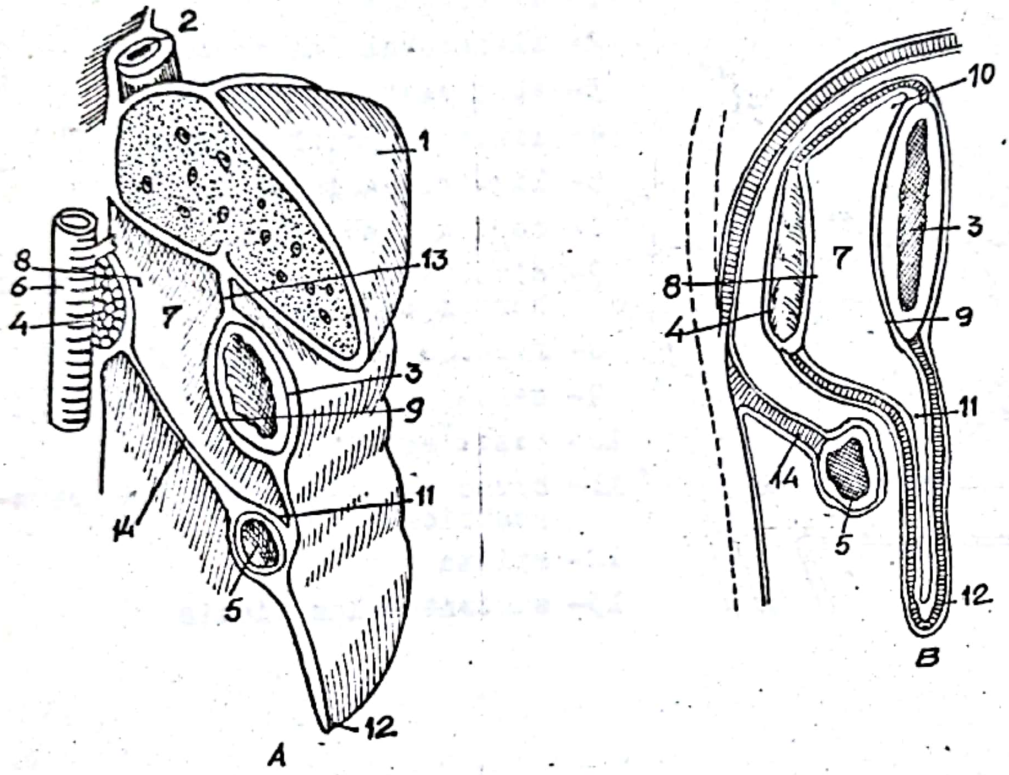

Fig.187

1- ficatul
2- esofagul abdominal
3- stomacul secţionat
4- pancreasul
5- colonul transvers
6- aorta abdominală
7- bursa omentală
8- faţa posterioară
9- faţa anterioară
10- marginea superioară
11- marginea inferioară
12- omentul mare
13- omentul mic
14- mezocolonul transvers

Faţa anterioară este reprezentată de peritoneul situat pe faţa posterioară a stomacului şi pe segmentul mobil al primei porţiuni a duodenului, precum şi de ligamentul gastrocolic (fig.188).

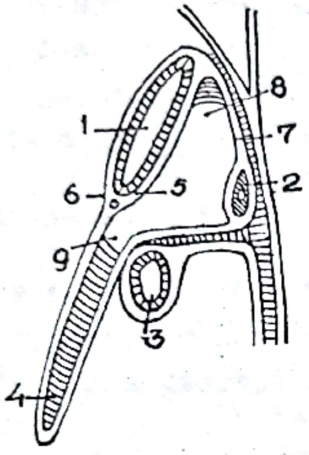

Fig.188

1- stomacul
2- pancreasul
3- colonul transvers cu mezoul său
4- omentul mare
5- bursa omentală mare sau retrogastrică
6- peretele său anterior
7- peretele posterior
8- marginea superioară
9- marginea inferioară

Marginea superioară nu este altceva decît foiţa inferioară a ligamentului gastrofrenic (fig.188).

Marginea inferioară este limitată de coalescenţa sacului epiploic, care reprezintă unirea lamei sale posterioare cu cea anterioară. Această margine este mai mult sau mai puţin coborîtă după persoane, corespunzînd feţei anterioare a colonului transvers, cîteodată mai sus sau mai jos de aceasta (fig.188).

Marginea dreaptă corespunde orificiului bursei omentale; de sus în jos întîlnim : foiţa stîngă a ccasei arterei gastrice stîngi, foramen burse omentalis, foiţa stîngă a ccasei arterei hepatice, iar mai jos, limita este marcată de coalescenţa peretelui anterior şi posterior, mărturie a astupării diverticolului drept al sacului epiploic. La acest nivel, marginea dreaptă urmează traiectul arterei gastroduodenale şi încrucişează, mai mult sau mai puţin oblic capul pancreasului şi ajunge la colonul transvers(fig.189).

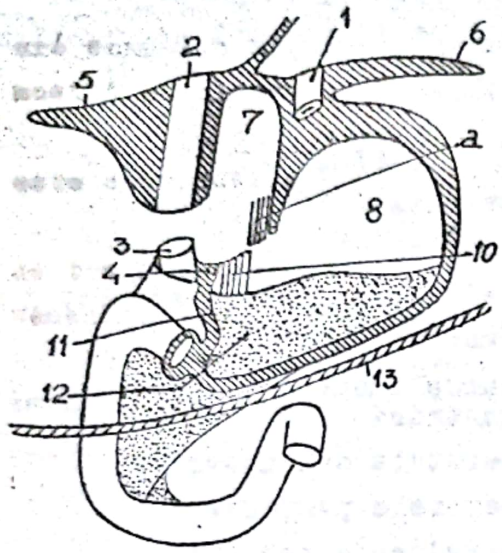

Fig.189

1- esofagul abdominal
2- vena cavă inferioară
3- vena portă
4- artera gastroduodenală
5- lig.triunghiular drept
6- lig.triunghiular stîng
7- diverticulul superior al vestibulului bursei omentale
8- bursa omentală mare sau retrogastrică
9- ceasa arterei gastrice stîngi
10- ceasa arterei hepatice
11- marginea dreaptă a bursei omentale mari
12- pancreasul
13- inserţia mezocolonului transvers

Marginea stîngă este reprezentată, de sus în jos, de : segmentul vertical al ligamentului gastrofrenic, de joncţiunea epiploanelor pancreaticosplenic şi gastrosplenic, de limita coalescenţei diverticulului stîng al sacului epiploic. Acest segment (întins vertical de la hilul splinei la colonul transvers)mai este numit şi ligamentul splenocolic (fig.186).

Recessus superior omentalis (recesul omental superior) urcă pînă la diafragm şi corespunde - înainte polului superior al stomacului; el se găseşte deasupra pancreasului, fiind cel mai îngust, uneori prezentînd bride peritoneale congenitale sau cîştigate. Cîteodată poate trimite un diverticul ce urcă pe faţa posterioară a esofagului.

Recessus inferior omentalis (recesul omental inferior) este bine reprezentat în viaţa embrionară, cînd există sacul epiploic. Odată cu obliterarea sa, recesul inferior se găseşte dedesubtul stomacului, la nivelul colonului transvers (fig.188).

Recessus lienalis (recesul lienal, prelungirea stîngă) se întinde pînă la splină şi este delimitat : - posterior de epiploonul pancreaticosplenic, iar anterior de epiplonul gastrosplenic (fig.190).

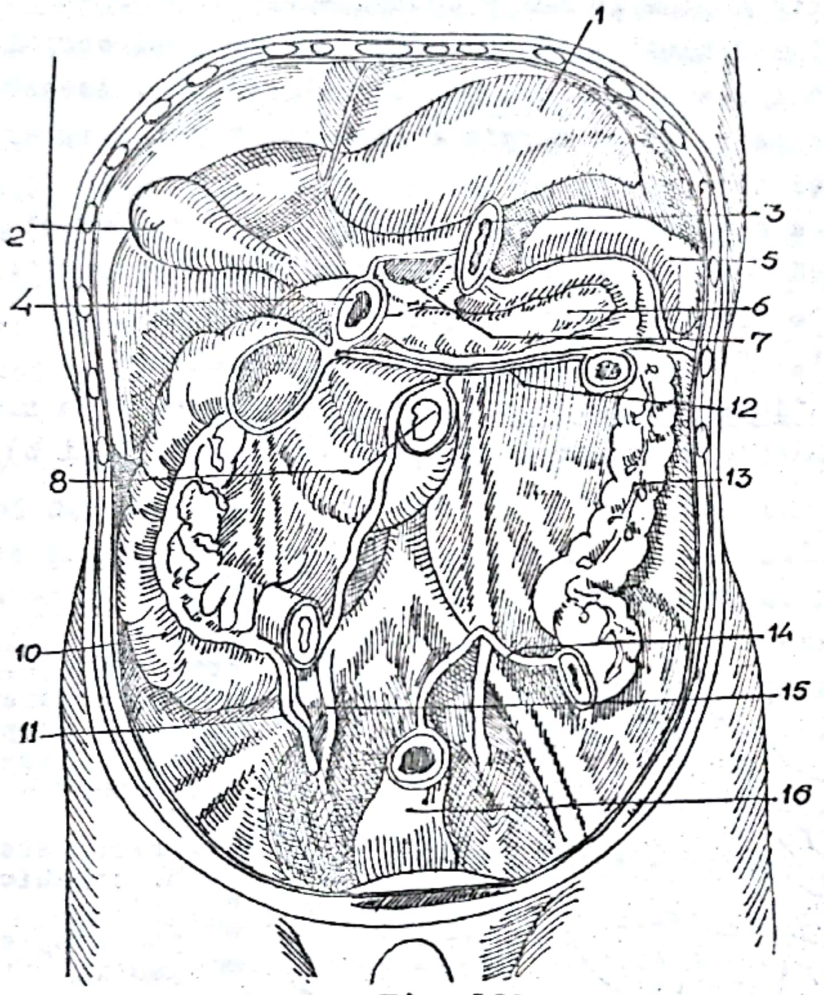

Fig. 190

1- ficatul
2- vezicula biliară
3- stomacul
4- duodenul
5- splina
6- pancreasul
7- foramen bursae omentalis
8- unghiul duodeno-jejunal
9- rădăcina mezenterului
10- colonul ascendent
11- apendicele vermiform
12- mezocolonul transvers
13- colonul descendent
14- mezocolonul sigmoid secţionat
15- ureterele
16- rectul

Embriologia arată că bursa omentală a suferit, secundar, procesul de coalescenţă la peritoneul primitiv, parietal posterior. Din această cauză, bursa omentală poate fi decolată de la stînga la dreapta - pînă la aorta abdominală. Se mobilizează astfel esofagul abdominal, stomacul, splina, coada şi corpul pancreasului, fără a deschide sacul peritoneal omental. Această manevră este folosită în chirurgia cancerelor polului superior al stomacului şi ale cardiei.

Pentru a cunoaşte mai bine dispoziţia bursei omentale, se folosesc două secţiuni - una transversală şi alta sagitală - care vor permite înţelegerea evoluţiei mezogastrului dorsal, a celui ventral, cît şi a dispoziţiei bursei omentale.

Secţiunea transversală (orizontală) trece la nivelul stomacului, rinichiului stîng şi a splinei (fig.191 a şi b).

Fig.191

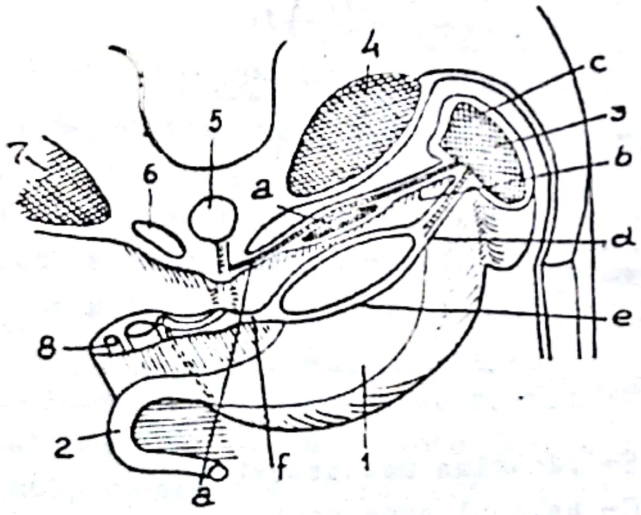

1- stomacul
2- duodenul
3- splina
4- rinichiul stîng
5- aorta abdominală
6- vena cavă inferioară
7- rinichiul drept
8- pedicului hepatic
9- pancreasul

a) seg.preparietorenal
b) " pancreaticosplenic
c) " splenic
d) " gastrosplenic
e) " gastric
f) seg.gastrohepatic

Pe această secţiune se constată prezenţa mai multor segmente, rezultate în urma evoluţiei stomacului, bursei omentale şi a splinei; de la dreapta la stînga şi dindărăt înainte, acestea sînt :

a) Segmentul preparietorenal rezultă din porţiunea

mezogastrului dorsal ce cuprindea între foiţele sale corpul pancreasului şi vasele splenice; acest segment a suferit procesul de coalescenţă - prin faţa stîngă a mezogastrului dorsal - la peritoneul parietal posterior, înaintea rinichiului stîng, alcătuind fascia de coalescenţă mezogastrică a lui Toldt.

b) Segmentul pancreaticosplenic rezultă din porţiunea mezogastrului dorsal ce cuprinde coada pancreasului şi vasele splenice; acest segment, de obicei, nu aderă la peritoneul parietal posterior, este mobil şi constituie ligamentul pancreaticosplenic. Foiţa dreaptă a mezogastrulului dorsal, care acoperă aceste formaţiuni, împreună cu segmentul precedent, formează, în acelaşi timp, şi foiţa posterioară a bursei omentale mari.

c) Segmentul splenic rezultă din mezogastrul dorsal care cuprinde splina între foiţele sale. Foiţa dreaptă a mezogastrului dorsal răsfrîngîndu-se de pe epiplonul pancreaticosplenic trece peste hilul splinei, constituie recesul stîng al bursei omentale mari şi ajunge la epiplonul gastrosplenic. Foiţa stîngă a mezogastrului dorsal se dezvoltă foarte mult, acoperă faţa posteromedială, marginea posterioară, faţa laterală, marginea anterioară şi faţa anteromedială a splinei, pînă la nivelul epiplonului gastrosplenic.

d) Segmentul gastrosplenic rezultă din segmentul mezogastrului posterior întins de la hilul splinei pînă la marea curbură a stomacului, alcătuind epiplonul gastrosplenic. Între foiţele sale se găsesc vasele scurte şi artera gastroepiploică stîngă. Foiţa dreaptă a mezogastrului dorsal alcătuieşte foiţa posterioară a ligamentului gastrosplenic, pe cînd foiţa stîngă a mezogastrului dorsal formează foiţa anterioară a acestui ligament.

e) Segmentul gastric este reprezentat de peritoneul care înveleşte cele două feţe ale sale. Peritoneul gastric posterior se află în continuarea foiţei drepte a mezogastrului dorsal, pe cînd peritoneul gastric anterior se găseşte în continuarea foiţei stîngi a mezogastrului dorsal.

f) Segmentul gastrohepatic rezultă din mezogastrul

ventral constituind <u>omentum minus</u>. Foiţa dreaptă a mezogastrului ventral alcătuieşte foiţa posterioară a ligamentului gastrohepatic, pe cînd foiţa stîngă a mezogastrului ventral formează foiţa anterioară a ligamentului respectiv .

<u>Secţiunea sagitală</u> (verticală) trece prin stomac, colonul transvers, mezoul său şi omentul mare. Ea indică evoluţia mezogastrului dorsal, apariţia bursei omentale şi dezvoltarea ei îndărătul stomacului, înaintea colonului transvers şi a mezoului său.

De sus în jos, şi dindărăt înainte, se găsesc următoarele segmente (fig. 192)a şi b):

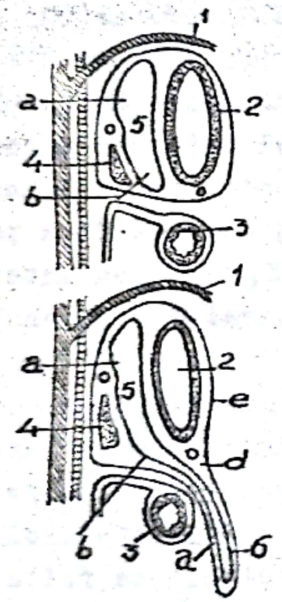

Fig.192

1- diafragmul
2- stomacul
3- colonul transvers
4- pancreasul
5- bursa omentalis
6- omentul mare

a) seg.pariето-pancreatic
b) " supramezocolic
c) " omentului mare
d) " gastrocolic
e) " gastric

1. <u>Segmentul parietopancreatic</u> reprezintă partea din mezogastrul dorsal care conţine porţiunea corpului pancreasului. Acest segment suferă procesul de coalescenţă la peretele posterior, situîndu-se înaintea pilierului stîng al diafragmei, suprarenalei şi polului superior al rinichiului stîng.

2. Segmentul supramezocolocolic corespunde mezogastrului dorsal care se aşează pe faţa superioară a mezocolonului transvers şi pe feţele superioare şi anterioară ale colonului corespondent; aderă la aceste organe, mai mult însă pe mezocolonul transvers, nivel la care nici nu se poate face deslipirea sa chirurgicală.

3. Segmentul omentului mare coboară înaintea colonului transvers şi a anselor jejunoileale sub forma lamei posterioare. Aceasta se recurbează în sus şi înainte, la nivelul pubisului, pentru a alcătui lama anterioară a marelui epiplon. Cele două lame delimitează recesul inferior al bursei omentale, care, la embrion coboară pînă la simfiza pubiană. Coalescenţa lamei posterioare la acea anterioară, pînă la nivelul colonului transvers, dă naştere la porţiunea liberă, mobilă a omentului mare.

4. Segmentul gastrocolic se întinde de la colonul transvers pînă la stomac, alcătuind ligamentul gastrocolic, care este format numai din lama anterioară a sacului epiploic.

5. Segmentul gastric, înveleşte, prin foiţele sale, feţele stomacului ; la nivelul micii curburi, peritoneul gastric se continuă cu omentul mic(fig.193).

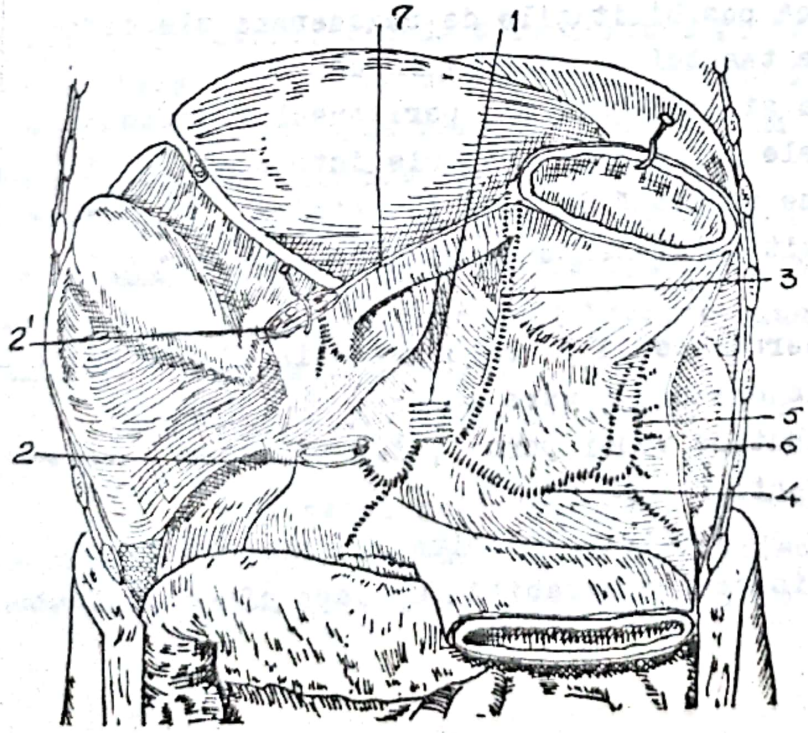

Fig.193

1- tr.celiac
2- pediculul hepatic secţionat
3- marginea stg.a omentului mic
4- artera splenică
5- lig.pancreatico-splenic
6- splina
7- omentul mic secţionat

C. Anatomie funcţională

Cavitatea peritoneală păstrează - parţial - atributele cavităţii celomice, particularizate morfofuncţional poziţiei verticale. Ea posedă o structură adaptată funcţiilor multiple pe care le îndeplineşte :

1. Funcţia de seroasă este asigurată prin diferenţierea celor două foiţe - peritoneul parietal şi visceral -, cît şi a cavităţii peritoneale pe care o delimitează.

Structural, seroasa peritoneală este alcătuită dintr-un mezoteliu sprijinit pe o membrană bazală, dedesubtul căruia se află un corion, bogat în vase sanghine în limfatice şi elemente nervoase.

Stratul mezotelial delimitează cavitatea peritoneală şi permite alunecarea viscerelor, unele pe altele, cît şi mişcările peristaltice ale acestora .

Prezenţa mezoteliului împiedică aderenţele dintre ansele intestinale; cînd acest mezoteliu este distrus, ansele intestinale se aglutinează.

Natura mezoblastică a foiţelor peritoneale explică traversarea lor cu uşurinţă de către celulele migratoare (poli- şi mononucleare) şi explică posibilităţile de regenerare ale mezoteliului, plecînd de la ţesutul conjunctiv comun.

Vasele sanghine şi limfatice ale peritoneului parietal sînt dependente de vasele parietale (arterele intercostale şi lombare - venele care se drenează în cava inferioară), iar filetele nervoase sînt senzitive aferente şi aparţin nervilor spinali trunculi.

Peritoneul visceral posedă o vascularizaţie şi inervaţie asigurată de vasele viscerelor pe care le acoperă (arterele viscerale şi venele tributare venei porte), iar filetele nervoase sînt vegetative aferente.

Cele două foiţe peritoneale delimitează cavitatea peritoneală, care are o întindere remarcabilă, aproape cît suprafaţa cutanată (1,5 m^2).

In cavitatea peritoneală presiunea este dedesubtul celei atmosferice; dovadă este pătrunderea aerului în timpul celiotomiilor şi instalarea pneumoperitoneului. Valoarea acestei presiuni nu este egală pe toată întinderea cavităţii peritoneale; ea este mai scăzută în etajul supramezocolic (sub influenţa aspiraţiei diafragmatice inspiratorie), creşte în etajul submezocolic şi abdomino-pelvin, din cauza presiunii exercitată de masa viscerală abdominală.

2. Funcţia de secreţie este asigurată de proprietatea seroasei peritoneale de a se comporta ca o membrană semipermeabilă; ea este supusă legilor osmozei şi condiţiilor de producere a edemelor în interstiţiile conjunctive laxe.

In mod normal, peritoneul secretă o serozitate vîscoasă, bogată în proteine, asemănătoare serului sanghin în ceea ce priveşte concentraţia electrolitică, serozitate care conţine şi cîteva globule sanghine.

Cantitatea acesteia (liquor peritonei) este în jur de 20-30 cmc, mai mult sau mai puţin colectat în zonele declive; cantitatea acestui lichid se măreşte după moarte.

Mecanismul secreţiei este un mecanism activ, produs de celulele stratului endotelial; el constituie, în acelaşi timp, secreţia propriu-zisă a unei serozităţi care se devarsă în cavitatea peritoneală, totodată reprezintă şi transformarea celulelor endoteliale în histiocite ce se răspîndesc în serozitate şi, în acelaşi timp, migrarea celulelor aparţinînd seriei leucocitare, care populează conjunctivul peritoneal.

In mod patologic, această secreţie devine mai mare în cursul unei infecţii peritoneale. De asemenea, seroasa peritoneală reacţionează şi în faţa unei hipertensiuni venoase portale printr-o secreţie abundentă.

Compoziţia produsului elaborat este diferită după situaţii:

- In cazul unei secreţii, este vorba de un lichid încărcat cu fibrină şi mucină, în care elementele celulare sînt numeroase; acest produs este susceptibil de a forma rapid agluti-

nări şi aderenţe.

- In cazul transudatului (ca în ascită) lichidul are compoziţia electrolitică a serului sanghin, dar fără fibrină, mucină şi elemente figurate.

3. Funcţia de absorbţie sau rezorbţie a peritoneului este cunoscută de mult timp.

Peritoneul absoarbe o parte din lichidul de secreţie sau de transudaţie, dar şi unele soluţii introduse în cavitatea peritoneală.

Absorbţia variază după natura lichidului injectat : ea este masivă şi rapidă pentru soluţiile electrolitice izotonice, destul de rapidă pentru proteine, mai ales pentru cele plasmatice autogene. Ea este lentă pentru lichide şi chiar nulă pentru anumiţi produşi din aceeaşi categorie.

Absorbţia începe foarte rapid : după 1o secunde trece în vena portă, după 3o secunde în vena cavă inferioară şi, după 1o minute în canalul toracic.

In timpul primelor 5 minute, jumătate din soluţia de electroliţi absorbită ia calea venei porte, 1/3 trece în vena cavă inferioară, iar restul ia calea limfatică. Elementele figurate şi corpii microbieni sînt captaţi şi conduşi pe cale limfatică.

Gazele nu sînt absorbite decît foarte lent (în special azotul).Din această cauză, pneumoperitoneul insuflat cu aer atmosferic dispare total numai după 15 zile.

Introducerea unei soluţii izotonice, odată cu aer în cavitatea peritoneală, întîrzie absorbţia soluţiei şi reluarea peristaltismului intestinal.

Puterea de absorbţie a peritoneului depinde de ritmul şi de cantitatea de lichid introdusă : de la o anumită cantitate, puterea de rezorbţie diminuă ca şi cum ar exista un mecanism de refuz.

Mecanismul absorbţiei peritoneale este destul de complex şi pune în joc o serie de factori :

- factorul osmotic, legat de concentraţia în cristaloide şi factorul oncotic, legat de cantitatea de proteine din li-

chidul intraperitoneal;

- presiunea abdominală pozitivă în peritoneul închis este susceptibilă de a se ridica cu mult deasupra presiunilor venoase din vena portă şi vena cavă;

-activitatea celulară este variabilă după regiunile peritoneului : absorbţia este marcată la nivelul centrului frenic şi în etajul supramezocolic, ea este scăzută în cavitatea pelvină.

Puterea absorbantă se exercită şi asupra exudatelor purulente, a floconanelor de fibrină, a elementelor fibroblastice, a corpilor microbieni şi diverselor substanţe inerte, graţie acţiunilor enzimatice lichefiante, exercitate de celulele migratoare.

In cavitatea peritoneală, lichidul peritoneal cît şi unele substanţe introduse circulă pe traiecte determinate de prezenţa organelor şi plicilor peritoneale.

Acest fapt a fost demonstrat prin introducerea substanţelor de contrast în cavitatea peritoneală, urmată de deplasarea acestora după traiecte bine determinate către două zone de colectare : spaţiul subfrenic şi abdominopelvin.

Circulaţia lichidelor se face în lungul spaţiului parietocolic drept şi - accesor - în lungul şanţului parietocolic stîng. Totul se petrece ca şi cum colonul şi mezourile ar forma liniile de împărţire a apelor, repartizînd revărsatele peritoneale cu o precizie, a cărui mecanism nu este încă elucidat.

Substanţa de contrast introdusă în spaţiul subfrenic,urmărită la examenul radioscopic, se constată că o parte se colectează în spaţoul subfrenic drept şi subhepatic, iar restul coboară de-a lungul şanţului paracolic drept pentru a ajunge în pelvis.

Substanţa de contrast,introdusă în regiunea apendiculocecală, se îndreaptă în cea mai mare parte către pelvis, dar o anumită cantitate urcă constant în spaţiul subfrenic drept. Colectarea substanţei în acest loc se produce chiar dacă subiectul se ridică imediat, în poziţie verticală.

Cunoaşterea curenţilor fiziologici intraperitoneali ne permite să înţelegem cum se dezvoltă abcesele subfrenice sau pelvine consecutive unei apendicite acute; permite de a aprecia mai

bine mijloacele şi căile unei apărări, mult mai ordonate decît ne-am putea imagina.

4. Funcţia fagocitară este dominată de raporturile cavităţii peritoneale cu sistemul vascular şi limfatic şi de prezenţa omentului mare.

In corionul foiţelor peritoneale se găsesc numeroase histiocite, capabile să traverseze peritoneul cu uşurinţă. In plus, celulele mezoteliale ale foiţelor peritoneale au şi ele proprietatea de a se transforma în histiocite, apte să fagocite-teze.

Din această cauză peritoneul posedă valoarea unui organ fagocitar important, mai ales la nivelul omentului mare.

5. Funcţia senzitivă se datoreşte terminaţiunilor nervoase libere senzitive cît şi expansiunilor nervoase capsulate, de tipul corpusculilor lui Meissner şi Paccini.

Sensibilitatea peritoneală este produsă de presiune, mai mult prin tracţiune, prin pensare şi prin căldură. Ea este maximă la nivelul peritoneului parietal, pe diafragm, pe pancreas şi duoden şi la nivelul fundului de sac a lui Douglas; marele epiplon - din contra - pare puţin sensibil.

Fenomenele reflexe peritoneale sînt direct legate de bogăţia de inervaţie ; ele apar - în special - plecînd de la incitaţiile nocioeptive care afectează zonele sensibile, ceea ce explică răsunetul deosebit al iritaţiilor asupra regiunii duodenopancreatice.

Aceste fenomene sînt provocate de influxul nervos al căii senzitive rahidiene în ceea ce priveşte peritoneul parietal şi de influxul căii vegetative, mai ales simpatice, în ceea ce priveşte peritoneul visceral.

Clasic, se descriu trei categorii de reacţii senzitivo-reflexe:

a) Pentru iritaţii limitate apar reacţii locale cu dureri, contractură parţială şi paralizia segmentului intestinal interesat.

b) Pentru o iritaţie mai importantă şi difuză, apar

reacţii regionale cu contractură generalizată, hiperalgie cutanată, ileus paralitic cu oprirea tranzitului pentru gaze şi materii fecale şi sughiţ consecutiv afectării diafragmului.

c) Pentru o iritaţie majoră, mai mult sau mai puţin generalizată se produc reacţii generale. Incitaţiile culese de terminaţiile nervoase senzitive pot determina - în aceste cazuri o cădere a tensiunii arteriale, acceleraţia pulsului şi a ritmului respirator. Pe lîngă aceste implicaţii nervoase reflexe, un rol important îl au şi răsunetele asupra echilibrului hidroelectrolitic şi hemodinamic produse de vărsături.

Rolul marelui epiplon :

- Funcţia de mobilitate. Omentul mare este un organ mobil, căruia i se transmit mişcările diafragmatice; în acest mod are posibilitatea de a mătura suprafaţa anterioară a masei intestinale şi de a capta corpii străini, rezidurile fibrinoase sau necrotice, de a ocupa şi de a masca zonele deperitonizate.

Mişcările marelui epiplon asigură distribuirea intraperitoneală a substanţelor străine neabsorbite şi a revărsatelor peritoneale infectate sau nu.

Marele epiplon este capabil de a acoperi zonele iritate, sîngerînde, orificiile de perforaţie, de a adera la aceste zone, suprimînd riscurile de difuziune către marea cavitate peritneală.

I.Cantacuzino afirmă că alipirea omentului mare la o regiune este în funcţie numai de diferenţa de potenţial electric care există între cele două zone.

- Funcţia fagocitară a omentului mare este legată de capacitatea mezoteliului şi a elementelor mezenchimatoase din corion (fibroblastele şi limfocitele) de a deveni histiocite active; la aceasta se adaugă şi bogăţia sa vasculară care îi permit de a juca un rol de curăţenie şi drenaj.

- Funcţia adipopexică se manifestă prin capacitatea de a depozita grăsimile absorbite.

- Funcţia de absorbţie a lichidului peritoneal, a revărsatelor patologice şi a celulelor canceroase, constituie funcţia de drenare a cavităţii peritoneale.

Scanned with OKEN Scanner

APPARATUS DIGESTORIUS

(Aparatul digestiv)

Segmentul diafragmatic al tubului digestiv este porţiunea cea mai dezvoltata a acestui aparat. Pe lîngă mărirea considerabila a suprafeţii de digestie şi absorbţie, el se mai caracterizează şi prin apariţia glandelor sale anexe, ficatul şi pancreasul.

Segmentele subdiafragmatice ale tubului digestiv (stomac, intestin subţire şi intestin gros) au o structură morfofuncţionala, adaptata funcţiei motorii şi secretorii. Într-adevar, toate aceste segmente au pereţii alcătuiţi din 4 tunici :

1. Tunica seroasa (tunica seroasă sau externă) este seroasa peritoneală viscerală, care acoperă organul la exterior şi permite mobilitatea şi alunecarea viscerelor.

2. Tunica musculara (tunica musculara) este formata din fibre musculare netede, aşezate - în general - pe două straturi: fibre longitudinale la exterior şi circulare la interior. Aceste fibre asigură motricitatea tubului digestiv şi propagarea conţinutului său.

3. Tela submucoasa (submucoasa) este alcătuită din ţesut conjunctiv lax, care permite mucoasei să se destindă sau să se plisează. Ea posedă numeroase vase de sînge, limfatice şi elemente nervoase.

4. Tunica mucoasa (tunica mucoasă) este adaptată, structural pentru funcţia de digestie şi de absorbţie. Este formată dintr-un epiteliu cilindric unistratificat şi un corion cu glande, ţesut conjunctiv , vase şi nervi.

Vascularizaţia segmentului subdiafragmatic al tubului digestiv este caracteristică :

- arterele au o dispoziţie segmentară, provin din aorta abdominală şi alcătuiesc arcade paradigestive;

- venele drenează sîngele în vena portă care transportă substanţele absorbite de la nivelul tubului digestiv la ficat unde sînt metabolizate ;

- limfaticele intestinului poartă numele de chilifere, deoarece transportă şi grăsimile absorbite la nivelul intestinului subţire.

Inervaţia segmentului subdiafragmatic al tubului digestiv este vegetativă; elementele nervoase pot fi împărţite în două categorii :

- inervaţia intrinsecă, reprezentată de plexul mienteric a lui Auerbach şi de plexul secretor al lui Meissner. Cele două plexuri asigură automatismul funcţional - motor şi secretor - în afara oricăror alte influenţe nervoase;

- inervaţia extrinsecă este formată din fibrele simpatice şi parasimpatice ale nervilor vagi. Influxurile nervoase transmise de aceşti nervi modifică motricitatea şi secreţia în funcţie de numeroşi stimuli, atît digestivi cît şi extradigestivi.

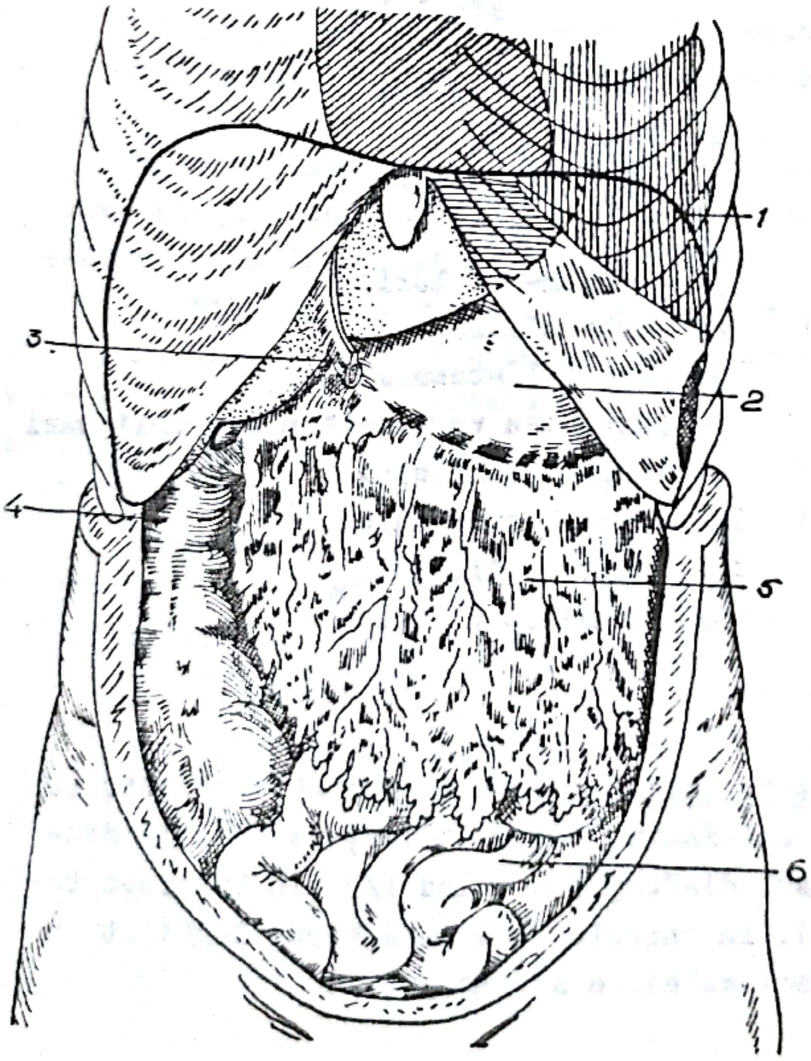

Viscerele abdominale

1- diafragmul
2- stomacul
3- ficatul
4- intestinul gros
5- omentul mare
6- ansele jejuno-ileale

VENTRICULUS
(Stomacul)

Este porţiunea cea mai dilatată a tubului digestiv situată între esofag şi duoden.

Stomacul constituie un rezervor musculomembranos cu rol în digestie, prin funcţia sa mecanică şi chimică.

A. Anatomie generală

Generalităţi. Stomacul prezintă două porţiuni :

- Porţiunea verticală este proximală, descendentă, numită şi pars digestoria, alcătuită din două segmente (fig.194).

Fig.194

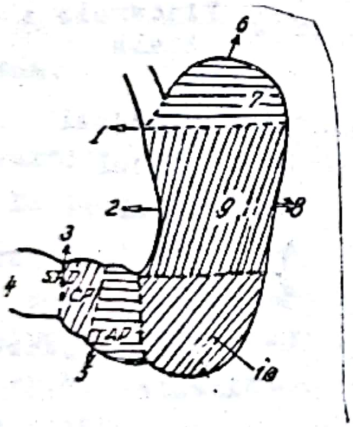

1- orificiul cardia
2- curbura mică
3- orificiul piloric
4- duodenul
5- porţiunea pilorică
6- curbura mare
7- fundusul stomacului
8- porţiunea verticală a curburii mari
9- corpul stomacului
10- sinusul stomacului
A.P. antrum piloric
C.P. canalul piloric

- Fundus ventriculi (marea tuberozitate) constituie partea cea mai largă şi mai înaltă a stomacului; ea se află deasupra cardiei, imediat sub diafragm, ocupînd 1/3 din lungimea totală a stomacului (4 cm). In interior, se află aerul înghiţit în timpul deglutiţiei (camera cu aer a stomacului).

- Corpus ventriculi (corpul stomacului) are formă de cilindru, turtit anteroposterior; se întinde de la nivelul cardiei la linia orizontală dusă prin marginea superioară a porţiunii orizontale.

- Porţiunea orizontală este distală şi uşor ascendentă, denumită şi pars egestoria; ea cuprinde tot două segmente :

- Sinus ventriculi (mica tuberozitate) constituie partea cea mai declivă a stomacului; are o lungime de 7,5 cm şi forma unui segment de sferă.

- Pars pilorica (porţiunea pilorică) este uşor ascendentă, alcătuită - la rîndul ei din alte două segmente: - antrum pyloricum (antrul sau vestibulul piloric) şi - canalis pyloricum (canalul piloric), separate între ele printr-un şanţ piloric superior şi inferior.

Date filo-genetice. Stomacul lipseşte la acranieni, la care tubul digestiv prezintă dimensiuni sensibil egale între segmentele sale.

El este însă prezent la craniote, în special la amniote, la care punga gastrică se amplifică în dimensiuni, aproape dublu cît segmentele învecinate.

In filogeneză, orientarea stomacului devine transversală în raport cu ansamblul economiei; în aceste cazuri, stomacul devine o pungă, unde alimentele sînt obligate să se acumuleze şi să staţioneze un timp variabil, perioadă în care ele suferă modificări fizice şi chimice.

Stomacul mamiferelor prezintă multe variaţii de formă şi dimensiuni; cele mai pronunţate modificări se întîlnesc la ungulate, mai ales la rumegătoare.

Se disting astfel, stomacuri simple şi stomacuri compuse.

- Stomacurile simple (cîine, cal, om) sînt bine delimitate, la exterior, de esofag, însă această graniţă externă nu corespunde întotdeauna - în profunzime - cu cea histologică şi fiziologică.

Simplitatea acestor stomacuri este, de fapt, numai aparentă, întrucît dacă ţinem seama de structura mucoasei cît şi de

constituţia şi funcţia glandelor, se pot distinge, la aceste stomacuri, patru regiuni : esofagiană, cardială, fundică şi pilorică.

-Stomacurile compuse rezultă din separarea regiunilor întîlnite la stomacurile simple. In constituirea unor încăperi a stomacului compus poate intra şi partea terminală a esofagului.

Oricare ar fi numărul compartimentelor, ele se grupează în două categorii :

a- acumularea momentană a substanţelor alimentare, triturate în prealabil în gură;

b- modificările chimice datorită unui suc digestiv secretat de acesta.

Dealtfel, structura organului concordă cu aceste date fiziologice.

Date ontogenetice. Stomacul apare în a cincea săptămînă de dezvoltare sub aspectul unei dilataţii fuziforme a intestinului anterior.

In cursul săptămînilor următoare, stomacul îşi schimbă aspectul şi situaţia. Aceste modificări se datoresc unei dezvoltări inegale a diferitelor părţi componente ale peretelui gastric, cît şi unei schimbări de poziţie a organelor vecine.

Stomacul suferă, în cursul evoluţiei sale, o dublă rotaţie în jurul axei longitudinale şi anteroposterioare (fig.195).

In jurul axei longitudinale, stomacul efectuează o rotaţie de 90°, în sensul acelor unui ceasornic: faţa sa stîngă devine anterioară, iar faţa sa dreaptă, posterioară. Din această cauză nervul vag stîng inervează faţa anterioară, pe cînd vagul drept faţa sa posterioară.

Marginea posterioară creşte mai repede decît marginea primitiv anterioară, de unde existenţa unei mare şi mici curburi.

Primitiv, extremităţile cefalică şi caudală ale stomacului sînt situate pe linia mediană; ulterior, regiunea pilorică se deplasează în sus şi la dreapta, în timp ce regiunea cefalică sau cardia se deplasează la stînga şi puţin în jos.

B. Anatomie descriptivă

Situaţie. Stomacul este un organ toracoabdominal, situat în etajul supramezocolic al cavităţii peritoneale mari, în loja gastrică, imediat sub cupola diafragmatică stîngă.

Loja gastrică se pune în evidenţă îndepărtînd stomacul prin secţionarea cardiei, pilorului, epiploanelor şi ridicînd în sus sau extirpînd lobul stîng al ficatului (fig.195).

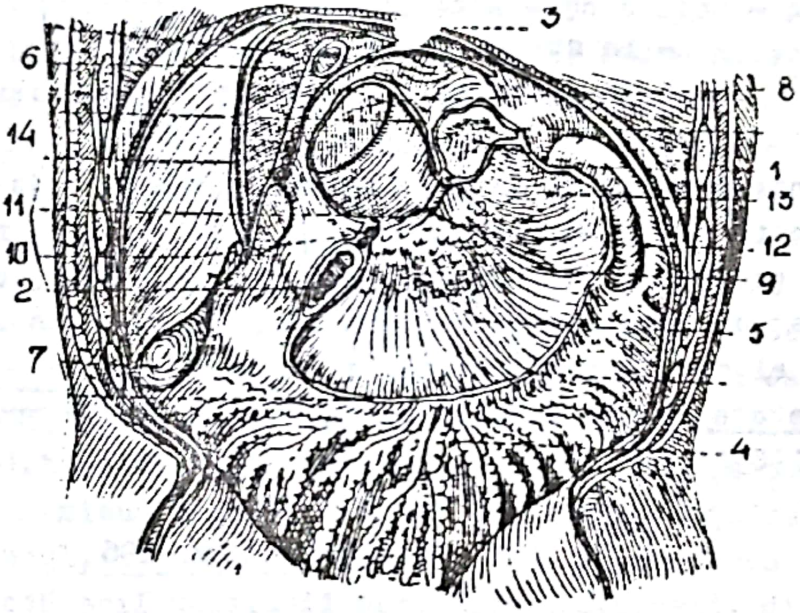

Fig.195

1- orificiul cardia
2- orificiul piloric
3- diafragmul
4- colonul transvers
5- pancreasul
6- ficatul secţionat
7- vezicula biliară
8- pars condensa a omentului mic
9- ocasa arterei gastrice stîngi
10- ocasa arterei hepatice
11- foramen bursae omentalis
12- splina
13- epiplonul gastrocolic
14- lobul caudat

Loja gastrică este delimitată :

- superior, de diafragma abdominală ;
- inferior, de colonul şi mezocolonul transvers;
- posterior, de peritoneul care constituie peretele posterior al bursei omentale şi de formaţiunile pe care le acoperă : pancreas, rinichiul şi suprarenala stîngă;
- anterior, de ficat şi peretele abdominal anterior;
- la stînga, de loja splenică, iar
- la dreapta, de loja hepatică cu care comunică larg.

Prezenţa stomacului la acest nivel, împarte loja gastrică în două sectoare principale : - sectorul retrogastric, reprezentat de bursa omentalis şi - sectorul pregastric, care comunică în sus cu spaţiul interhepatodiafragmatic, iar mai jos cu etajul submezocolic al cavităţii peritoneale mari.

Scheletotopic, în decubit dorsal, stomacul se proiectează astfel (fig.196):

Fig. 196

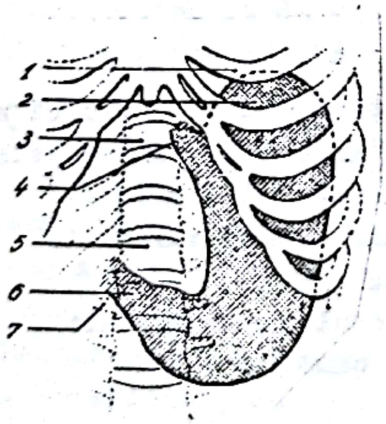

1- cartilajul sternocostal 5 stîng
2- fundusul stomacului
3- vertebra toracală X
4- cardia
5- vertebra lombară I
6- orificiul pilloric
7- procesul costiform al vertebrei lombare II

-Superior o linie orizontală care trece prin al cincilea spaţiu intercostal stîng ;

-Inferior o linie orizontală dusă prin a IV-a vertebră lombară, care corespunde - anterior - ombilicului;

-La dreapta, o linie verticală trasată puţin la dreapta planului mediosagital, iar

-La stînga, un plan tangenţial la peretele stîng al toracelui.

Orificiul cardia se proiectează - posterior - pe partea stîngă a celei de a X-a vertebră toracală, iar - anterior - la nivelul articulaţiei a VII-a condrosternală stîngă.

Orificiul pilorio se proiectează - posterior - pe flancul drept al primei vertebre lombare, iar - anterior - pe linia parasternală dreaptă, la mijlocul distanţei xifoombilicale.

In poziţie verticală, mica tuberozitate ajunge la orizontala dusă prin cele două spine iliace antero-superioare.

Formă şi dimensiuni. Stomacul este un organ cavitar, din această cauză, forma şi dimensiunile sale sînt diferite; elementele de variabilitate sînt multiple, astfel că aspectul morfologic şi dimensional este modificat la cadavru faţă de omul viu.

Stomacul, la cadavru, îşi schimbă rapid forma iniţială, datorită : scăderii tensiunii pereţilor abdominali, diminuării tonicităţii stratului muscular al stomacului, apariţiei secundare a fenomenelor necrotice şi a distensiei prin gazele intracavitare.

La cadavru, stomacul are forma unui sac sau de cimpoi. Prin poziţia cadavrului, de decubit dorsal, stomacul are o orientare predominent orizontală (transversală), pe care vechii anatomişti o atribuiau stomacului.

La omul viu, forma stomacului a fost studiată în cursul laparotomiilor, dar şi în aceste cazuri, examenul este eronat datorită posibilităţilor reduse de a explora organul în întregime, cît şi rezoluţiei şi relaxării anestezice, care fac ca viscerul să semene cu stomacul cadaveric.

Forma stomacului este dependentă de următorii factori : tonicitatea muşchilor abdominali, presiunea abdominală, iar greu-

tatea sa, cu starea de umplere a organului.

Studiul radiologic al stomacului, prin examenul baritat, a constatat că forma stomacului normal variază cu poziţia corpului, condiţiile fiziologice, vîrsta, tipul constituţional şi, într-o oarecare măsură cu sexul.

Totuşi, s-a putut generaliza, pentru majoritatea cazurilor o formă tipică şi anume :

Stomacul pe viu, în repaus şi examinat în ortostatism are în general forma unui "J" majuscul, sau de cîrlig, format din două părţi (fig.197):

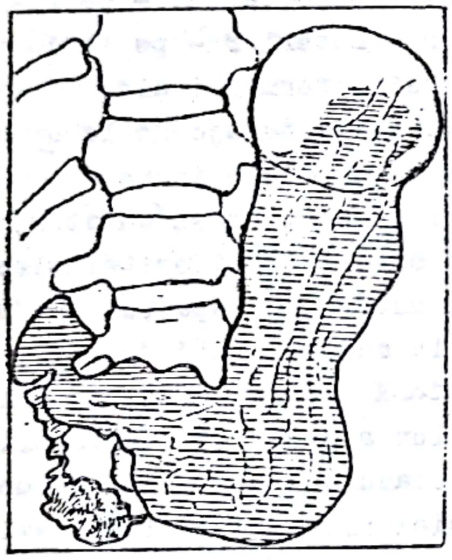

Fig.197

Imaginea radiologică normală a stomacului

-Porţiunea verticală, mai lungă, situată paralel cu coloana vertebrală şi la stînga ei; cele două margini, dreaptă şi stîngă sînt paralele pe o întindere mare, alcătuind canalis ventriculi (canalul stomacului), dar - în partea superioară, se îndepărtează, ca apoi să se unească printr-o curbă cu concavitatea inferioară, sub formă de cupolă. Această porţiune cranială

denumită şi fundus ventriculi sau fornix nu se umple cu bariu şi rămîne clară datorită gazelor care o ocupă. Dimensiunile sale reprezintă 1/3 din lungimea totală a stomacului, dar poate ajunge valori apreciabile la aerofagi, la care produce compresiunea transdiafragmatică a cordului(sindromul gastrocardiac al lui Vaquez).

- Porţiunea transversală, sau uşor ascendentă spre dreapta este aproape pe jumătate mai scurtă decît prima. Marginile ei sînt neparalele, înclinate una spre alta şi au tendinţa să se împreuneze la extremitatea dreaptă.

Limita între cele două porţiuni este dată de incisura angularis (incisura angulară sau angulus) de pe mica curbură.

Pe marea curbură se găseşte o lărgire a umbrei gastrice, denumită sinus sau genunchiul gastric.

După tonicitatea musculaturii gastrice se descriu 4 tipuri de stomac normal: (fig.198).

1. Tipul ortotonic în cîrlig, descris mai sus.

2. Tipul hipertonic, în care deosebirea între cele două porţiuni este foarte puţin distinsă, partea verticală fiind mai oblică în jos şi la dreapta, continuîndu-se cu pilorul (imagine asemănătoare cu cornul abundenţei.

3. Tipul hipoton, la care scăderea tonusului muscular duce la apropierea celor două margini şi la coborîrea micii tuberozităţi. Porţiunea ascendentă tinde să devină verticală şi paralelă cu prima porţiune, Este forma cea mai des întîlnită la femei şi la cei cu toracele alungit şi subţire.

4. Tipul aton este o exagerare a tipului precedent şi intră mai curînd, în cadrul patologic (gastroptoză).

In timpul ingestiei de alimente şi a funcţionării stomacului, forma lui se modifică : în momentul primirii alimentelor, acestea influenţează prin distensie doar marea curbură, mica curbură rămîne nemodificată.

In raport cu poziţia individului (fig.199) :

1. In ortostatism, forma stomacului corespunde descrierii de mai sus.

2. In decubit dorsal, punga de aer dispare, umbra

stomacului se lăţeşte şi se apropie de forma de cimpoi, descrisă de vechii anatomişti. Porţiunea verticală se scurtează devenind egală cu cea orizontală care creşte; mica curbură priveşte în sus iar marea curbură în jos.

Fig. 198

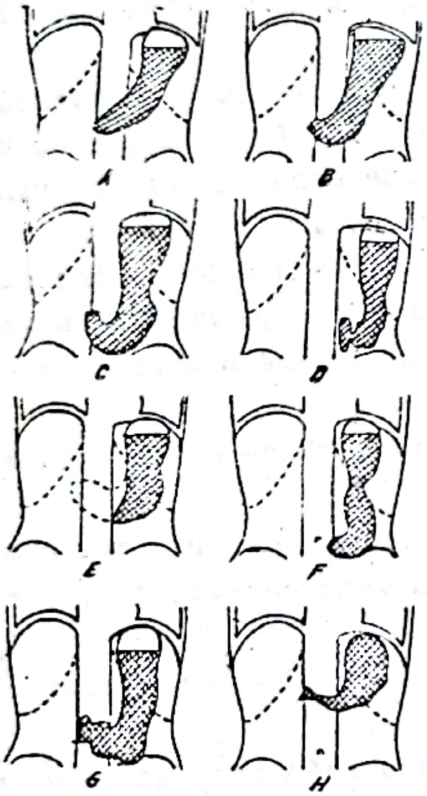

A- stomacul la copil
B- stomacul la adult
C- stomacul la femeie
D- stomacul în contracţie
E- stomacul în caz de cancer pilorie
F- stomacul bilocular
G- stămacul la individul în picioare
H- stomacul la individul culcat

3. In decubit lateral drept, umbra stomacului devine ovoidă, dispare distincţia dintre porţiunea verticală şi orizontală. Punga de aer se deplasează spre stînga în timp ce pilorul rămîne la dreapta coloanei vertebrale.

4. In decubit lateral stîng, partea verticală se lăţeşte, punga de aer apare la nivelul micii curburi, iar pilorul se proiectează în dreapta coloanei vertebrale.

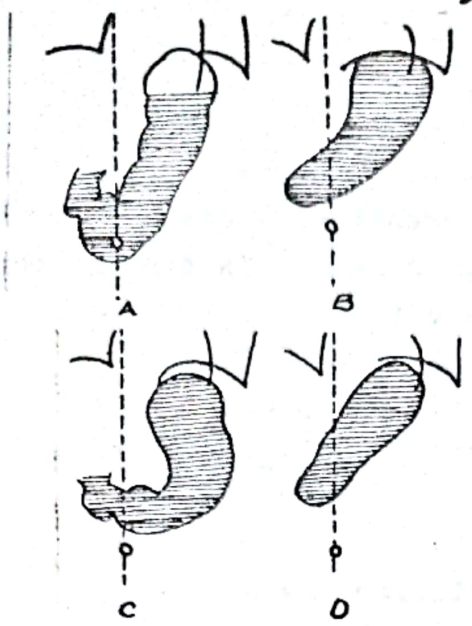

Fig.199

A = stomacul văzut în poziţie verticală
B = în decubit dorsal
C = în decubit lateral stg.
D = în decubit lateral drept

In concluzie, sub influenţa gravitaţiei, greutatea conţinutului gastric deformează stomacul, deplasîndu-l parţial. Aceste modificări nu interesează însă extremitatea sa cranială care rămîne fixată la diafragm, în timp ce pilorul este mult modificat ca situaţie în raport cu poziţia corpului.

Forma stomacului în raport cu vîrsta. La nou- născut, stomacul se strîmtorează progresiv spre pilor, care reprezintă punctul său cel mai decliv.

La adult, apare un reces decliv înaintea şi dedesubtul pilorului, denumit sinus, sau mica tuberozitate, fapt care materializează influenţa gravitaţiei asupra conţinutului gastric.

Stomacul la bărbat are porţiunea inferioară mai scurtă.

Stomacul la femeie prezintă porţiunea superioară mai lungă.

Dimensiuni: Stomacul, umplut moderat, prezintă următoarele dimensiuni (fig.200):

- lungimea totală de 25 cm ;
- lăţimea de la marginea stîngă la cea dreaptă, la nivelul porţiunii verticale de 8,5 cm;
- lărgimea dintre cele două margini, la nivelul ca-

nalului pilorie de 3 cm ;

- diametrul anteroposterior 8 cm;
- înălţimea marii tuberozităţi 4 cm;
- înălţimea corpului, de la cardia pînă la marginea inferioară a tuberozităţii mici 14 cm;
- lungimea vestibulului 7 cm;
- lungimea canalului pilorie 3 cm.

Stomacul în stare de golire măsoară :

- lungime 13 cm;
- lărgimea 7 cm ;
- diametrul anteroposterior zero.

Stomacul mic apare cînd există un obstacol la nivelul cardiei care împiedică trecerea alimentelor în cavitatea gastrică.

Stomacul voluminos apare la cei care consumă multe alimente, precum şi în cazul cînd pilorul se stenozează.

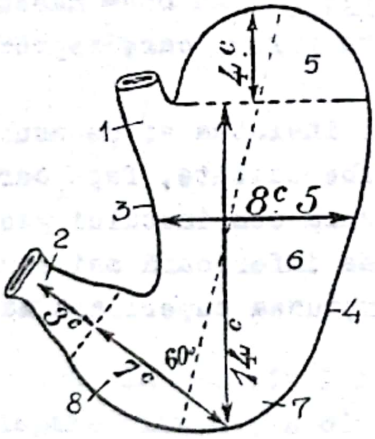

Fig.200

1- cardia
2- pilorul
3- curbura mică
4- curbura mare
5- fundusul stomacului
6- corpul stomacului
7- sinusul stomacului
8- porţiunea pilorică

Capacitatea stomacului variază între 600-2000 cmc, în funcţie de vîrstă, sex, regimurile alimentare şi stările patologice.

Mijloacele de fixare

Stomacul este menţinut în locul său, graţie tubului digestiv, conexiunilor sale cu ficatul, intestinul gros, splina şi peretele posterior al abdomenului.

Cele mai importante mijloace de fixare sînt reprezentate de continuitatea cu esofagul şi ligamentul gastrofrenic.

1. Continuarea cu esofagul la nivelul cardiei contribuie la fixarea stomacului prin aderenţa esofagului la nivelul diafragmei.

2. Continuarea cu duodenul la nivelul pilorului, fixat în mod secundar la peretele posterior al abdomenului prin fascia lui Treitz.

3. Lig.gastrohepaticum (epiplonul gastrohepatic) leagă stomacul de ficat; el conţine între foiţele sale pediculul hepatic, vasele gastrice, pilorice, vase şi ganglioni limfatici şi elemente nervoase.

4. Lig.gastrocolicum (epiplonul gastrocolic) face unirea dintre stomac şi colonul transvers (fig.201).

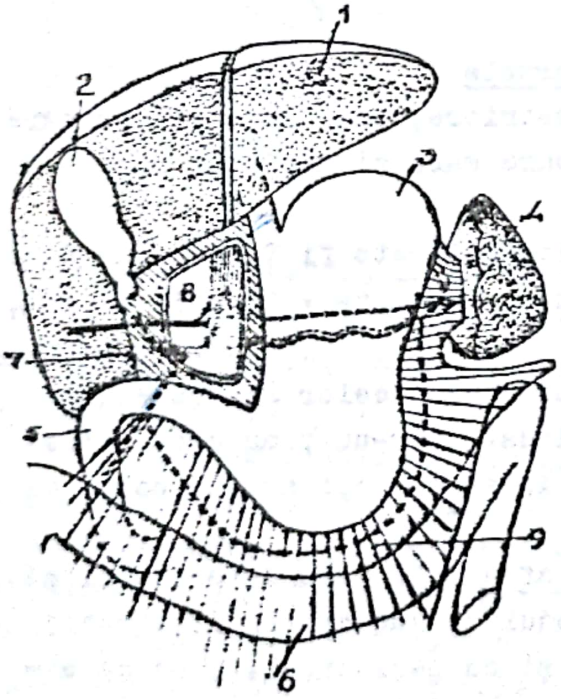

Fig.201

1- ficatul
2- vezicula biliară
3- stomacul
4- splina
5- duodenul
6- colonul transvers
7- omentul mic
8- vestibulul bursei omentale
9- lig.gastrocolic
- săgeata trece prin hiatusul lui Winslow şi foramen bursae omentalis

5. Lig.gastrophrenicum (ligamentul gastrofrenic) reprezintă cel mai puternic mijloc de fixare al stomacului. El este alcătuit din fibre conjunctive întinse de la stomac la faţa inferioară a diafragmului, peste care trece peritoneul.

Se admite că adevărata proză gastrică se întîlneşte în cazurile cînd lipseşte acest ligament.

6. Pediculii vasculari şi ţesutul conjunctiv organizat de-a lungul lor, acoperiţi de peritoneu, au o valoare inegală în fixarea stomacului :

- artera gastrică stîngă, prin coasă sa, fixează stomacul de stîlpul stîng al diafragmului ;
- artera hepatică constituie un cablu de susţinere pentru mica curbură gastrică ;
- artera splenică, prin vasele scurte, limitează deplasările tuberozităţii mari.

7. Presa abdominală constituie un factor important în modalităţile de menţinere a stomacului în poziţia sa normală.

Conformaţia externă şi rapoartele

Stomacul prezintă, pentru descriere, două feţe (anterioară şi posterioară), două margini (curbura mare şi mică) şi două orificii (cardia şi pilorul).

Paries anterior (faţa anterioară) poate fi împărţită, din punct de vedere al rapoartelor în două segmente : toracic şi abdominal.

- Segmentul toracic corespunde celor 2/3 superioare din porţiunea sa verticală; este situat într-un plan uşor oblic, de sus în jos şi dindărăt înainte. Acest segment are rapoarte cu diafragmul şi ficatul.

- Raportul cu diafragmul. Prin intermediul său, acest segment vine în raport cu fundul de sac costodiafragmatic anterior, cu baza plămînului stîng şi cu pericardul, ceea ce explică tulburările cardiace ale aerofagiei(fig.2o2).

Sub numele de spaţiu semilunar a lui Traube, se descrie o zonă în partea anteroinferioară stîngă a toracelui, în formă de

calotă, ce corespunde pungii cu aer din marea tuberozitate a stomacului.

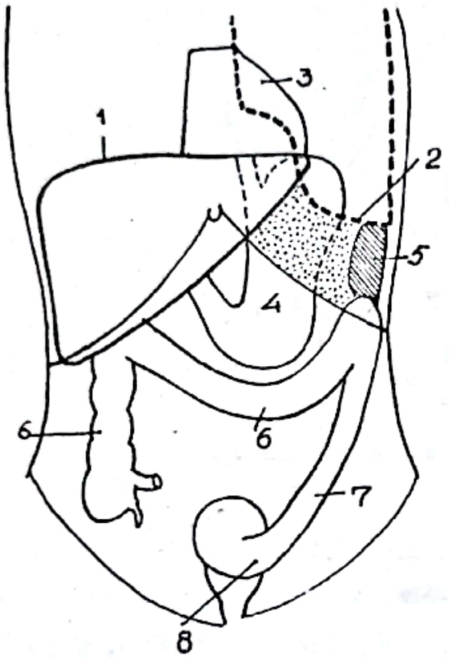

Fig.202

1- diafragmul
2- fundul de sac costodiafragmatic anterior stîng
3- pericardul
4- stomacul
5- colonul ascendent
6- colonul transvers
7- colonul descendent
8- colonul pelvin

La acest nivel, în clinică, prin percuţie se percepe o zonă de hipersonoritate, loc unde stomacul se găseşte în contact cu peretele toracic, separat de acesta prin diafragm şi pleura stîngă (fig.203).

Proiecţia spaţiului semilunar este următoarea : - superior, un plan care corespunde celui de al V-lea spaţiu intercostal stîng: - inferior, marginea inferioară al celui de al VI-lea cartilaj costal stîng pînă la al IX-lea; la dreapta, planul mediosternal, iar - la stînga un plan vertical care trece la trei laturi de deget în afara liniei medioclaviculare stîngi. Acest spaţiu poate fi alungit spre stînga şi în jos în cazul cînd este aer în unghiul stîng al colonului (Berceanu). Cornul superior al spaţiului semilunar poate fi înlocuit de matitate obţinută prin

parenţia lobului stîng al ficatului.

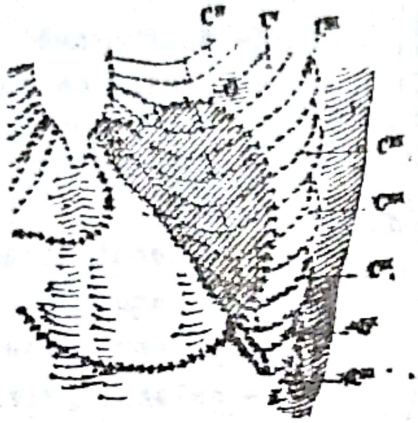

Fig.203
Spaţiul semilunar al lui Traube

Raportul cu ficatul. Intre diafragm şi faţa anterioară a stomacului se găseşte interpus lobul stîng al ficatului, care acoperă un segment din fundusul stomacului, cardia şi partea superioară a micii curburi. Aceste raporturi sînt variabile cu forma toracelui, cu volumul ficatului şi cu starea de distensie a stomacului (fig.202).

- Segmentul abdominal corespunde 1/3 inferioare a porţiunii verticale şi porţiunii orizontale în întregime. Acest segment are tendinţă de orizontalizare, din cauza colonului transvers şi a mezoului său.

El vine în raport direct cu peretele abdominal anterior, pe o suprafaţă denumită, din cauza formei sale, triunghiul lui Labbé (fig.204), delimitat astfel : - latura superioară , o linie dusă de la vîrful coastei a IX-a drepte pînă la al şaptelea cartilaj stîng,(care corespunde direcţiei marginii inferioare a ficatului), - latura superioară stîngă de la al şaptelea cartilaj stîng la al IX-lea cartilaj stîng, iar latura inferioară de la vîrful coastei IX drepte la vîrful coastei IX stîngi (baza triunghiului).

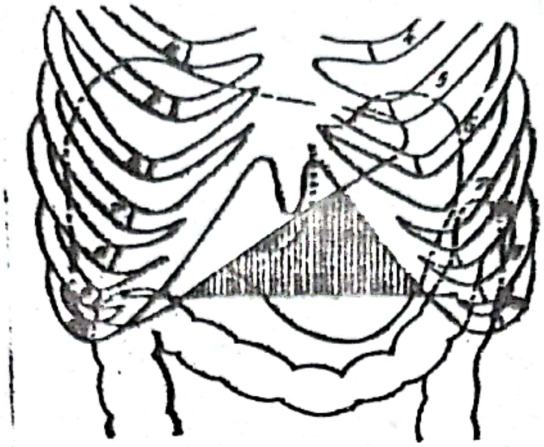

Fig.204

Aria triunghiului lui Labée

Aria triunghiului lui Labbé este variabilă, în funcţie de valoarea unghiului xifocondrocostal, de mărimea ficatului, de distensia stomacului sau a colonului transvers.

Importanţa acestui triunghiu este dublă : - anatomică - datorită raporturilor sale şi - chirurgicală, deoarece la acest nivel se execută gastrostomiile pentru alimentarea artificială, în cazul cînd esofagul este blocat de un proces patologic.

In concluzie, faţa anterioară a stomacului prezintă trei teritorii : anterior şi la dreapta în raport cu ficatul, anterior şi la stînga în raport cu diafragmul şi al treilea inferior în legătură cu peretele abdominal anterior.

- Paries posterior (faţa posterioara a stomacului) are raporturi întinse cu bursa omentală; prin intermediul ei, această faţă vine în raport cu peretele abdominal posterior şi cu organele de la acest nivel.

Faţa posterioară poate fi împărţită, din punct de vedere al raporturilor, în 3 segmente : gastrofrenic, supramezocolic şi mezocolic (fig.205).

- Segmentul gastro-frenic corespunde 1/3 superioare a porţiunii verticale a stomacului. Procesul dublu de coalescenţă al mezogastrului dorsal la peritoneul parietal posterior şi al polului superior al stomacului la acest mezou, explică formarea şi

prezenţa ligamentului gastrofrenic (fig.152).

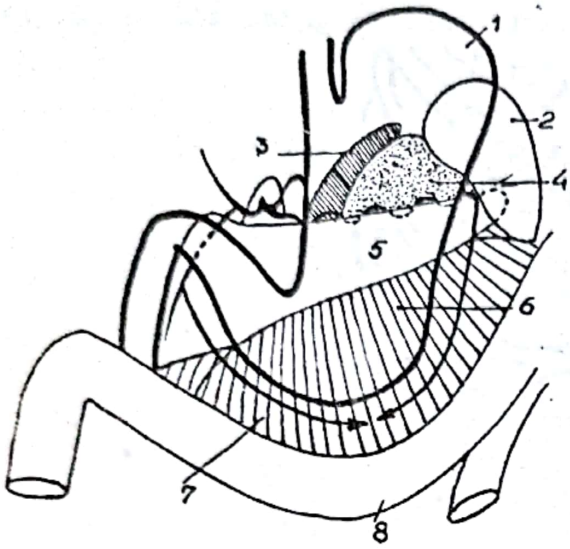

Fig.205

1- stomacul
2- splina
3- glanda suprarenală stg.
4- rinichiul stîng
5- pancreasul
6- mezocolonul transvers
7- lig.gastrocolic
8- colonul transvers

Foiţa sa superioară se reflectă de pe diafragm pe fundusul stomacului, pe cînd foiţa inferioară trece de pe peretele posterior gastric pe peritoneul bursei omentale; între cele două foiţe seroase se află o distanţă în medie de 3 cm , loc unde stomacul este ataşat de diafragm prin numeroase fibre conjunctive.

- Segmentul supramezocolic corespunde peretelui posterior al pungii retrogastrice şi a peretelui abdominal posterior. Prin intermediul bursei omentale, segmentul supramezocolic are următoarele raporturi:

- Corpul şi coada pancreasului se află în partea inferioară a acestui segment ; direcţia lor este uşor oblică în sus şi la stînga. Corpul pancreasului proemină în bursa omentală şi produce o escavaţie pe faţa posterioară a stomacului, cînd acesta este golit, motiv pentru care se mai numeşte şi pulvinar ventriculi. (pernuţa stomacului).

- Artera splenică şerpuieşte pe marginea superioară a pancreasului ; ea poate fi lezată, uneori, în ulcerele gastrice posterioare penetrante.

- Splina se află în sus şi la stînga; stomacul determină o amprentă pe faţa sa prehilară.

- Faţa posterioară a stomacului mai vine în contact, prin intermediul pancreasului, cu rinichiul şi glanda su-

prarenală stîngă. Deasupra corpului pancreasului există o zonă triunghiulară, unde segmentul supramezocolic al feţei posterioare a stomacului are raport cu aceste două organe.

- Segmentul mezocolic este situat dedesubtul marginei inferioare a pancreasului. La acest nivel, stomacul coboară înaintea mezocolonului transvers, pe care s-a alipit lama posterioară a pungii epiploice.

Mezocolonul transvers este oblic în jos şi înainte şi,prin intermediul său,segmentul mezocolic al stomacului vine în raport cu: a patra porţiune a duodenului, unghiul duodenojejunal şi primele anse jejunale. Se înţelege în acest fel, de ce calea transmezocolică este cea mai directă pentru a practica o anastomoză între stomac şi jejun.

In rezumat, faţa posterioară a stomacului are raporturi - directe - cu diafragmul, iar prin intermediul bursei omentale cu pancreasul, vasele splenice, splina, rinichiul şi suprarenala stg., cu duodenul şi ansele jejunale.

- Curvatura ventriculi major (marea curbură sau marginea stîngă a stomacului) este convexă, subţire, are circa 40 cm şi pleacă de la incizura cardiotuberozitară şi ajunge la pilor ; prezintă două segmente : vertical şi orizontal (fig.206).

- Segmentul vertical corespunde recesului stîng al bursei omentale şi epiplonului gastrosplenic, care conţine vasele scurte ale stomacului. Deseori, acest epiplon este foarte scurt, de unde şi pericolului lezării splinei în timpul gastrectomiilor.

Dedesubtul splinei, lama peritoneală,inserată pe marea curbură, se continuă cu sustentaculum lienis, care reprezintă diverticulul stîng al bursei omentale, obliterat secundar.

- Segmentul orizontal dă inserţie ligamentului gastrocolic, care, după cualescenţa sacului epiploic, fixează marea curbură la marginea anterioară a colonului transvers şi se continuă cu marele epiploon.

Înălţimea acestui ligament este variabilă; la 1-2 cm distanţă de marea curbură şi paralel cu ea se află pediculii vasculari gastroepiploici drept şi stîng.

- Curvatura ventriculi minor (curbura mică sau marginea

dreaptă a stomacului) este concavă, groasă, sub forma unui unghi diedru,cu un versant anterior şi altul posterior;are 15 cm lungime şi prezintă tot două segmente : vertical şi orizontal, între care se formează incisura angularis (angulus).

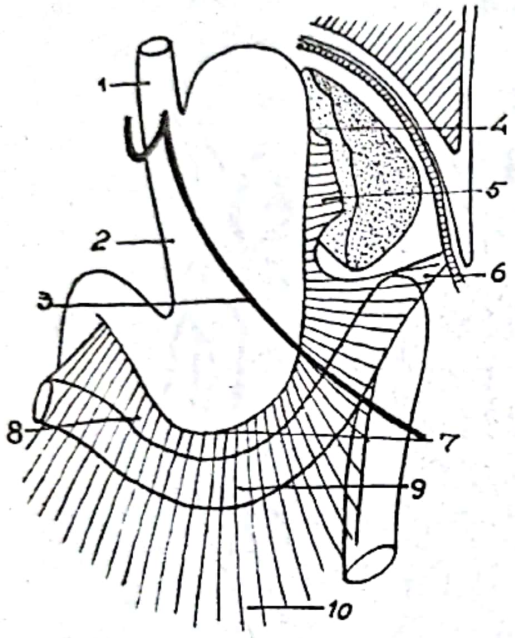

Fig.206

1- esofagul abdominal
2- stomacul
3- streaşina condroccostală
4- segmentul vertical al curburii mari gastrice
5- epiplonul gastrosplenic
6- sustentaculum lienis
7- segmentul orizontal al curburii mari gastrice
8- ligamentul gastrocolic
9- colonul transvers
10- omentul mare

Curbura mică a stomacului dă inserţie omentului mic ; la partea sa superioară, în dreptul esofagului şi a cardiei, cele două foiţe formează pars condensa a epiplonului gastrohepatic.

De-a lungul curburii mici gastrice, se află vasele gastrice stîngi, în porţiunea sa verticală şi vasele gastrice drepte, în porţiunea ei orizontală. Tot la acest nivel se găsesc numeroase fibre nervoase, venite din nervii vagi, fapt care a determinat ca mica curbură a stomacului să fie privită ca un veritabil hil vasculonervos.

Indărătul epiplonului gastrohepatic se pune în evidenţă peretele posterior al vestibulului bursei omentale, nivel la care, mica curbură delimitează - la stînga - regiunea celiacă a lui Luschka (fig.201).

Curbura mică a stomacului împreună cu repliurile peritoneale, denumite ceasa arterei gastrice stîngi şi a arterei hepatice comune, delimitează foramen burse omentalis, care face comunicarea vestibu-

lului cu punga retrogastrică.

- Esofagul abdominal şi cardia. Pe cadavru, există un segment scurt, abdominal, al esofagului, care măsoară 2 cm (segment negat de unii autori, la omul viu).

Importanţa acestui organ este dată de rolul său de "sfincter cardiac", care asigură transportul bolurilor din esofagul terminal spre stomac, pe de o parte şi împiedicarea refluxului stomac-esofag, pe de altă parte. Alterarea sa anatomică şi funcţională poate să producă leziuni grave - peptice - ale esofagului inferior.

Inchiderea orificiului cardia este asigurată de 3 elemente:

- deschiderea esofagului în stomac se face oblic, de-desubtul fundusului. Intre acesta şi esofag se formează incisura cardiaca (incizura cardiacă a lui Hiss);

- orificiul esofagian al diafragmului este un veritabil canal muscular, care aderă de esofag printr-o lamă, numită membrana lui Treitz şi Leimer, sau încă membrana esofagodiafragmatică;

- musculatura oblică profundă a stomacului dă naştere la cel mai important fascicol muscular neted, care se sprijină în incizura ezogastrică (fig.207).

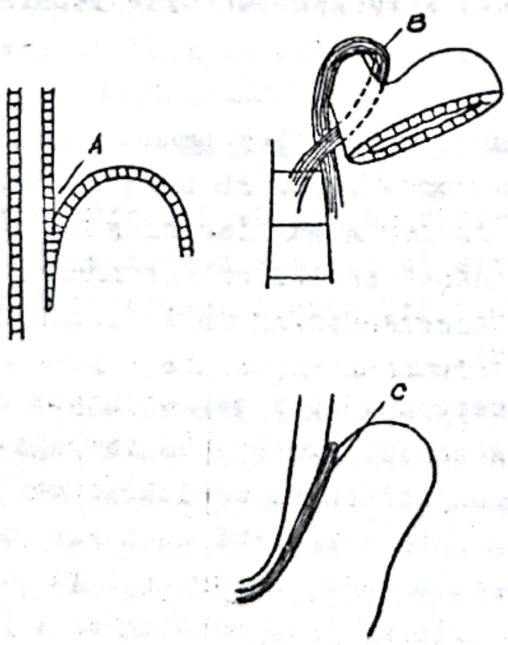

Fig.207

A = incizura cardiacă a lui Hiss
B = Canalul muscular esofagian al diafragmului
C = musculatura oblică profundă a stomacului

Esofagul abdominal şi cardia sînt acoperite de peritoneu, pe faţa lor anterioară, dedesubtul căruia se află nervul vag stîng şi ramurile arterei ezocardiotuberozitară anterioară.

Faţa posterioară a esofagului abdominal şi cardia este lipsită de peritoneu, dar unită de peretele abdominal posterior printr-o serie de tractusuri conjunctive, care alcătuiesc mezoul esofagian posterior. La acest nivel, se află nervul vag drept şi ramurile arterei ezocardiotuberozitare posterioare. Prin intermediul mezoului esofagian posterior, aceste organe vin în raport cu stîlpul stîng al diafragmului, aorta, iar spre dreapta cu lobul caudat al ficatului.

- Pylorus (pilorul sau orificiul inferior al stomacului) este situat paravertebral, pe flancul drept al primei vertebre lombare.

Limita sa este precisă, dată de prezenţa şanţului piloroduodenal şi a venei prepilorice (Mayo şi Moynihan), care coboară spre vena gastroepiploică dreaptă.

Anterior, pilorul este acoperit de lobul pătrat al ficatului posterior corespunde arterei hepatice şi venei porte.

Marginea superioară a pilorului are raport cu micul epiplon şi cu artera gastrică dreaptă (artera pilorică), marginea inferioară dă inserţie marelui epiplon, nivel la care se află vasele gastroepiploice drepte.

C. ANATOMIE MORFOFUNCTIONALA

Stomacul este un organ cavitar cu rol de depozitare a alimentelor, timp în care au loc o serie de procese mecanice şi chimice. In vederea realizării celor două funcţii, pereţii stomacului sînt alcătuiţi din patru tunici (fig.208).

1. Tunica serosa (tunica seroasă) este reprezentată de peritoneul visceral, care acoperă stomacul aproape în întregime. Faţa anterioară este învelită de peritoneul cavităţii mari peritoneale, pe cînd faţa posterioară este acoperită de peritoneul bursei omentale. Cele două foiţe peritoneale, anterioară şi posterioară, se continuă la nivelul curburii mici cu omentul mic, iar la

nivelul curburii mari cu epiplonul gastrosplenic şi epiplonul gastrocolic.

Fig.208

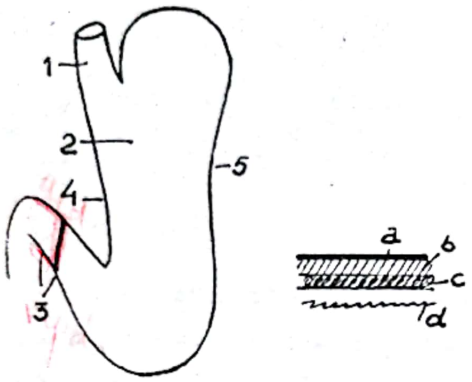

1- cardia
2- stomacul
3- pilorul
4- curbura mică
5- curbura mare

a) tunica seroasă
b) tunica musculară
c) tunica submucoasă
d) tunica mucoasă

Foiţa peritoneală gastrică anterioară se continuă - superior, la nivelul cardiei şi al tuberozităţii mari cu peritoneul feţei anterioare a esofagului; - inferior, la nivelul pilorului, cu peritoneul feţei anterioare a duodenului; - la nivelul curburii mici, cu foiţa anterioară a omentului mic; la nivelul curburii mari, cu foiţa anterioară a epiplonului gastrosplenic şi gastrocolic (fig. 201).

Foiţa peritoneală gastrică posterioară nu acoperă în întregime faţa posterioară a stomacului, mai precis nu urcă pe versantul posterior al tuberozităţii mari gastrice, el se recurbează şi devine peritoneul parietal posterior (fig.153). Această zonă lipsită de peritoneu reprezintă rezultatul unui proces de cualescenţă la nivelul diafragmului, constituind ligamentul gastrofrenic, unul din cele mai puternice mijloace de fixare ale stomacului.

In partea inferioară, foiţa peritoneală gastrică posterioară, la nivelul pilorului, se continuă cu peritoneul feţei posterioare a duodenului, care după un traiect foarte scurt se reflectă şi devine peritoneul parietal posterior.

2. Tunica muscularis (tunica musculară) constituie, după Braus, aparatul motor al stomacului, fiind alcătuită din trei straturi (fig.209):

nivelul curburii mari cu epiplonul gastrosplenic şi epiplonul gastrocolic.

Fig.208

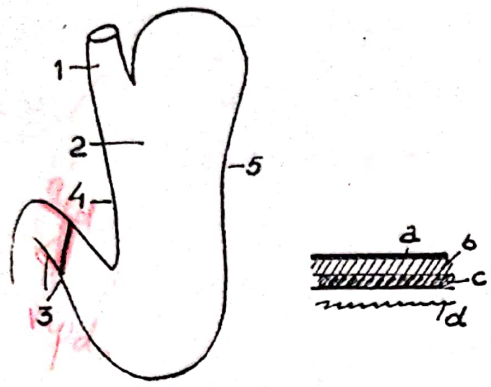

1- cardia
2- stomacul
3- pilorul
4- curbura mică
5- curbura mare

a) tunica seroasă
b) tunica musculară
c) tunica submucoasă
d) tunica mucoasă

Foiţa peritoneală gastrică anterioară se continuă - superior, la nivelul cardiei şi al tuberozităţii mari cu peritoneul feţei anterioare a esofagului; - inferior, la nivelul pilorului, cu peritoneul feţei anterioare a duodenului; - la nivelul curburii mici, cu foiţa anterioară a omentului mic; la nivelul curburii mari, cu foiţa anterioară a epiplonului gastrosplenic şi gastrocolic (fig. 201).

Foiţa peritoneală gastrică posterioară nu acoperă în întregime faţa posterioară a stomacului, mai precis nu urcă pe versantul posterior al tuberozităţii mari gastrice, el se recurbează şi devine peritoneul parietal posterior (fig.153). Această zonă lipsită de peritoneu reprezintă rezultatul unui proces de cualescenţă la nivelul diafragmului, constituind ligamentul gastrofrenic, unul din cele mai puternice mijloace de fixare ale stomacului.

In partea inferioară, foiţa peritoneală gastrică posterioară, la nivelul pilorului, se continuă cu peritoneul feţei posterioare a duodenului, care după un traiect foarte scurt se reflectă şi devine peritoneul parietal posterior.

2. Tunica muscularis (tunica musculară) constituie, după Braus, aparatul motor al stomacului, fiind alcătuită din trei straturi (fig.209):

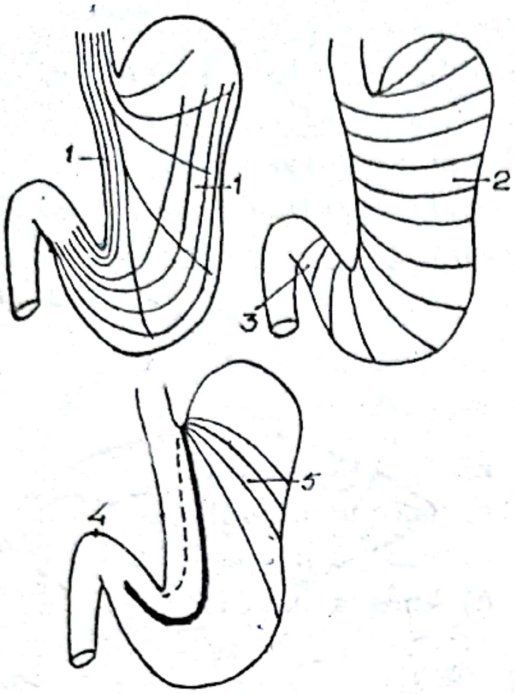

Fig.209

1- stratul longitudinal
2- stratul circular
3- sfincterul pilorie
4- stratul oblic în jurul curburii mici
5- fibrele oblice răspîndite pe feţele porţiunii verticale ale stomacului

a) Stratum longitudinale (stratul longitudinal) continuă fibrele stratului extern al musculaturii esofagului. Aceste fibre longitudinale se condenseazá de-a lungul curburilor alcătuind două fascicole, între care fibrele longitudinale sînt mai răzleţe şi permit de a vedea stratul următor.

- fascicol longitudinal medial se află la nivelul curburii mici; fibrele acestuia trec parţial spre duoden, de-a lungul curburii mici, însă cele mai numeroase, din dreptul incizurii angulare, se răsfiră pe feţele stomacului;

- fascicol longitudinal lateral înconjură curbura mare a stomacului, de la esofag pînă la duoden.

b) Stratum circulare (stratul circular) este mijlociu, continuă stratul intern al musculaturii esofagiene; este aşezat uniform pe toată întinderea stomacului.

La nivelul canalului pilorie este mai îngroşat, pe o întindere de 2-3 cm şi formează, la nivelul pilorului, o condensare de fibre, denumită M.sphincter pylori (sfincterul pilorie). Acesta este un inel muscular, de 5-8 mm grosime, sub formă de pantă dulce de partea gastrică şi tăiat drept de partea duodenală.

c) Fibrae obliquae (fibrele oblice) constituie stratul intern, profund, specific stomacului, deoarece nu se mai găsesc în alt segment al tubului digestiv.

Aceste fibre se află numai în porţiunea verticală, digestorie a stomacului; ele sînt dispuse într-un fascicol, ca o şa călare peste incizura cardiacă şi se răsfiră apoi pe ambele feţe ale stomacului. La început, au o direcţie longitudinală, paralelă cu curbura mică gastrică, apoi se recurbează şi devin orizontale, perpendiculare pe axul stomacului. Fibrele oblice se termină în submucoasă prin capete scurte.

Mişcările stomacului

Stomacul nu amestecă alimentele şi nici nu le frămîntă. Pe măsură ce bolurile alimentare pătrund în stomac, ele se stratifică succesiv, întîi de-a lungul curburii mari, apoi spre curbura mică. In aceeaşi măsură, peretele gastric se destinde atît cît trebuie ca să menţină conţinutul (funcţia peristolică).

In porţiunea verticală, digestorie a stomacului predomină contracţia peristolică a fibrelor longitudinale şi circulare. Ea repartizează conţinutul gastric în aşa fel încît umple toată cavitatea, iar pereţii stomacului se menţin în contracţie tonică în jurul conţinutului. Gazele, amestecate cu bolurile alimentare, se izolează şi se depozitează în camera cu aer.

In porţiunea egestorie a stomacului predomină contracţia peristaltică, aceeaşi ca la întregul intestin. Această contracţie începe la nivelul incizurii angulare, după care se transmite fibrelor circulare situate mai distal; urmează relaxarea fibrelor contractate anterior.

Efectul undelor peristaltice progresive este evacuarea conţinutului gastric, în mod intermitent, în duoden.

Fibrele oblice iau şi ele parte la evacuarea stomacului, fără să participe însă la contracţia peristaltică : capetele lor inferioare, fiind prinse în submucoasa stomacului, cînd ele se contractă, capetele sînt trase în sus, pereţii sacului gastric se strîng şi conţinutul este împins spre pilor. Totodată, fibrele oblice favorizează închiderea cardiei prin fasciculul lor central,

călare pe incizura cardiacă; capetele inferioare fiind fixe, fibrele oblice adîncesc incizura cardiacă, constituind o buclă de siguranţă a acestui orificiu.

Pilorul stă închis atît timp cît o parte din conţinutul stomacal este transformat în chim. El permite trecerea intermitentă a alimentelor lichefiate.

3. Tela submucosa (tunica submucoasă) căptuşeşte musculara şi permite alunecarea mucoasei pe aceasta. Este alcătuită din ţesut conjunctiv lax, vase de sînge şi limfatice, nervi care constituie un plex secretor pentru glandele mucoasei.

4. Tunica mucosa (tunica mucoasă) este structurată complex morfologic şi fiziologic.

Ea se continuă - în sus - cu mucoasa esofagului şi - în jos - la nivelul pilorului, cu mucoasa duodenală (fig.210).

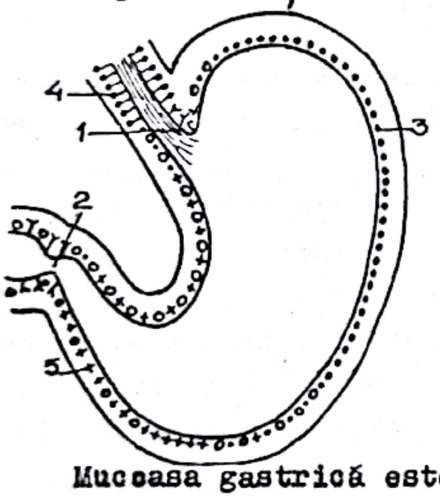

Fig.210

1- valvula lui Gubarow
2- valvula pilorică
3- glandele fundice
4- glandele cardiale
5- glandele antrale

Mucoasa gastrică este alb-cenuşie pe stomacul gol, roz-roşietică în timpul digestiei şi cenuşie la cadavru. Are grosime de 1 mm la cardia şi 2 mm spre pilor. In timpul vieţii, are o consistenţă fermă, iar după moarte suferă un proces de ramolire, prin autodigestie.

Pe stomacul gol, mucoasa gastrică prezintă o serie de pliuri, dispuse în lungul stomacului, de la cardia spre pilor, legate între ele prin pliuri mai mici oblice şi transversale, înscriind între ele o serie de depresiuni (vacuole), care se reduc cînd stomacul este plin.

De asemeni se observă mici ridicături mamelonare, de 2-4 mm diametru, delimitate de şanţuri, pe care se observă, la examenul cu

lupa, numeroase cripte, în fundul cărora se deschid canalele glandelor gastrice. Spre pilor, la nivelul mucoasei gastrice, apar şi mici vilozităţi(fig.211).

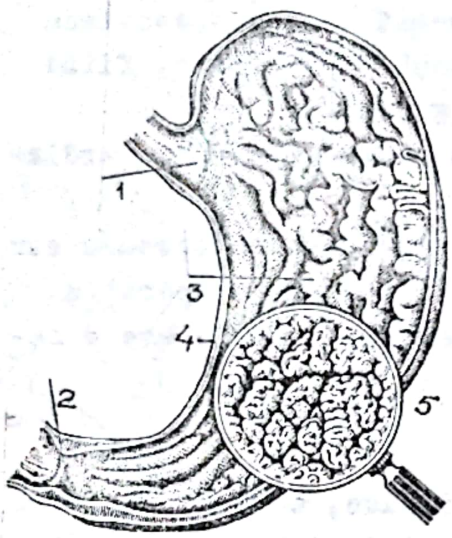

Fig.211

1- valvula cardială
2- valvula pilorică
3- pliurile longitudinale ale mucoasei gastrice
4- Magenstrasse
5- mucoasa gastrică văzută cu lupa

La nivelul orificiului cardia, mucoasa gastrică prezintă un repliu, cunoscut sub numele de valvula lui Gubarow. Acest repliu este determinat de fibrele oblice ale stomacului.

La nivelul curburii mici, mucoasa gastrică nu prezintă pliuri longitudinale, este netedă şi delimitează o zonă, denumită şoseaua stomacului (Magenstrasse), pe unde sînt conduse bolurile alimentare, înainte de a fi depozitate.

La nivelul pilorului mucoasa prezintă un repliu, cunoscut sub numele de valvula pilorică, care are formă de pîlnie spre versantul gastric, şi de perete vertical, spre versantul duodenal.

Structural, mucoasa gastrică este alcătuită dintr-un strat epitelial, format din celule cilindric prismatice şi celule caliciforme şi un corion, alcătuit din fibre şi celule conjunctive şi fibre elastice, care formează o pătură fină dispusă între glande şi o altă pătură subglandulară, în care se găsesc fibre musculare netede, care constituiesc muscularis mucosae (musculara mucoasei). Tot la acest nivel se găsesc formaţiuni limfatice difuze şi foli-

celilimfatici gastrici.

Glandulae gastricae (glandele gastrice) constituiesc, după Braus, aparatul secretor al stomacului, deoarece ele sînt de două feluri : glande endocrine şi exocrine.

Glandele gastrice exocrine formează un strat continuu la nivelul cerionului; numărul lor depăşeşte 5 milioane, fiind repartizate cîte 100-150/mm^2 de mucoasă gastrică.

După topografia lor, acestea se numesc : glande cardiale, fundice şi pilorice.

Din cercetările de fiziologie, a reieşit că mucoasa corpului stomacului, mai ales partea sa mijlocie, are o secreţie acidă, pe cînd mucoasa antrului şi a canalului pilloric are o secreţie alcalină (fig.210).

Vasele şi nervii stomacului

Importanţa secreţiei gastrice zilnice, energia necesară pentru funcţionarea tunicii musculare explică şi bogata vascularizaţie a stomacului.

Arterele stomacului provin din trunchiul celiac, fiind reprezentate de 6 artere primare (artera gastrică stîngă, gastrică dreaptă, gastro-epiploică dreaptă, gastro-epiploică stîngă, splenică şi artera gastroduodenală) şi din numeroase artere secundare.

I. A.gastrica sinistra (artera gastrică stîngă sau artera coronară a stomacului) îşi are originea în trunchiul celiac, excepţional din aorta abdominală.

Embriologic, ea este o arteră gastrohepatică cranială, însă componenta hepatică se reduce considerabil, cea gastrică evoluiază, în aşa fel încît această arteră devine predominant gastrică şi numai secundar hepatică.

Artera gastrică stîngă prezintă trei segmente, pe traiectul său (fig.212):

a) Segmentul parietal posterior are o direcţie oblică, la stînga şi puţin înainte, alipit de planul parietal abdominal posterior prin ecasa acestei artere.

b) Segmentul intermediar se îndreaptă dindărăt înainte, părăseşte planul parietal posterior, ridică peritoneul

şi formează coasa arterei gastrice stîngi. La acest nivel, segmentului intermediar alcătuieşte partea superioară a orificiului foramen bursae omentalis.

Fig.212

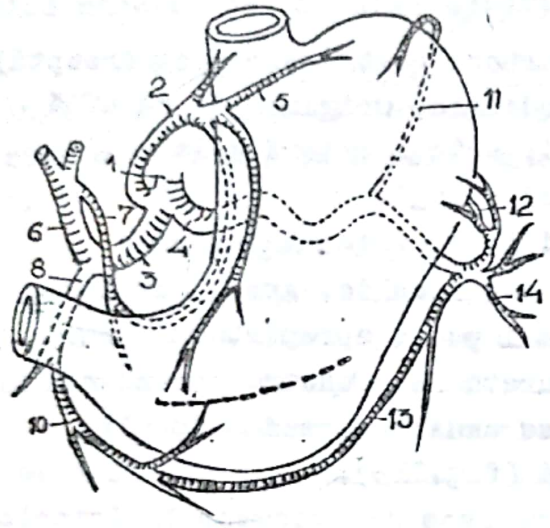

1- trunchiul celiac
2- A.gastrică stg.
3- A.hepatică
4- A.splenică
5- A.cardioesofagiană anterioară
6- A.hepatica propria
7- A.gastrică dr.
8- A.gastroduodenală
9- A.pancreaticoduodenală sup.
10- A.gastroepiploică dr.
11- A.cardioesofagiană post.
12- vasele gastrice scurte
13- A.gastroepiploica stg.
14- ramuri splenice hilare

c) Segmentul terminal se îndreaptă în jos şi înainte, ajunge la curbura mică şi coboară în lungul acesteia , după care se împarte în cele două ramuri terminale : anterioară şi posterioară, care urmează versantele corespondente ale curburii mici.

Ramura terminală posterioară se anastomozează - de obicei- cu artera gastrică dreaptă; cîteodată acestę anastomoze nu există, însă cele două artere sînt în legătură prin ramurile lor intraparietale.

Artera gastrică stîngă are două ramuri colaterale: artera cardio-esofagiană anterioară şi artera hepatică stîngă.

2. A.gastrica dextra (artera gastrică dreaptă sau artera pilorică) este un ram subţire, cu origine variabilă, în funcţie de variabilitatea crescută a arterei hepatice. In 80 % din cazuri, originea sa se găseşte la nivelul arterei hepatice proprii, sau a ramurei ei stîngi.

Artera gastrică dreaptă coboară către pilor, înaintea şi la stînga pedicolului hepatic, urcă apoi în lungul curburii mici,

pentru a se anastomoza cu ramura posterioară a arterei gastrice drepte.

Artera gastrică dreaptă dă următoarele colaterale : -la nivelul pilorului, colateralele drepte se anastomozează cu ramurile retroduodenale, alcătuind arcade de la care pleacă vase subţiri pentru pilor şi prima porţiune a duodenului.

3. A.gastroepiploica dextra (artera gastroepiploică dreaptă) este ram terminal al arterei gastroduodenale. Originea ei se află dedesubtul porţiunii prime a duodenului; este o arteră mult mai voluminoasă decît artera gastroepiploică stîngă.

După origine, artera gastroepiploică dreaptă pătrunde între cele două foiţe ale ligamentului gastrocolic. Are un traiect de la dreapta la stînga, mai mult sau mai puţin apropiat de curbura mare gastrică, însă întotdeauna separată de aceasta, pentru a permite stomacului să se destindă. Ea se anastomozează - în plin canal - cu artera gastroepiploică stîngă (fig.213).

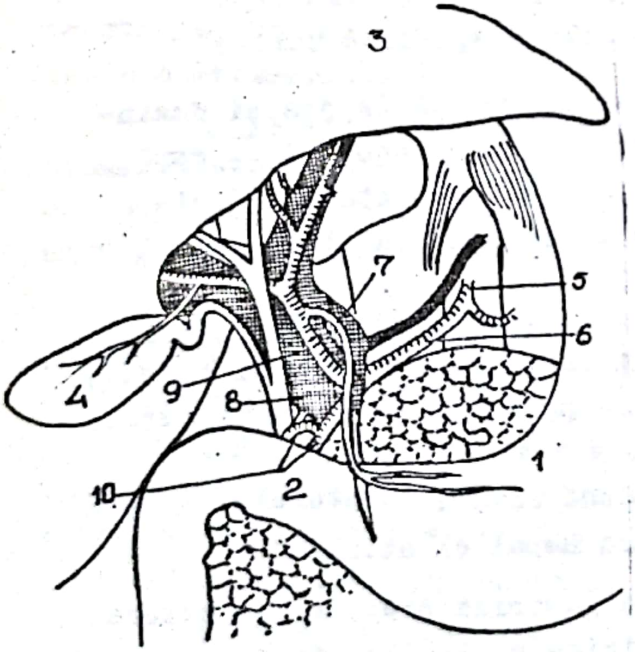

Fig.213

1- stomacul
2- duodenul
3- ficatul
4- vezicula biliară
5- trunchiul celiac
6- A.hepatică comună
7- A.gastrică dr.
8- vena portă
9- ductul coledoc
10- A.gastroduodenală

Ramurile colaterale ale arterei gastroepiploice drepte sînt de două feluri:

- ascendente, gastrice pentru curbura mare a stomacului, unde ajung după un traiect rectilin de 1-3 cm;

- descendente, pentru epiplonul mare; unele din acestea

sînt scurte şi se termină într-o reţea anastomotică, altele sînt lungi ajung la marginea liberă a omentului mare, se recurbează şi urcă pe faţa sa posterioară. Teoretic, aceste ramuri se anastomozează în lama posterioară a marelui epiplon cu arterele epiploice, alcătuind marele arc vascular epiploic a lui Barkow.

4. A.gastroepiploica sinistra (artera gastroepiploică stîngă) ia naştere din artera splenică, la nivele variabile : posterior de stomac, la nivelul marii curburi, chiar şi în hilul splinei.

Artera gastroepiploică stîngă se îndreaptă de la stînga la dreapta, de-a lungul curburii mari gastrice, de care se îndepărtează la o mică distanţă; se uneşte în 90 % din cazuri cu artera gastroepiploică dreaptă, alcătuind cercul arterial al marii curburi.

Ramurile colaterale ale arterei gastroepiploice stîngi sînt de două feluri : - ascendente gastrice şi - descendente epiploice. - Traiectul şi comportarea acestor ramuri sînt identice ca acelor din artera gastroepiploică dreaptă.

5. A.splenica (artera splenică) îşi are originea în trunchiul celiac.

Embriologic, ea este o arteră gastrosplenică şi, din cauza dezvoltării preponderente a splinei, sa devine arteră splenică în principal şi secundar dă ramuri gastrice :

a) Artera cardiotuberozitară posterioară ia naştere din artera splenică, la nivelul peretelui posterior al bursei omentale, merge ascendent şi vascularizează faţa posterioară a esofagului abdominal, cardia şi marea tuberozitate.

b) Artera gastroepiploică stîngă descrisă.

c) Aa.gastricae breves (arterele gastrice scurte) provin din artera splenică fie din segmentul său terminal sau din ramurele acesteia la nivelul hilului splenic.

In număr de 6-7, ele pătrund în epiplonul gastrosplenic, se îndreaptă către marea curbură a stomacului şi se împart în trei grupe:

-Grupul superior ajunge la marea tuberozitate,

-Grupul mijlociu este format din 3-4 ramuri care ajung

în porţiunea mijlocie a curburii mari.

- Grupul inferior este alcătuit din artera gastro-epiploică stîngă.

In concluzie, arterele gastrice stîngă şi dreaptă, prin anastomozele lor, constituiesc cercul arterial al curburii mici, pe cînd arterele gastroepiploice dreaptă şi stîngă contribuie la alcătuirea cercului arterial al marii curburi. Din aceste două cercuri pornesc ramuri care se îndreaptă spre pereţii stomacului.

Vascularizaţia arterială a esofagului abdominal şi cardiei, precum şi vascularizaţia regiunii gastroduodenale prezintă anumite particularităţi.

Vascularizaţia arterailă a joncţiunii ezogastrice

Esofagul abdominal, cardia şi polul superior al marii tuberozităţi sînt irigate de artere cu origine abdominală:

- Artera gastrică stîngă dă, la nivelul crosei sale, artera cardioesofagiană anterioară, care irigă faţa anterioară şi posterioară a regiunii şi esofagul abdominal (fig.214).

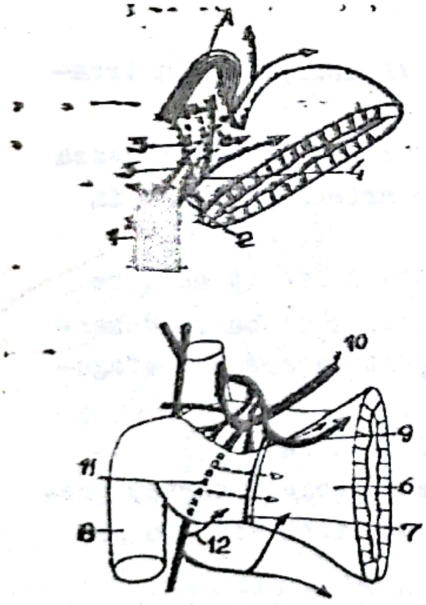

Fig.214

1- trunchiul celiac
2- artera gastrică stîngă
3- joncţiunea ezogastrică
4- artera cardioesofagiană ant.
5- artera diafragmatică inf.
6- antrul gastric
7- pilorul
8- duodenul
9- artera gastrică dreaptă
10- artera hepatică comună
11- artera gastroduodenală
12- artera pilorică inferioară
13- artera supraduodenală

- Vasele scurte superioare irigă faţa posterioară a stomacului, a tuberozităţii mari şi a esofagului abdominal.

- Artera diafragmatică inferioară stîngă furnizează ramuri - ascendente pentru esofag şi ramuri descendente pentru

stomac.

Toate aceste ramuri arteriale se anastomozează mai mult sau mai puţin între ele şi sînt variabile de la un subiect la altul. Ramurile ascendente trec prin hiatusul esofagian, dar joncţiunea lor cu arterele esofagului inferior este nesigură, astfel încît esofagul abdominal riscă de a fi devascularizat după secţionarea arterei gastrice stîngi.

Vascularizaţia regiunii gastroduodenale

Este complexă, la ea participă artere provenite din surse numeroase, în afară de artera gastrică dreaptă şi artera gastro-epiploică dreaptă :

- Artera gastroduodenală dă artera pilorică inferioară.
- Arcadele duodenopancreatice dau în segmentul lor iniţial un număr variabil de ramuri pentru pilor, mai ales în partea posterioară.

Secţionarea acestor ramuri, în timpul gastrectomiilor, întrerupe fluxul sanguin, fapt care poate să fie cauza ischemiei bontului duodenal şi a dezunirii acestuia.

Dispoziţia vascularizaţiei ezogastrice este adaptată funcţiei stomacului ; ea face faţă mişcărilor sale de expansiune prin sistemul vascular organizat "în arcadă", aşezat la distanţă de marea curbură.

Pentru părţile fixe ale stomacului (regiunea ezogastrică şi gastroduodenală) se află sisteme vasculare, sub formă de buchete arteriale, care constituie şi elemente de suspensie ale stomacului.

Între teritoriul vascular al curburii mici (întins pe 2/3 din stomac) şi teritoriul vascular al curburii mari (întins numai pe 1/3 din stomac) există o zonă, denumită "aria avasculară a stomacului", nivel la care se poate executa o gastrotomie, fără multă sîngerare.

Curbura mică a stomacului este bogată în artere, motiv pentru care hemostaza este mai greu de executat.

Curbura mare a stomacului este uşor de "scheletizat" după ligatura vaselor gastroepiploice, la distanţă de ea. Cu cît ne apropiem de pilor, ligaturile trebuiesc făcute "în paşi mici şi apro-

piaţi de pilor".

Pentru chirurgia stomacului, mare importanţă prezintă cei 4 pediculi arteriali: gastric drept, gastric stîng, gastroepiploic drept şi gastroepiploic stîng (cvadrupla ligatură).

Reţeaua arterială intraparietală

Existenţa anastomozelor extragastrice permite întreruperea mai multor pediculi vasculari, fără riscul de ischemie, deoarece un fapt este esenţial : arterele gastrice nu sînt terminale, ele se anastomozează larg între ele (fig.215).

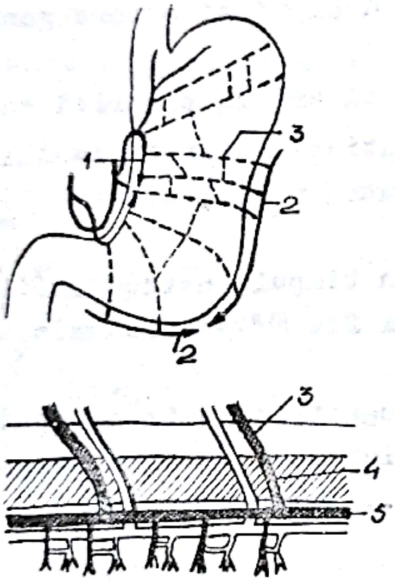

Fig.215

1- cercul arterial al curburii mici
2- cercul arterial al curburii mari
3- plexul arterial seros
4- plexul muscular
5- plexul submucos

Arterele pătrund în pereţii gastrici şi formează trei plexuri : seros, muscular şi submucos, ultimul fiind cel mai important. Acesta lipseşte la nivelul curburii mici şi este mai puţin bine reprezentat la nivelul antrului.

Plexul submucos se formează din ramuri - relativ lungi, care se termină într-o reţea capilară, mucoasă.

O dispoziţie specială se găseşte la nivelul curburii mici: arterele mucoase provin direct din artera gastrică stîngă şi dreaptă, fără a trece prin intermediul unui plex submucos.

Anastomozele arteriovenoase au fost puse în evidenţă şi la nivelul mucoasei gastrice.

In timpul secreţiei gastrice, canalele anastomotice arterio-venoase se închid şi sîngele trece în reţeaua capilară a mucoasei gastrice, unde favorizează o secreţie gastrică abundentă; în perioada de repaus digestiv gastric, circuitul sanguin este şuntat prin anastomoze şi trece direct în vene, ocolind reţeaua capilară.

Venele stomacului

Venele urmează îndeaproape dispoziţia arterială, existînd numai o singură venă pentru artera respectivă.

Venele stomacului pornesc din tunicile peretelui gastric, ajung la curburile stomacului, perpendiculare pe axa gastrică, după care se grupează în diverse trunchiuri (fig.216) :

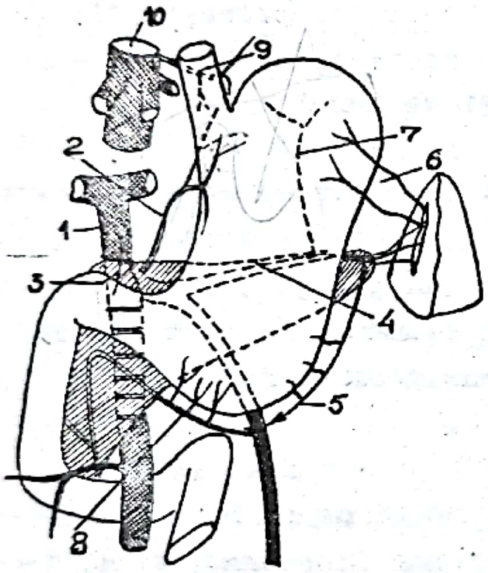

Fig.216

1- vena portă
2- vena gastrică stîngă
3- vena gastrică dreaptă
4- sistemul venei splenice
5- vena gastroepiploică stîngă
6- venele gastrice scurte
7- vena cardiotuberozitară post.
8- vena gastroepiploică dreaptă
9- venele cardioesofagiene
10- vena cavă inferioară

a) Vena gastrica sinistra (vena gastrică stîngă sau vena coronară stomahică) porneşte de la pilor, urcă în lungul curburii mici şi devine satelita arterei, la dreapta şi dedesubtul ei. Merge în coasa peritoneală, ajunge la peretele posterior, coboară oblic la dreapta, îndărătul pancreasului şi se varsă în marginea stîngă a venei porte, cîteodată chiar în marginea superioară a trunchiului splenomezenteric. Această venă primeşte numeroşi afluenţi de la regiunea cardioesofagiană.

b) Vena gastrica dextra (vena gastrică dreaptă) se formează din ramurile satelite ale arterei cu acelaşi nume, colectînd sîngele

de la marginea superioară a regiunii piloroduodenale; urcă în partea anterioară şi dreaptă a pedicolului hepatic şi se varsă în trunchiul venos port, la diferite nivele.

c) Sistemul venei splenice este reprezentat de :

- Vena gastroepiploica sinistra (vena gastroepiploică stîngă) este satelita arterei cu acelaşi nume; ea primeşte ramuri gastrice şi epiploice, după care ajunge la hilul splinei, unde se varsă în trunchiul venei splenice, sau în ramurile sale de origine.

- Vv.gastricae breves (venele gastrice scurte) pornesc de la curbura mare a stomacului, merg în epiplonul gastrosplenic şi se termină în vena splenică.

- Vena cardiotuberozitară posterioară porneşte din partea superioară a feţei posterioare a stomacului, merge pe peretele posterior al bursei retrogastrice şi se termină tot în vena splenică.

d) Vena gastroepiploica dextra (vena gastroepiploică dreaptă) este satelita arterei omonime; merge de la stînga la dreapta, ajunge dedesubtul pilorului, se îndreaptă oblic în jos şi intern, descrie o cros㠠cu concavitatea inferioară şi se varsă în vena mezenterică superioară. Uneori, se uneşte cu vena colică dreaptă şi formează trunchiul gastrocolic al lui Henlé.

e) Vena prepilorică a lui Mayo şi Moynihan face legătura dintre circulaţia venoasă de pe marea curbură şi de pe mica curbură. Ea delimitează şanţul piloroduodenal, reper important, superficial, al graniţei gastroduodenale.

f) Venele cardiotuberozitare se varsă în venele diafragmatice, tributare venei cave inferioare sau în vena suprarenală superioară. Prin aceste vene se realizează o cale anastomotică între sistemul venos port şi sistemul venos cav inferior, care joacă un rol important în patologia hipertensiunii portale (fig. 217).

Reţelele anastomotice venoase

Venele de la nivelul pereţilor gastrici alcătuiesc plexurile venoase intraparietale, care reprezintă o reţea anastomotică mai bogată decît cea arterială (fig.215).

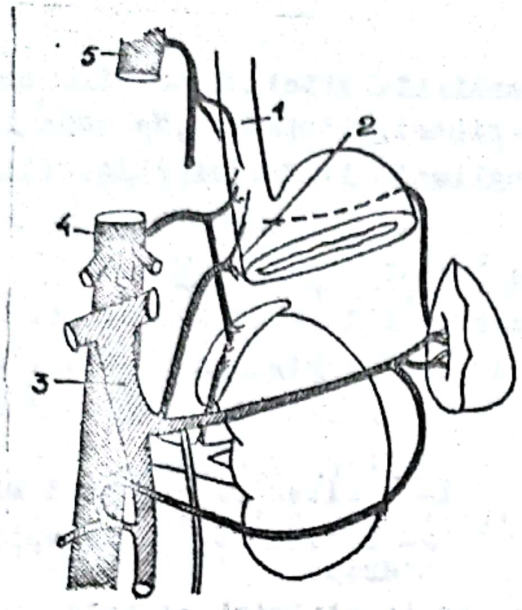

Fig.217

1- anastomoza postcavă sup.
2- anastomoza portocavă inf.
3- vena portă
4- vena cavă inferioară
5- vena cavă superioară

Venele extragastrice prezintă numeroase anastomoze :

- Anastomoza portocavă superioară se realizează la polul superior al stomacului, unde plexul submucos al stomacului (aferent sistemului venos port) este în continuitate cu plexul parietal esofagian tributar venelor azigos (aferente venei cave superioare).

- Anastomoza portocavă inferioară se realizează prin venele cardiotuberozitare (aferente sistemului venos port) şi venele diafragmatice inferioare (tributare venei cave inferioare).

Cînd apare un obstacol pe vena portă, venele cardiotuberozizate şi esofagiene se dilată, producînd varicele esofagiene, care constituie una dintre manifestările hipertensiunii portale.

Limfaticele stomacului

Vasele limfatice ale pereţilor gastrici alcătuiesc trei reţele : submucoasă, musculară şi subseroasă ; sistemul limfatic din mucoasă este relativ independent de sistemul limfatic musculoseros.

Vasele limfatice ale stomacului sînt colectate de trunchiurile limfatice, care prezintă o sistematizare paravasculară; ele

ajung să se dreneze în ganglionii limfatici gastrici.

Cunéo a descris trei teritorii limfatice, de unde limfa este colectată şi drenată în ganglionii limfatici (fig.218).

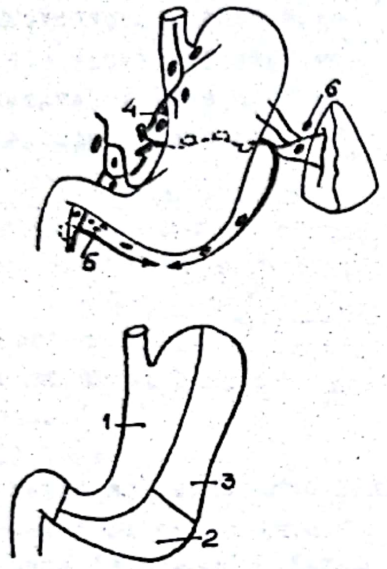

Fig.218

1- teriteriul curburii mici
2- teriteriul gastroepiploic drept
3- teriteriul splenic
4- nodulii limfatici gastrici stîngi
5- nodulii limfatici gastro-epiploici drepţi
6- nodulii limfatici splenici

- Teritoriul curburii mici este cel mai întins, fiind limitat de o linie paralelă cu curbura mică, care pleacă de la fundusul stomacului şi ajunge la şanţul piloroduodenal.

- Teritoriul gastroepiploic drept corespunde segmentului restant al porţiunii orizontale a stomacului.

- Teritoriul splenic corespunde segmentului restant vertical al stomacului, vaselor scurte şi venei splenice.

Nodi lymphatici gastrici (nodulii limfatici gastrici) sînt reprezentaţi de următoarele grupe:

- Nodulii limfatici gastrici stîngi cuprinde : un grup fix, superior, aşezat îndărătul arterei gastrice stîngi şi în grosimea coasei peritoneale a vasului respectiv; şi un grup al curburii mici, răspîndiţi, în trei grămezi, de-a lungul acestei margini.

- Nodulii limfatici gastroepiploici drepţi sînt aşezaţi de-a lungul arterei gastroepiplouce drepte, gastroduodenale

şi hepatice. Aceşti noduli limfatici au legătură şi cu limfaticele omentului mare, motiv pentru care, în caz de cancer al porţiunii orizontale gastrice, se recomandă şi extirparea marelui epiplon, odată cu organul bolnav.

- Nodulii limfatici splenici sînt aşezaţi de-a lungul arterei cu acelaşi nume, fiind reprezentaţi de un număr variabil de noduli care culeg limfa de la fundusul stomacului şi porţiunea verticală a curburii mari.

Nervii stomacului

Inervaţia stomacului este vegetativă, asigurată de sistemul ortosimpatic şi parasimpatic, reprezentat de nervii vagi. Sistemul simpatic participă la inervarea stomacului prin intermediul filetelor nervoase care ajung la acest organ, pe calea ramurilor arteriale.

Nervul vag stîng trece anterior de esofagul abdominal şi cardia, nivel la care constituie o ţesătură nervoasă din care pleacă mai multe ramuri spre faţa anterioară a stomacului (fig. 219).

Fig.219

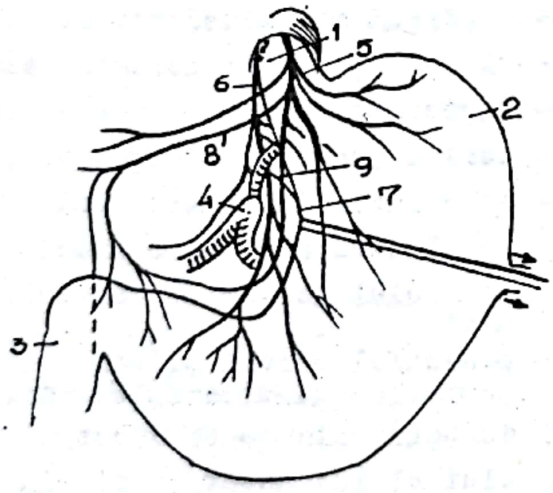

1- esofagul abdominal
2- stomacul
3- duodenul
4- trunchiul celiac
5- nervul vag stg.
6- nervul vag dr.
7- nervul principal anterior al curburii mici
8- nervul gastrohepatic
9- nervul principal posterior al curburii mici

Nervul vag stîng furnizează ramura principală anteripară a curburii mici, descrisă de Latarjet, aşezată la 1,5 mm de stomac; din ramura principală pornesc filete pentru porţiunea verticală şi orizontală, filete care au aspectul de evantai.

A doua ramură principală a nervului vag stîng este filetul gastrohepatic care pătrunde în pars condensa din omentul mic şi se îndreaptă spre pedicolul hepatic, nivel la care se împarte într-o ramură ascendentă, ce merge la ficat şi în mai multe ramuri descendente care ajung la duoden şi pilor.

Nervul vag drept se situează posterior pe esofagul abdominal şi cardia, apoi se bifurcă : ramura principală este numită nervul principal posterior al curburii mici, care dă 4-5 ramuri pentru marginea dreaptă a stomacului şi pentru faţa posterioară a organului respectiv. A doua ramură este mai subţire şi se împarte, la rîndul ei, în două filete: unul merge către cornul intern al ganglionului semilunar drept, iar celălalt către cornul intern al ganglionului semiluanr stîng. Din aceşti ganglioni semilunari porneso ramuri eferente care se îndreaptă către regiunea pilorică şi duodenală.

Pediculii nervoşi ai stomacului

Filetele nervoase care ajung la stomac pot fi grupate în 3 pediculi nervoşi, cu importanţă deosebită în chirurgia gastrică (fig. 220):

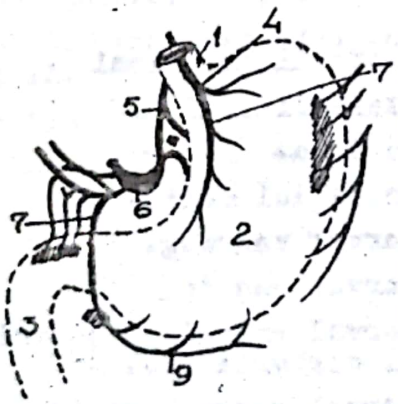

Fig.220

1- esofagul abdominal
2- stomacul
3- duodenul
4- nervul vag stg.
5- nervul vag dr.
6- ganglionul semilunar dr.
7- pediculul nervos al curburii mici
8- pediculul nervos piloric
9- pediculul gastroepiploic dr.

- pedicolul nervos al curburii mici este constituit din nervii principali ai stomacului al lui Latarjet şi din plexul nervos coronarian; acest pedicol este secţionat în caz de rezecţie gastrică pentru ulcer şi în vagotomie;

- pedicolul nervos piloric este alcătuit din filete subţiri care provin din ramura gastrohepatică a vagului stîng şi

şi din plexul hepatic; acest pedicol este secţionat în caz de vagotomie selectivă;

- pedicolul nervos gastroepiploic drept este situat în jurul arterei cu acelaşi nume, în componenţa sa intrînd filete nervoase care vin mai mult de la ganglionul semilunar drept.

Filetele nervoase descrise pătrund în grosimea pereţilor gastrici şi iau legătura cu plexul intramuscular a lui Auerbach şi cu plexul submucos al lui Meissner.

Stomacul la copil

Stomacul la nou-născut este vertical, situat la stînga liniei mediane, avînd pilorul plasat în planul mediosagital sau uşor la dreapta acestuia.

Forma stomacului la nou-născut poate avea trei aspecte, în raport cu etapa în care este considerat, înainte sau după evacuarea meconiului.

In timpul naşterii, stomacul este încă plin; are formă de burduf cu fundusul foarte mic, reprezentînd 1/5 din lungimea totală. Corpul stomacului se sprijină pe colon, care este plin. Porţiunea pilorică este lungă, cilindrică, situată anterior de porta hepatis, sub lobul caudal.

In acest timp stomacul are trei feţe şi două curburi; peretele anterior şi posterior se unesc la nivelul curburii mici şi sînt separaţi, la nivelul curburii mari, prin faţa laterală stîngă, în raport cu splina.

După evacuarea meconiului, stomacul golit este turtit, oblic, fără a mai prezenta faţa laterală stîngă.

După primele supturi, stomacul devine transversal, cu curbura mare plasată inferior.

La noul-născut, capacitatea gastrică este de 30-35 cm^3, după 4 zile creşte la 45 cm^3, la 2 săptămîni este de 90 cm^3, iar la 6 luni de 140-200 cm^3,

După 2-3 ani, stomacul devine din nou vertical, ca abia după 8 ani, să-şi recapete poziţia definitivă, ca la adult.

H E P A R
(Ficatul)

Ficatul este cea mai voluminoasă şi complexă glandă din organism, anexată tubului digestiv, interpusă - la făt - între circulaţia placentară şi tubul cardiac, iar - la adult - între circulaţia portală şi vena cavă inferioară.

Ficatul secretă bila şi asigură, în acelaşi timp, un mare număr de funcţii metabolice, indispensabile vieţii.

A. Anatomie generală

Generalităţi. Ficatul este un organ parenchimatos, care are forma spaţiului ce i se oferă; prezintă două feţe : diafragmatică şi viscerală, trei margini şi două extremităţi.

Date filogenetice. Ficatul este o glandă anexă a porţiunii terminale a intestinului anterior, fiind prezent la toate craniotele, fără nici o excepţie.

Dezvoltarea ficatului, în filogeneză, este dependentă de nutriţia organismului şi de intensitatea metabolismului.

In scara animală, se constată - la început - apariţia ficatului numai cu funcţie biligenetică, reprezentat de acinii biliari. Ulterior, ficatul capătă şi funcţie endocrină, metabolică, fapt care a dus la o structuralizare complexă a glandei, reprezentată de lobulul hepatic axat pe vena centrolobulară.

Dezvoltarea ficatului este în strînsă legătură cu evoluţia tubului cardiac. Se constată o inducţie reciprocă, astfel încît cîmpul hepatic trebuie să fie în legătură cu tubul cardiac şi sub influenţa inductoare a mezoblastului ariei cardiace (septum transversus).

Cercetările experimentale au demonstrat rolul mezenchimului hepatic în diferenţierea hepatocitelor; el exercită o acţiune morfogenetică asupra celulelor endodermice din mugurele hepatic, care proliferează şi se diferenţiază în hepatocite.

Există şi o inducţie reciprocă a epiteliului hepatic asupra mezenchimului; multiplicarea celulelor hepatice determină formarea

traveelor hepatice, numai în cazul cînd se stabileşte o circulaţie sanguină de tip sinusoidal; în plus, structura traveelor hepatice se perfectează şi se menţine numai dacă vasele sinusoidale cresc odată cu ele şi se adaptează acestora.

Date ontogenetice. Mugurele hepatic apare către mijlocul celei de a treia săptămîni, sub forma unui mugure entoblastic, la extremitatea distală a intestinului anterior (ansa duodenală).

Mugurele biliohepatic sau hepatocistic este sediul unei proliferări celulare intense, care va pătrunde în septul transvers (fig.221).

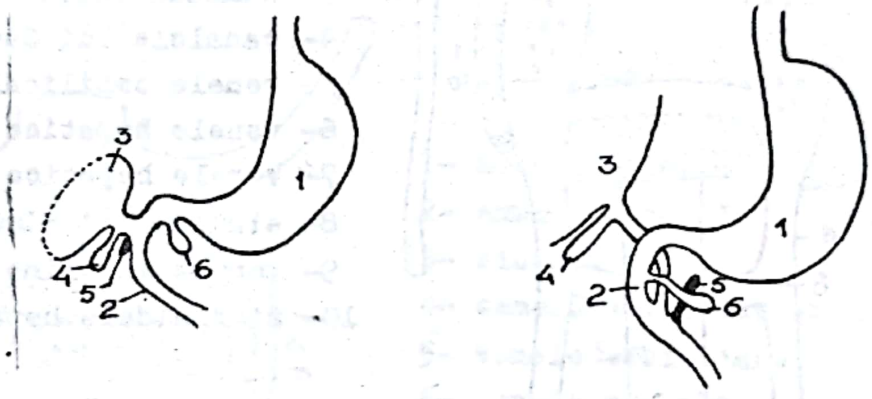

Fig.221

1- dilataţia gastrică
2- ansa duodenală
3- mugurele hepatic
4- mugurele biliar
5- mugurele pancreatic ventral
6- mugurele pancreatic dorsal

In timpul acestei proliferări celulare, canalul care uneşte diverticulul hepatocistic cu ansa duodenală se subţiază, se tunelizează şi formează calea biliară principală.

El trimite un diverticol lateral, din care va lua naştere vezicula biliară şi canalul cistic.

Restul cordoanelor entoblastice continuă să se dezvolte în septul transvers, unde vin în contact cu cele două sisteme sanguine venoase extraembrionare : venele viteline şi venele ombilicale, care se varsă în sinusul venos al tubului cardiac. Se organizează,

încă din acest stadiu, în raport cu masa hepatică proliferată, două categorii de vase :

- venele hepatice aferente şi
- venele hepatice eferente, numite şi canalele venoase hepatocardiace (fig.222).

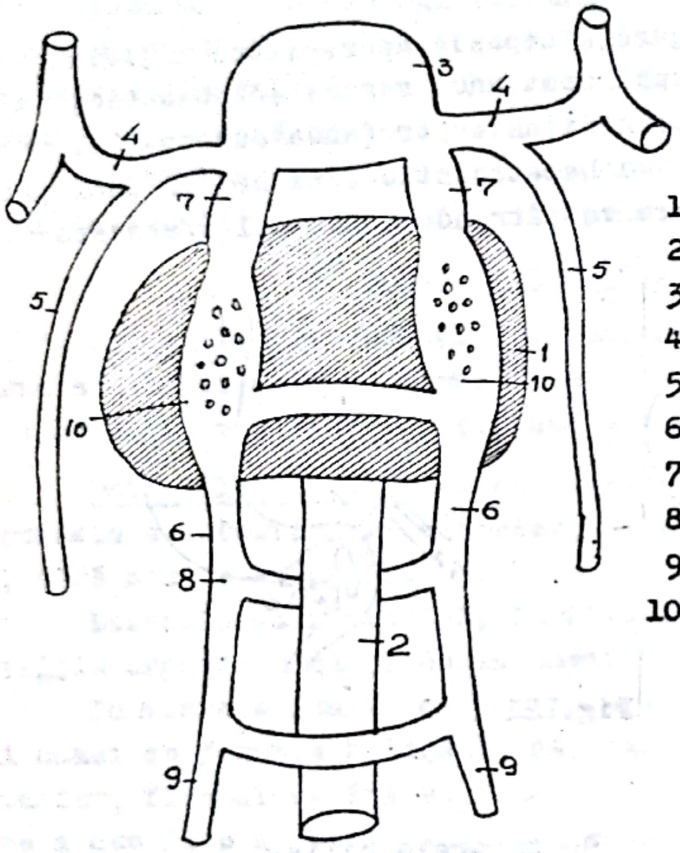

Fig.222

1- mugurele hepatic
2- ansa duodenală
3- sinusul venos
4- canalele lui Cuvier
5- venele ombilicale
6- venele hepatice aferente
7- venele hepatice eferente
8- sinusul lui Hiss
9- venele viteline
10- sinusoidele hepatice

Din materialul mezoblastic al septului transvers se va forma capsula fibroasă a ficatului şi stroma acestui organ, reprezentată de celulele lui Kupffer, căile biliare intrahepatice şi capilarele sinusoide hepatice.

Venele viteline, înainte de a pătrunde în sinusul venos al tubului cardiac, formează un sistem de anastomoze în jurul ansei duodenale, după care traversează masa hepatică, nou-apărută. La acest nivel, traiectul lor este întrerupt de proliferarea cordoanelor hepatice, astfel că se formează o reţea vasculară importantă, care constituie capilarele sinusoide hepatice.

Sistemul de anastomoze venoase, periduodenal se numeşte

sinusul inelar al lui Hiss, alcătuit din trei anastomoze :

a) preintestinală - inferioară (extrahepatică);
b) retrointestinală - mijlocie (extrahepatică);
c) preintestinală - superioară (intrahepatică).

Rezervele de vitelus nutritiv se epuizează rapid din vezicula respectivă, astfel încît şi venele viteline vor suferi procese de involuţie. Are loc : - atrofierea şi dispariţia inelului venos cranial stîng ; - atrofia şi dispariţia inelului caudal drept; - persistenţa anastomozei mijlocii retroduodenale şi - formarea venei porte (fig.223).

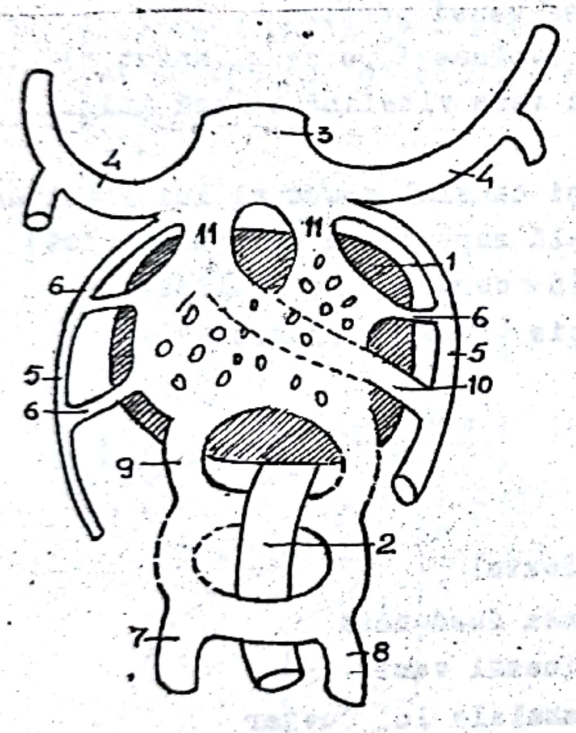

Fig.223

1- mugurele hepatic
2- ansa duodenală
3- sinusul venos
4- canalele lui Cuvier
5- venele ombilicale
6- venele septale
7- vena vitelină dreaptă
8- vena vitelină stîngă
9- vena portă
10- canalul venos Arantius
11- trunchiurile venoase comune hepatice

Vena portă, astfel formată, prezintă două rădăcini şi două ramuri terminale. Rădăcina dreaptă este dată de fosta venă vitelină dreaptă, rădăcina stîngă este reprezentată de fosta venă vitelină stîngă, ramul terminal drept este constituit din fosta venă aferentă hepatică dreaptă, iar ramul terminal stîng este reprezentat de persistenţa anastomozei preintestinale - superioare (intrahepatice).

Venele ombilicale. Stabilirea circulaţiei placentare, pe de o parte, cît şi involuţia cornului stîng al sinusului venos cardiac, pe de altă parte, face ca venele ombilicale să-şi modifice şi ele evoluţia :

- Porţiunea terminală a venelor ombilicale se contopeşte cu segmentul corespunzător al venelor hepatice eferente realizîndu-se trunchiurile venoase hepatice comune.

- Mărirea considerabilă a masei hepatice aduce după sine formarea venelor septale drepte şi stîngi, cu rol de aport sanguin, din venele ombilicale spre ficat.

- Vena ombilicală dreaptă involuează aproape în totalitate, mai ales după constituirea venei porte.

- Vena septală stîngă evoluează pe seama anastomozei dintre vena ombilicală stîngă şi vena vitelină stîngă (fig. 223).

- Concomitent, apare şi canalul venos al lui Arantius, realizat din anastomoza preintestinală superioară (intrahepatică) cu vena eferentă hepatică dreaptă . In acest fel se realizează la nivelul ficatului o dublă circulaţie sanguină (fig.224) :

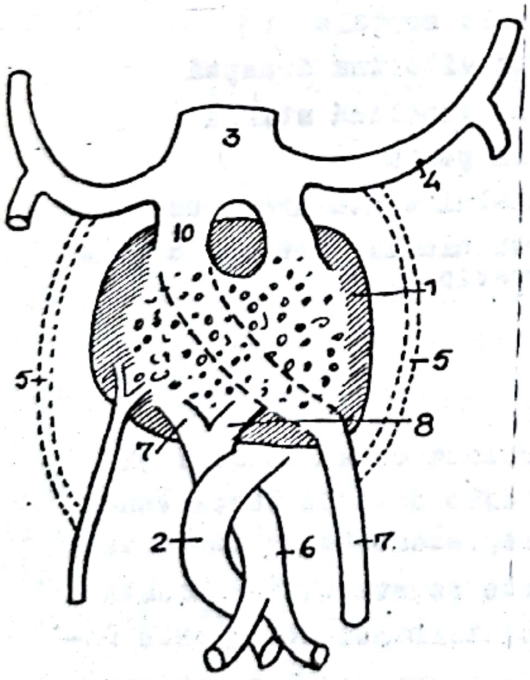

Fig.224

1- ficatul
2- ansa duodenală
3- sinusul venos
4- canalele lui Cuvier
5- venele ombilicale
6- vena portă
7- ram terminal drept
8- ram terminal stîng
9- vena ombilicală stîngă şi canalul venos al lui Arantius
10- canalul hepatocardiac drept

- Directă, prin vena septală stîngă, care distribuie sîngele la ficat şi

- scurtcircuitată, prin derivarea sîngelui direct din vena ombilicală stîngă, canalul venos al lui Arantius, la vena eferentă dreaptă.

- In acelaşi timp, îşi face apariţia şi trunchiul venos eferent comun drept şi stîng. Partea superioară a venei ombilicale stîngi, cuprinsă între vena septală stîngă şi vena eferentă stîngă se atrofiază.

In urma acestor transformări se stabilesc cei doi pedicoli vasculari hepatici : - unul aferent, reprezentat de artera hepatică şi vena portă şi - altul eferent, constituit din venele suprahepatice dreaptă şi stîngă, care se varsă în vena cavă inferioară (fig.225).

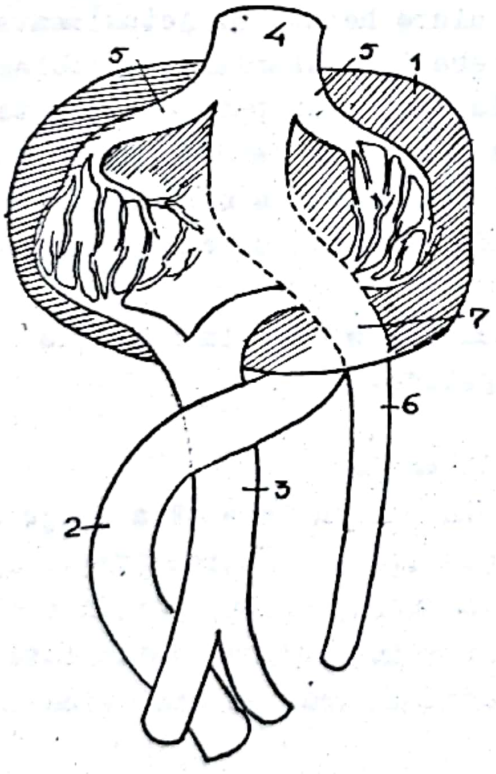

Fig.225

1- ficatul
2- duodenul
3- vena portă
4- vena cavă inferioară
5- venele hepatice
6- vena ombilicală stîngă
7- canalul venos al lui Arantius

Ca urmare a remanierelor importante, petrecute în reţeaua vasculară, celulele hepatice se organizează în traveele

hepatice, care se orientează radiar în jurul ramificaţiilor venelor eferente sau suprahepatice; în acest stadiu ficatul este o glandă cu funcţie pur endocrină.

In timp ce se efectuează această nouă orientare, venele aferente (ramuri ale venei porte) şi canalele biliare circumscriu teritoriile glandulare, tributare fiecărui ram de origine al venelor eferente (suprahepatice), delimitînd lobulii hepatici definitivi.

In acest moment, nu există nici o continuitate între parenchimul hepatic, pe de o parte şi ultimile ramificaţii ale canalelor biliare, pe de altă parte. Numai cînd funcţia biliară se stabileşte, atunci apar tubii excretori în spaţiile conjunctive portale, care se unesc - pe de o parte - cu canalele biliare, iar - pe de altă parte cu travee glandulare hepatice. Clasic, se admite că, aceste canale biliare perilobulare, de colectarea bilei, ar lua naştere din conductele biliare primitive care, ramificîndu-se, se unesc cu traveele glandulare hepatice. Actualmente, se consideră ca aceste canale iau naştere din materialul mezoblastic al septului transvers; la periferia spaţiilor portale, aceste canale se transformă în piesele de pasaj ale lui Herring şi în tubii perilobulari de colectare a bilei. Aceştia din urmă sînt cei care stabilesc comunicarea dintre glanda hepatică şi căile excretoare.

Lipsa de joncţiune a acestor elemente duce la apariţia obstrucţiilor biliare intra şi extrahepatice.

B. Anatomia descriptivă

Situaţia. Ficatul este situat în partea dreaptă a etajului supramezocolic, în loja hepatică, în spaţiile subfrenice (fig.226).

Loja hepatică corespunde hipocondrului drept, părţii superioare a epigastrului şi hipocondrului stîng, fiind delimitată :

- superior, de bolta diafragmatică, cu care vine în contact, prin faţa sa convexă;
- inferior, de colonul transvers şi mezocolonul său;
- posterior, de peretele abdominal posterior şi de organele aflate la acest nivel : esofagul abdominal, stomacul şi duodenul supramezocolic ;

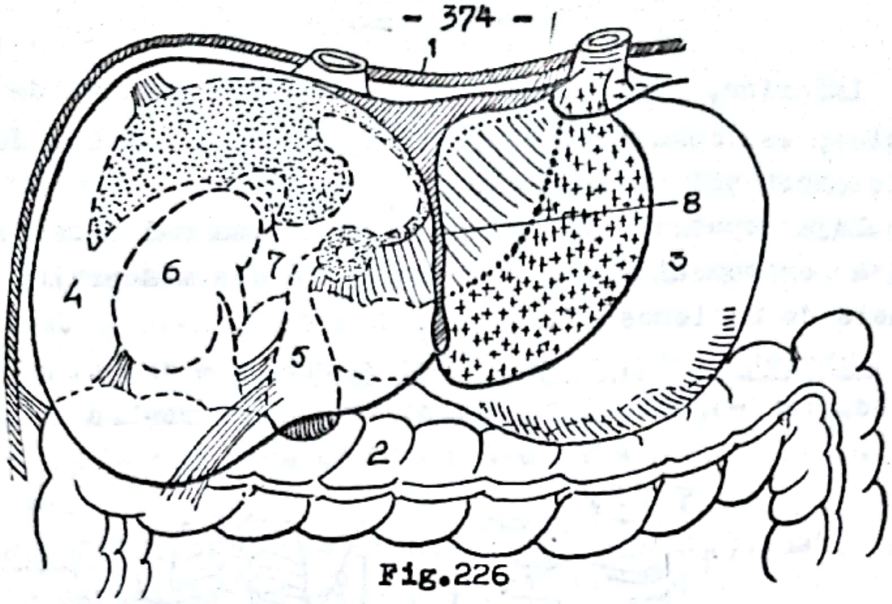

Fig.226

1- diafragmul
2- colonul transvers
3- stomacul
4- ficatul
5- vezicula biliară
6- rinichiul stg.
7- suprarenala stg.
8- lig.falciform

- la stînga, de loja gastrică, iar
- la dreapta, de peretele toracoabdominal lateral drept, dublat de diafragm (fig.227).

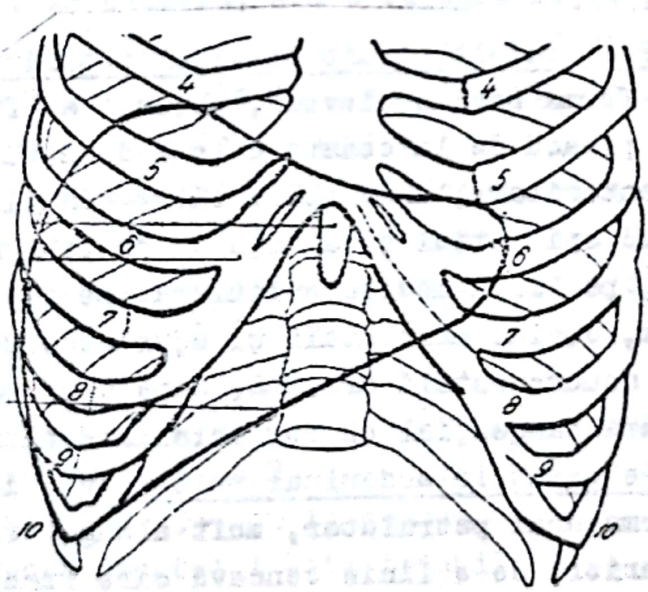

Fig. 227

Loja hepatică în raport cu peretele anterolateral toracoabdominal

Inferior, loja hepatică este parţial închisă de organele menţionale ; ea comunică cu spaţiile vecine ale celor două etaje ale cavităţii peritoneale.

Loja hepatică este acoperită, în cea mai mare parte, de seroasa peritoneală, fie parietală sau cea viscerală, exceptînd zonele de coalescenţă.

Scheletotopic, ficatul corespunde : - anterior, ultimelor coaste, iar - posterior, ultimilor trei vertebre toracale, (fig.228).

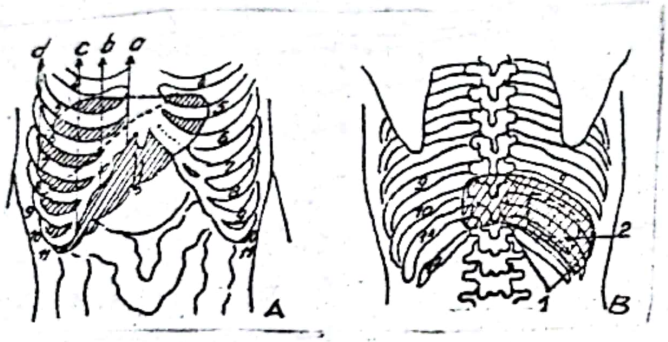

Fig.228

A- proiecţia scheletică a ficatului pe peretele toracoabdominal anterior

B- proiecţia scheletică a ficatului pe peretele toracoabdominal posterior

Pe peretele toracoabdominal anterior, ficatul se proiectează sub forma unui semiovoid, obţinut astfel : se trasează o linie care pleacă de la coasta a 10-a dreaptă, la nivelul liniei axilare anterioare, urcă oblic către cartilajul 7 stîng, traversează oblic epigastrul şi ajunge în dreptul spaţiului 5 intercostal stîng, pe linia medioclaviculară. De aici, linia îşi schimbă direcţia, devine orizontală şi uşor ascendentă pînă la a 4-a articulaţie condrocostală dreaptă, după care se înclină spre dreapta şi coboară tangenţial cu peretele lateral toracic.

Pe peretele abdominal posterior, ficatul se proiectează sub forma unui patrulater, mult alungit transversal, delimitat : - superior, de o linie concavă care trece prin spaţiul 9 intercostal drept, întretaie coloana vertebrală şi ajunge de partea stîngă, la 4-5 cm de linia mediană; - inferior o linie con-

cavă dusă prin spaţiul 11 intercostal drept şi care se opreşte la 4-5 cm de linia mediană de partea stîngă; - la stînga, verticala care uneşte extremitatea stîngă a celor două linii concave, încrucişînd coastele 9, 10 şi 11; - la dreapta, tangenta la peretele toracoabdominal lateral drept.

Pe peretele toracoabdominal lateral drept, sub forma unui ovoid, cuprins între coasta a 7-a şi a 11-a dreaptă, pe linia axilară mijlocie şi între coasta a 4-a şi a 10-a, pe linia mamelonară dreaptă.

Formă. Ficatul are forma unui ovoid secţionat, căruia îi lipseşte partea sa inferioară şi stîngă.

Forma ficatului este variabilă după diferite situaţii:

- După extragerea organului proaspăt din loja sa şi aşezarea lui pe o tavă, ficatul se prezintă sub formă semiovoidă, cu marea extremitate, orientată la dreapta.

- Ficatul, examinat în loja sa, se mulează pe organele vecine, care lasă amprente, mai ales pe ficatul indurat după formolizare. In acest caz, se pot observa şi amprentele coastelor şi ale inserţiilor costale diafragmatice.

Culoarea ficatului este şi ea variabilă; pe organul viu, este roşie-brună, la cadavru, are o culoare roşie-palidă-verzuie.

Volumul ficatului este variabil după vîrstă, sex, în funcţie de variaţiile circulaţiei hepatice şi, implicit de lungimea segmentelor de absorbţie digestive.

Greutatea ficatului este de 1500 g, scos din organism. La omul viu, ajunge pînă la 2400 g, deoarece are 900 g de sînge.

La nou-născut, greutatea ficatului este de 150 g; la vîrstele înaintate, ficatul îşi reduce greutatea, ajungînd pînă la 1000 g.

Dimensiunile ficatului : - diametrul frontal este de 30 cm; - diametrul sagital de 20 cm; diametrul vertical este de 8-10 cm la dreapta şi de 3-4 cm la stînga.

Consistenţa ficatului este friabilă - la cadavru; la omul viu, ficatul este moale, uşor depresibil, fapt care permite organelor vecine să-l modeleze.

Poziţia ficatului este şi ea variabilă după tipul constituţional, cît şi în funcţie de o serie de alţi factori : ţinuta corpului (extensie, flexie, înclinare laterală) . Din această cauză ficatul se poate găsi în următoarele poziţii : orto- sau clinostatism dorsal ventral şi lateral (fig.229).

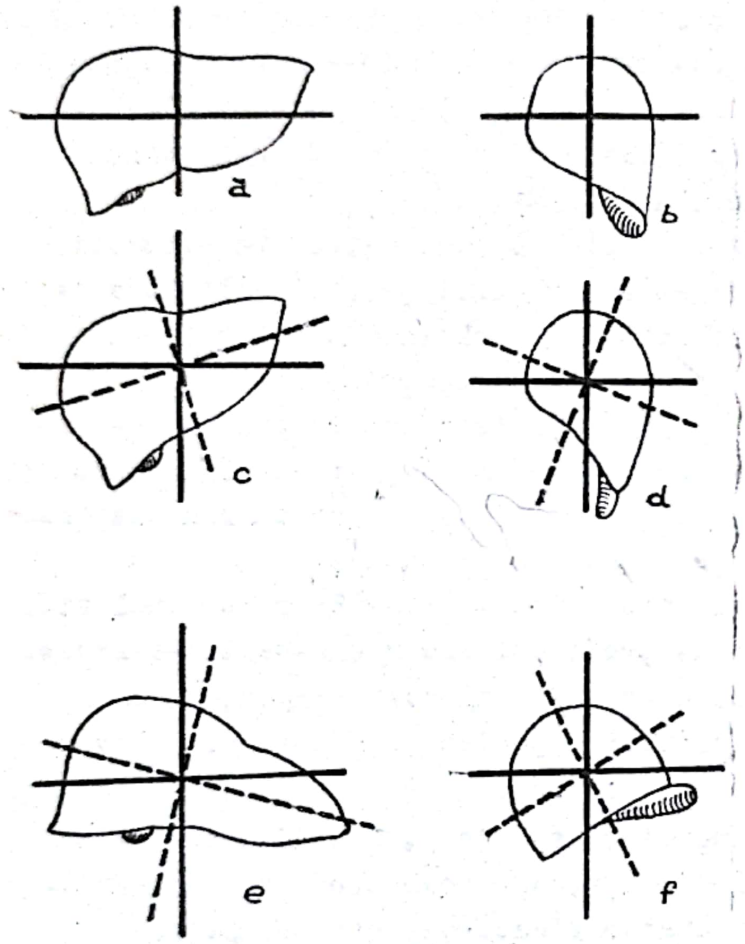

Fig. 229

a) poziţie normală- vedere frontală
b) poziţie normală- vedere laterală
c) dextropoziţie
d) anteversie
e) sinistropoziţie
f) retroversie

Mişcările respiratorii determină poziţii diferite ale ficatului : în inspir, ficatul are o poziţie joasă, iar în expir are o poziţie înaltă. In timpul mişcărilor respiratorii, ficatul trece de la poziţia oblică retroversată - în timpul inspirului, la poziţia transversală, tipică în timpul expirului.

Mijloacele de fixare. Menţinerea ficatului în loja sa este asigurată de : aderenţa strînsă cu vena cavă inferioară, de

plicile peritoneale şi prin presiunea abdominală.

Starea de plenitudine a viscerelor abdominale cavitare, pe care ficatul se sprijină ca pe o saltea elastică, condiţionează menţinerea ficatului în loja sa,dar şitonicitatea peretelui muscular abdominal şi a diafragmului constituie factori de menţinere ai ficatului .

Vena cavă inferioară reprezintă un important mijloc de fixare a ficatului , deoarece ea este alipită intim de coloana vertebrală; în plus, venele suprahepatice se varsă în vena cavă inferioară şi fixează ficatul de această venă (fig.230).

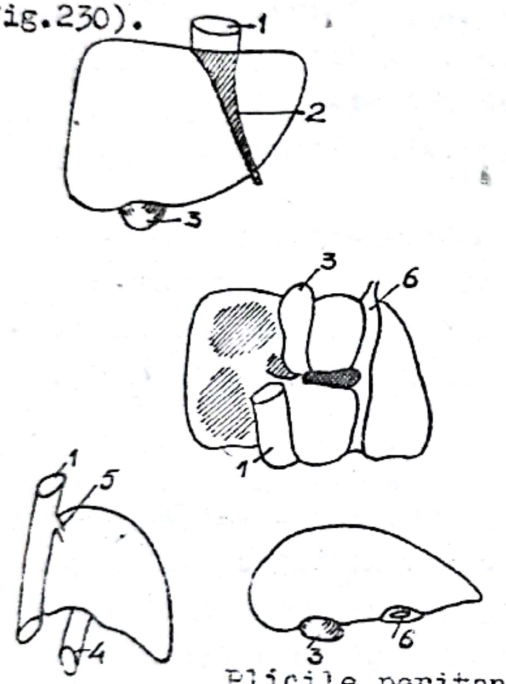

Fig.230

1- vena cavă inferioară
2- lig.falciform
3- vezicula biliară
4- vena portă
5- venele hepatice
6- ligamentul rotund

Plicile peritoneale contribuie în mod egal la fixarea ficatului, avînd o dispoziţie deosebită.

1. Ligamentul coronar al ficatului reprezintă un adevărat sistem de susţinere, care funcţionează ca o balama orizontală, în timpul mişcărilor respiratorii (fig.231).

Ligamentul coronar al ficatului este alungit transversal, larg în partea sa mijlocie (4,5 cm), se subţiază spre extremităţile sale, unde se continuă cu ligamentele triunghiulare drept şi stîng. El este delimitat de răsfrîngerea foiţelor peritoneale care acoperă faţa diafragmatică şi viscerală a ficatului. Intre cele două foiţe se găsesc tractusuri conjunctive, scurte, care se

întind de la partea posterioară a feţei diafragmatice hepatice la faţa inferioară a diafragmului. Totalitatea acestor tractusuri conjunctive constituie ligamentul hepatofrenic.

Fig.231

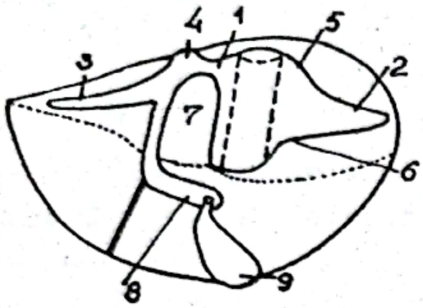

1- ligamentul coronar hepatic
2- ligamentul triunghiular dr.
3- ligamentul triunghiular stîng
4- ligamentul falciform
5- foiţa peritoneală superioară
6- foiţa peritoneală inferioară
7- lobul caudat
8- omentul mic
9- vezicula biliară

Foiţa peritoneală superioară a ligamentului coronar hepatic se răsfrînge la nivelul marginii posterosuperioare a ficatului, pe care o urmează. In partea sa mijlocie, ea se continuă cu cele două foiţe ale ligamentului falciform (fig.232).

Fig.232

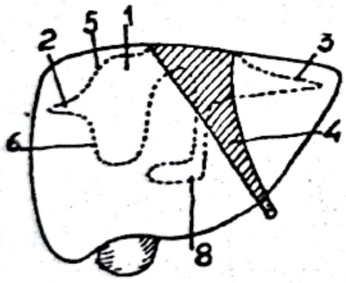

1- ligamentul coronar hepatic
2- ligamentul triunghiular dr.
3- ligamentul triunghiular stg.
4- ligamentul falciform
5- foiţa peritoneală superioară
6- foiţa peritoneală inferioară
7- lobul caudat
8- omentul mic
9- vezicula biliară

Foiţa peritoneală inferioară a ligamentului coronar hepatic este împărţită în două segmente de fisura ligamentului venos a lui Arantius (fig.231 şi 232): - segmentul drept urmează marginea posteroinferioară a ficatului, trece apoi anterior de vena cavă inferioară, înconjură lobul caudat al lui Spiegel şi se uneşte cu foiţa dreaptă a omentului mic; - segmentul stîng continuă foiţa stîngă a omentului mic şi se îndreaptă spre extremitatea stîngă.

2. Ligamentele triunghiulare sînt în număr de două, drept şi stîng. Ele reprezintă extremităţile dreaptă şi stîngă ale ligamentului coronar. Cele două foiţe peritoneale, superioară şi inferioară, ale ligamentului coronar se apropie şi se fuzionează pentru a deveni ligamentele triunghiulare (fig.231, 232).

Ligamentul triunghiular stîng este mai bine evidenţiat ; în rădăcina sa, se află vena diafragmatică inferioară stîngă. Ligamentul triunghiular drept nu apare întotdeauna şi este mai puţin important.

3. Ligamentul falciform (ligamentul suspensor sau marea coasă peritoneală) face legătura dintre faţa diafragmatică a ficatului cu faţa inferioară a diafragmului şi cu peretele abdominal anterior (fig.233).

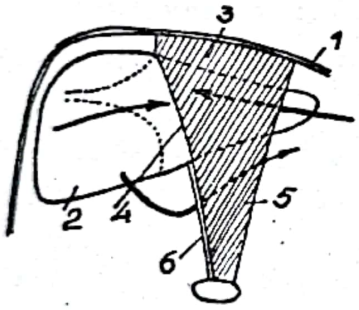

Fig.233

1- diafragmul
2- ficatul
3- marginea sup.a lig.falciform
4- marginea hepatică
5- marginea anterioară
6- lig.rotund al ficatului

Ligamentul falciform are formă de coasă şi prezintă :

- o margine diafragmatică (anterosuperioară) care merge de la ombilic, pe peretele abdominal anterior, trece pe faţa inferioară a diafragmului şi ajunge la foiţa peritoneală superioară a ligamentului coronar hepatic ;

- o margine hepatică (posteroinferioară) care se întinde de la incizura ligamentului rotund peste faţa diafragmatică hepatică, pînă la foiţa superioară a ligamentului coronar cu care confluează ;

- o margine liberă sau baza care începe la ombilic şi ajunge la incizura ligamentului rotund. In viaţa intra-

uterină, această margine conţine vena ombilicală; după naştere vena ombilicală se atrofiază şi se transformă în ligamentul rotund.

Prin dezvoltarea accentuată a lobului drept hepatic şi prin bascularea ligamentului falciform, faţa sa dreaptă devine superioară sau diafragmatică, în timp ce faţa sa stîngă devine inferioară sau hepatică.

Intre cele două foiţe peritoneale ale ligamentului falciform se află o lamă fină de ţesut conjunctiv, arteriole, venele porte accesorii şi limfatice.

4. Ligamentele accesorii hepatice reprezintă alte mijloace de fixare ale ficatului (fig.221):

- Lig.hepatocistic oduodenal ;
- Lig.hepatocistic ocolic;
- Lig.hepatorenal anterior şi posterior.

Conformaţia externă şi rapoarte. Ficatul este un organ parenchimatos, care se mulează pe organele vecine; din această cauză prezintă două feţe, trei margini şi două extremităţi.

Facies diaphragmatica (faţa diafragmatică sau superioară) are o orientare în sus şi puţin înainte. Este convexă, netedă, se întinde - în sens sagital - de la marginea inferioară pînă la marginea posteroinferioară, iar în sens frontal, de la extremitatea dreaptă pînă la cea stîngă.

Prin faţa sa superioară, ficatul se comportă ca un organ toracic; raportul ficatului cu diafragmul este intim, faţa sa superioară se modelează după forma şi tonusul diafragmului.

Ligamentul falciform împarte faţa diafragmatică în două zone inegale : lobus dexter (lobul drept) şi lobus sinister (lobul stîng) (fig.234).

Din punct de vedere al raporturilor, faţa diafragmatică prezintă 4 versante sau părţi, care au raporturi diferite :

- Pars superior (partea superioară) corespunde lobului stîng al ficatului ; este puţin întinsă în suprafaţă, plană sau uşor concavă. Prezintă, la acest nivel - impressio cardiaca (impresiunea cardiacă), determinată de raportul său cu faţa diafragmatică a cordului şi a pericardului: numai extremi-

tatea stîngă a părţii superioare vine în raport cu baza plămînului stîng (fig.226).

Fig.234

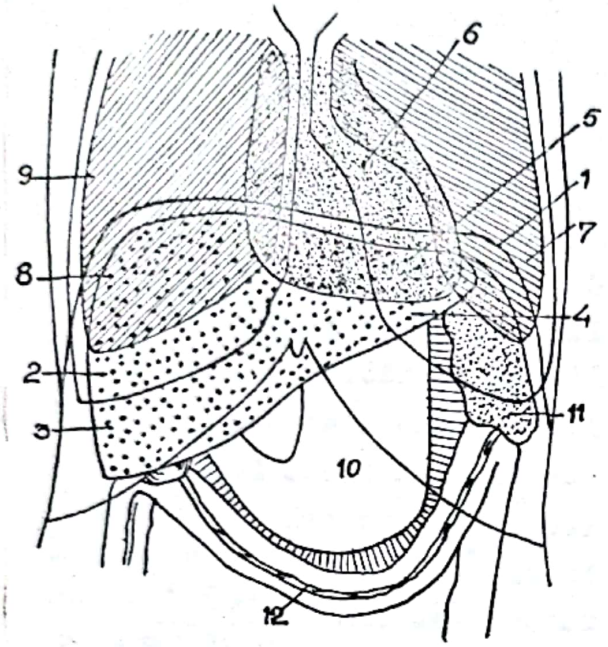

1- M.diafragm
2- faţa diafragmatică a ficatului
3- lobul drept
4- lobul stîng
5- partea superioară a feţii diafragmatice
6- cordul şi pericardul
7- plămînul stg.
8- partea dr.a feţii diafragmatice
9- plămînul dr.
10- stomacul
11- splina
12- colonul transvers

- Pars dextra(partea dreaptă) corespunde lobului drept ; este convexă, în toate sensurile şi vine în raport - prin intermediul diafragmului - cu baza plămînului drept şi cu fundul de sac costodiafragmatic de aceeaşi parte.

- Pars posterior (partea sau versantul posterior al feţei duafragmatice) este aplicată pe faţa inferioară a diafragmului. Ea apare redusă ca suprafaţă pe un ficat golit de sînge (pe masa de autopsie), în schimb însă,la omul viu, sau pe ficatul indurat după formolizare, partea posterioară apare patrulateră, alungită transversal, concavă, delimitată de răsfrîngerile foiţelor peritoneale. Din această cauză, partea posterioară a feţei diafragmatice este lipsită de peritoneu, motiv pentru care se mai numeşte şi area nuda

Concavitatea părţii posterioare se datoreşte proeminenţei corpurilor vertebrale, peste care se aplică: vena cavă inferioară, aorta şi esofagul abdominal.

Partea posterioară a feţei diafragmatice prezintă două şanţuri :

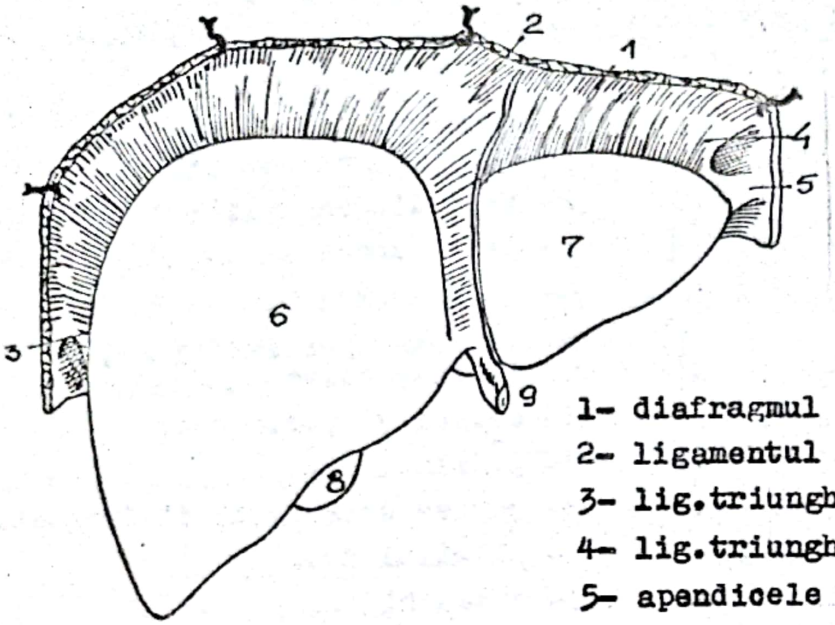

Fig.235

1- diafragmul
2- ligamentul falciform
3- lig.triunghiular dr.
4- lig.triunghiular stg.
5- apendicele fibros hepatic
6- lobul hepatic dr.
7- lobul hepatic stg.
8- fundul veziculei biliare
9- lig.rotund hepatic

- Sulcus venae cavae (şanţul venei cave inferioare) reprezintă loja acesteia; este larg vertical, şi are raport cu faţa inferioară a venei cave inferioare, putînd acoperi, mai mult sau mai puţin, marginile laterale ale vasului . Rareori, acest şanţ o poate înconjura, realizîndu-se un adevărat tunel de parenchim hepatic.

In partea superioară a şanţului venei cave se află trunchiurile venoase suprahepatice, care se îndreaptă oblic spre vena cavă inferioară.

- Fissura lig.venosi (fisura sau şanţul ligamentului venos a lui Arantius) este mai îngust, vertical, prelungeşte şanţul corespunzător de pe faţa viscerală a ficatului şi adăposteşte resturile fibrozate ale canalului venos aranţian.

La dreapta şanţului venei cave inferioare se află faţa posterioară a lobului drept hepatic ; la acest nivel, se găseşte inserţia foarte largă a ligamentului coronar. In partea inferioară, se află amprenta renală şi suprarenală.(fig.236).

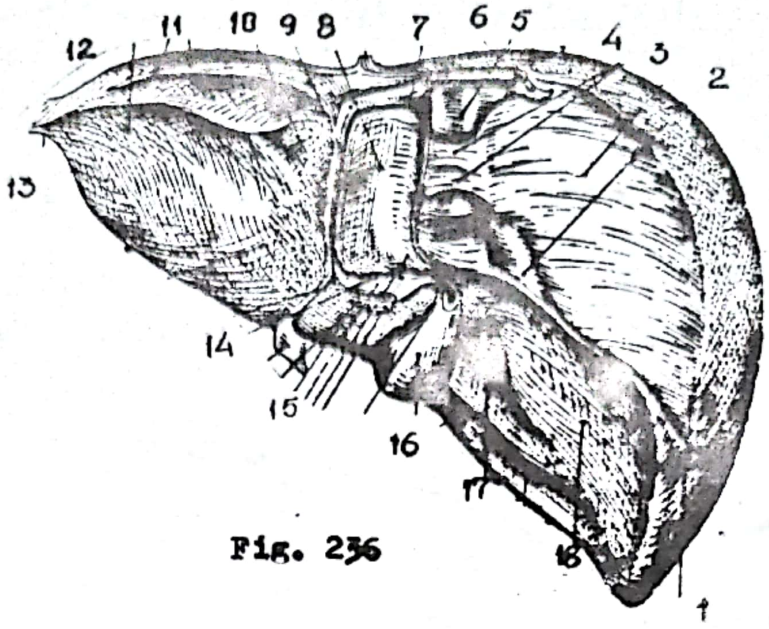

Fig. 236

1- lig.triunghiular dr.
2- mg.inf.a lig.coronar
3- area nuda
4- lig.venei cave inf.
5- vena cavă inf.
6- vena hepatică dr.
7- vena hepatică stg.
8- lobul caudat
9- fisura lig.venos
10- impresiunea esofagiană
11- lig.triunghiular stg.
12- faţa viscerală hepatică
13- extremitatea hepatică stg.
14- fisura lig.retund
15- porta hepatis
16- veziculа biliară
17- impresiunea suprarenală
18- impresiunea renală

Intre şanţul venei cave inferioare, la dreapta, şanţul ligamentului venos - la stînga şi în sus se află lobul caudat.

La stînga şanţului ligamentului venos al lui Arantius se găseşte faţa posterioară a lobului stîng hepatic, care se subţiază treptat şi prezintă inserţia ligamentului triunghiular stîng (fig. 237).In apropierea acestui şanţ se găseşte impressio esophageea (impresiunea esofagiană) care corespunde segmentului abdominal al organului respectiv.

- Pars anterior (partea anterioară sau versantul anterior) vine în raport cu peretele abdominal anterior, în dreptul epigastrului, în spaţiul triunghiular infracostal ; la acest nivel,se delimitează triunghiul hepatic, în aria căruia, ficatul este accesibil palpării.

Facies visceralis (faţa viscerală sau inferioară a ficatului) este cuprinsă între marginea inferioară şi cea posteroinferioară a organului (fig.238).

Prin faţa sa viscerală, ficatul se comportă ca un organ abdominal, în ceea ce priveşte raporturile, dar mai ales prin legăturile sale, realizate de căile biliare.

Faţa viscerală hepatică priveşte în jos, înapoi şi la stînga; este concavă şi prezintă numeroase accidente sub formă de şanţuri, impresiuni, procese şi creste.

Fig.237
1- lobul drept
2- lig.falciform
3- lobul stîng
4- fisura lig.venos
5- lobul caudat
6- porta hepatis
7- vena cavă inf.
8- aria nuda
9- lig.triunghiular drept
10-foiţa superioară lig.coronar
11-foiţa inferioară lig.coronar
12-lig.triunghiular stîng
13-apendicele fibros al ficatului

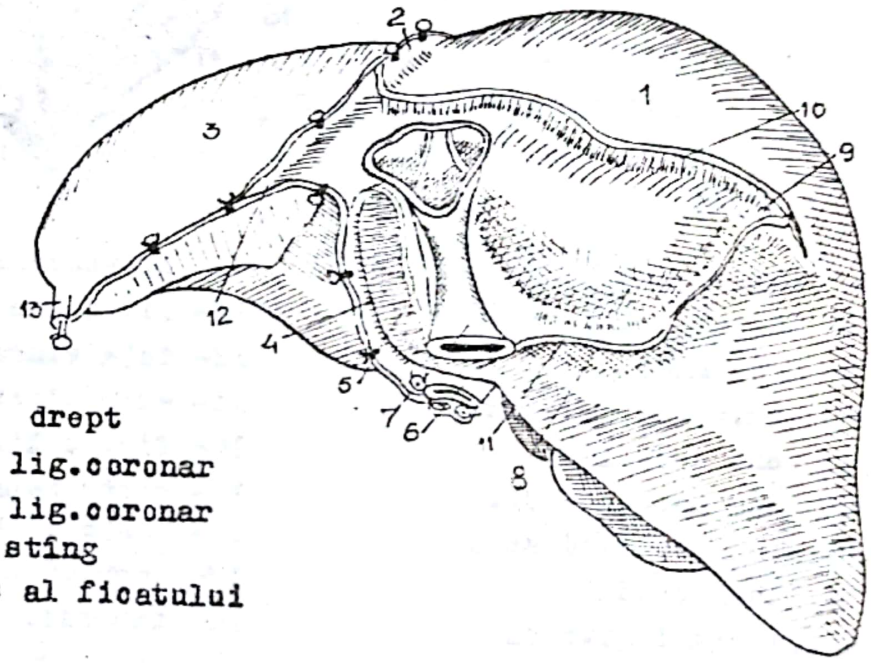

Şanţurile feţei viscerale sînt în număr de trei, dispuse sub forma literei H : două sagitale şi al treilea transversal.

1. Fossa vesicae felleae (fosa veziculei biliare sau şanţul longitudinal drept) este largă, mai mult sau mai puţin adîncă, în funcţie de persoană şi de vîrstă : mai profundă la copil şi mai puţin accentuată la bătrîni. Uneori, vezicula biliară poate fi complet înglobată în parenchimul hepatic. In partea posterioară, fosa veziculei biliare este separată de şanţul venei cave inferioare prin processus caudatus (procesul caudat).

2. Fissura lig. teretis (fisura ligamentului rotund

sau şanţul longitudinal stîng) este îngustă şi profundă; adăposteşte vestigiul fibros al venei ombilicale, denumit lig.teres hepatis (ligamentul rotund al ficatului). Uneori şi acest şanţ este transformat în canal, prin acoperirea sa de către parenchimul hepatic; fisura ligamentului rotund se continuă, în partea posterioară, cu fisura ligamentului venos al lui Arantius.

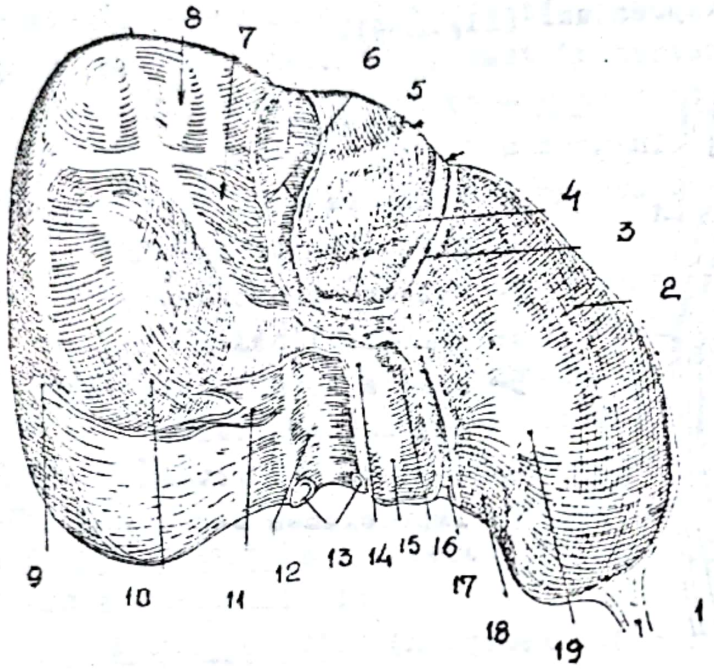

Fig.238

1- apendicele fibros
2- impresiunea gastrică
3- fisura lig.rotund
4- lobul pătrat
5- porta hepatis
6- fosa veziculei biliare
7- impresiunea duodenală
8- impresiunea colică
9- lig.triunghiular dr.
10-impresiunea renală
11- impresiunea suprarenală
12- şanţul venei cave inf.
13- orificiile venelor hepatice
14- procesul caudat
15- lobul caudat
16- procesul papilar
17- fisura lig.venos
18- impresiunea esofagiană
19- tuberculul omental hepatic

3. Porta hepatis (poarta hepatică, şanţul hilar sau transvers al ficatului) uneşte cele două şanţuri longitudinale ; măsoară 6-7 cm în lungime, 1-2 cm în lărgime, conţine elementele pedicolului aferent (inferior) al ficatului : vena portă, artera hepatică proprie, vasele limfatice, nervii şi căile biliare.

Sanţul transvers al ficatului este delimitat - anterior

şi posterior - de către o margine uşor proeminentă.

Şanţurile descrise delimitează , pe faţa viscerală a ficatului, 4 lobi :

- Lobus hepatis dexter (lobul drept al ficatului) se află la dreapta fosei veziculei biliare. Suprafaţa sa este aproape plană, modelată de viscerele cu care vine în contact, realizîndu-se următoarele amprente sau impresiuni (fig.239):

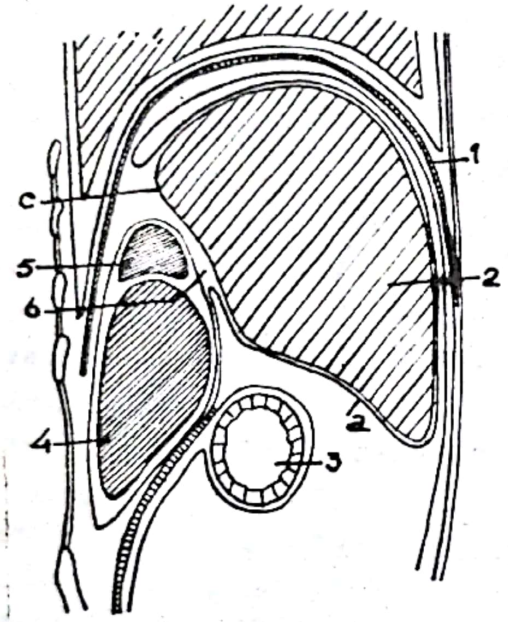

Fig.239

1- diafragmul
2- lobul drept hepatic
3- colonul transvers
4- rinichiul stîng
5- glanda suprarenală stg.
a- impresiunea colică
b- impresiunea renală
c- impresiunea suprarenală

- Impressio colica (impresiunea colică) este determinată de unghiul hepatic al colonului şi de porţiunea iniţială (stîngă) a colonului transvers ; este situată anterior.

- Impressio renalis (impresiunea renală) este determinată de partea superioară a feţei anteroexterne a rinichiului drept ; se află îndărătul impresiunii colice.

- Impressio suprarenalis (impresiunea suprarenală) este produsă de glanda cu acelaşi nume ; se găseşte în partea cea mai posterioară.

- Impressio duodenalis (impresiunea duodenală) este situată în vecinătatea fosei veziculei biliare.

- Lobus quadratus (lobul pătrat se găseşte situat între

fosa veziculei biliare - la dreapta , fisura ligamentului rotund - la stînga şi hilul ficatului - posterior. Lobul pătrat prezintă şi el impresiunea duodenală, cît şi o proeminenţă patrulateră, alungită în sens sagital, denumită eminenţa portă anterioară.

- Lobus caudatus (lobul caudat al lui Spiegel, sau eminenţa portă posterioară) se află îndărătul hilului hepatic. Acest lob prezintă în partea sa anterioară, două ridicături : - processus papilaris (procesul papilar) plasat în partea stîngă a marginii posterioare a şanţului transvers şi - processus caudatus (procesul caudat) situat în partea dreaptă a marginii posterioare a şanţului transvers. Procesul caudat se prelungeşte către dreapta, spre lobul drept al ficatului şi constituie o punte de parenchim hepatic interpusă între fosa vezicei biliare şi şanţul venei cave inferioare.

- Lobus hepatis sinister (lobul hepatic stîng) este situat la stînga fisurei ligamentului rotund şi a ligamentului venos al lui Arantius. Pe faţa inferioară a acestui lob, se găseşte impressio gastrica , concavă, triunghiulară determinată de faţa anterioară a stomacului; tot la acest nivel, se află şi o proeminenţă, denumită tuber omentale (tuberculul omental) care proemină pe faţa anterioară a omentului mic.

Margo inferior (marginea inferioară sau anteroinferioară) este situată între faţa diafragmatică şi cea viscerală (fig.240).

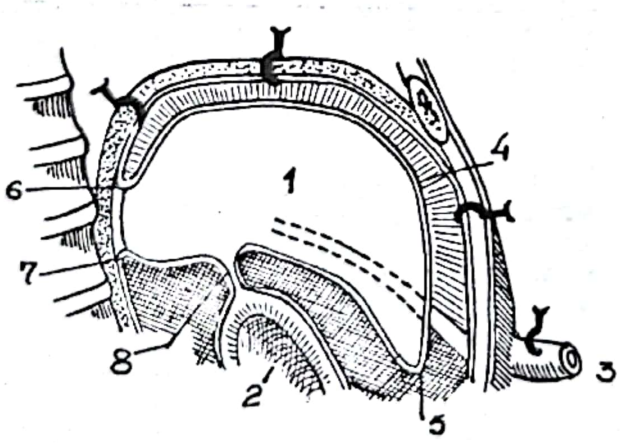

Fig.240

1- ficatul
2- stomacul
3- lig.rotund hepatic
4- lig.falciform
5- marginea inferioară
6- marginea posteresuperioară
7- marginea postereinferioară
8- omentul mic

Are o direcţie oblică de jos în sus, de la dreapta la stînga şi este bine evidenţiabilă.

In partea sa laterală (dreaptă) se găseşte incizura veziculei biliare, corespunzătoare fundului acestui organ, iar în partea sa medială (stîngă) se află incisura lig.teretis (incizura ligamentului rotund), care poate fi transformată, uneori, într-un şanţ foarte adînc, sau într-un tunel.

Marginea postero-inferioară delimitează partea posterioară a feţei diafragmatice de faţa sa viscerală. Are o direcţie ascendentă de la dreapta la stînga, este netedă pe lobul drept şi ascuţită pe lobul stîng. In dreptul fisurii ligamentului venos se poate vizualiza ligamentul lui Arantius.

Marginea postero-superioară se află la limita dintre partea superioară şi dreaptă a feţei diafragmatice cu partea sa posterioară (fig.241).

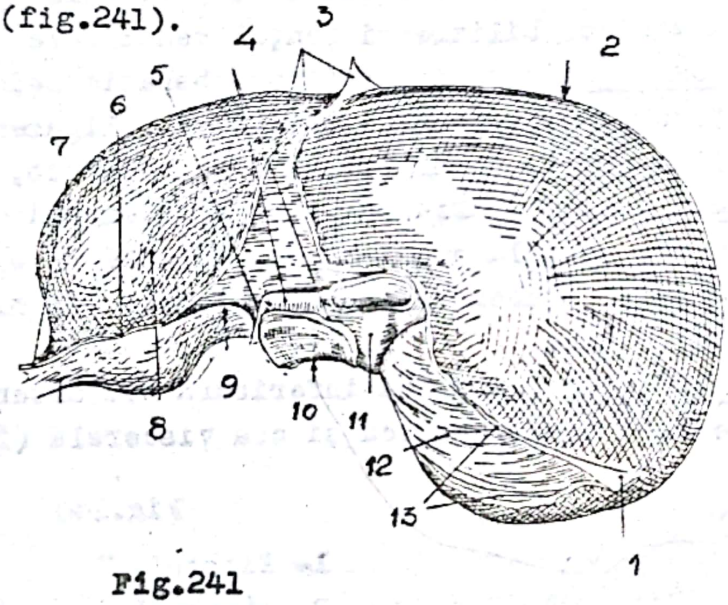

Fig.241

1- lig.triunghiular dr.
2- lobul dr.hepatic
3- lig.falciform
4- lig.venos Arantius
5- fisura lig.venos
6- mg.postero-sup.
7- apendicele fibros
8- lobul stg.hepatic
9- amprenta esofagiană
10- lobul caudat
11- vena cavă inferioară
12- area nuda
13- foiţele sup.şi inferioară ale ligamentului coronar

Marginea postero-inferioară este uşor de pus în evidenţă, datorită faptului că ea corespunde locului de inserţie şi reflexie al foiţei superioare a ligamentului coronar.

Extremitatea dreaptă a ficatului reprezintă limita dintre

faţa diafragmatică şi viscerală ; această extremitate este voluminoasă, rotunjită, prelungită uneori cu o langheta de parenchim hepatic care se îndreaptă spre unghiul drept al colonului.

- Extremitatea stîngă a ficatului are dimensiuni reduse ; face separaţia dintre faţa diafragmatică şi viscerală a lobului stîng. Este foarte îngustă şi se insinuiază între diafragm şi fundusul stomacului.

C. Anatomia morfofuncţională

Ficatul este o glandă amficriină, anexată intestinului anterior, dezvoltată în cavitatea peritoneală. Considerente pentru care, în structura ficatului intră trei componente principale : seroasa, capsula fibroasă şi ţesutul hepatic.

I. Tunica serosa (tunica seroasă) este reprezentată de foiţa peritoneală viscerală, care acoperă cea mai mare parte din suprafaţa ficatului, cu excepţia părţii posterioare a feţii diafragmatice. (area nuda).

Tunica seroasă hepatică provine din mezogastrul ventral şi este căptuşită pe faţa sa profundă de un strat subţire de ţesut conjunctiv, denumit tella subserosa.

Peritoneul hepatic se continuă, fără linie de demarcaţie, cu foiţele seroase care constituiesc ligamentele ficatului ; - superior, cu ligamentul falciform, - inferior, cu ligamentul gastrohepatic, - posterior, cu ligamentul coronar şi ligamentele triunghiulare, drept şi stîng (fig. 236).

II. Tunica fibrosa (tunica fibroasă) se află sub tunica seroasă ; ea constituie un înveliş conjunctiv, puţin extensibil, care acoperă parenchimul hepatic la exterior, sub numele de capsula fibroasă a lui Laënnec.

La nivelul hilului, capsula fibroasă se îngroaşă, înconjură elementele pedicolului hepatic şi ia numele de capsula lui Glisson (fig.242).

Deasupra elementelor hilului hepatic, capsula lui Glisson constituie placa hilară, de unde pornesc trei prelungiri fibroase: cistică (veziculară), ombilicală şi aranţiană, situate deasupra or-

ganelor respective.

Fig. 242

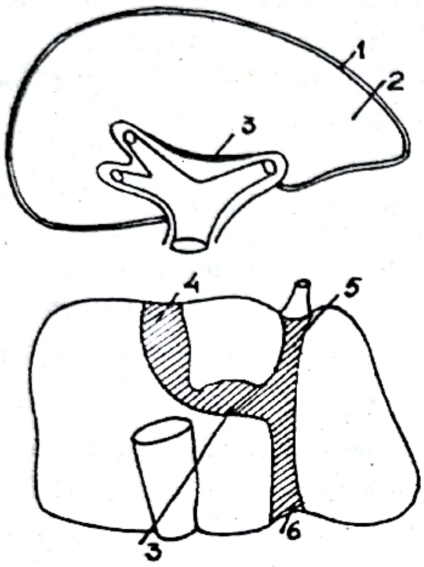

1- peritoneul hepatic
2- parenchimul hepatic
3- placa hilară
4- prelungirea cistică
5- prelungirea umbilicală
6- prelungirea arantiană

De pe faţa profundă a plăcii hilare şi a prelungirilor sale fibroase, pornesc pereţi şi travee conjunctive în jurul venei porte, a arterei hepatice şi a canalelor biliare, denumite teci glisoniene sau benzi portobiliare. In ţesutul hepatic, acestea delimitează un număr mare de teritorii, denumite lobulii hepatici.

La om, tecile glisoniene sînt reduse ca volum ; ele se găsesc situate la periferia lobulilor hepatici, ocupînd spaţiile portale ale lui Kiernan.

III. Tesutul hepatic este alcătuit din stromă şi parenchim.

a) Stroma ficatului este formată din ţesut conjunctiv hematopoetic, reticulohistiocitar şi din ţesutul care mărgineşte capilarele sinusoide.

b) Parenchimul hepatic are funcţia principală de secretare a bilei şi glicogenezâ; mai intervine şi în metabolismul lipidelor, proteinelor, a fierului şi în eliminarea substanţelor toxice din organism.

Indeplinirea acestor funcţii este posibilă prin apariţia, la nivelul ficatului, a unui sistem venos port, realizarea unei suprafeţe mari endoteliale de schimb, crearea unor condiţii hemodinamice speciale şi diferenţierea amficrină a hepatocitelor din cordoane.

Apariţia sistemului venos port s-a impus în filo şi ontogeneză, prin realizarea a două reţele capilare venoase : - una aferentă (reţeaua primară), corelată cu suprafaţa de absorbţie şi -alta eferentă (reţeaua secundară) dispersată în ficat, reţele unite între ele prin trunchiuri venoase (fig.243).

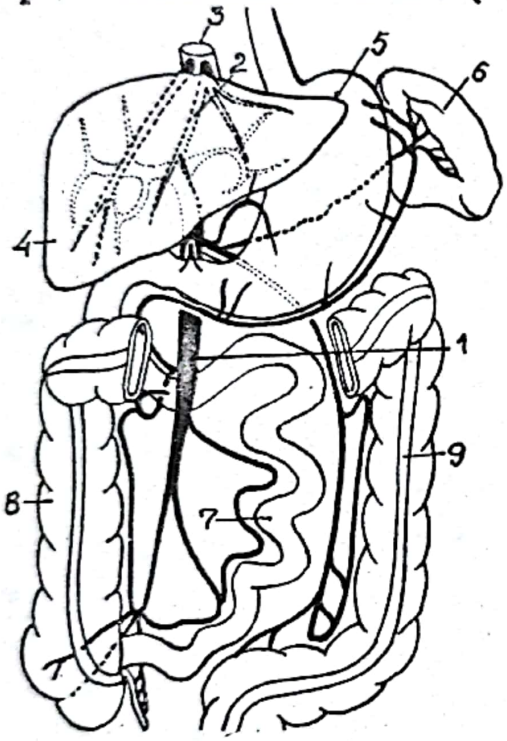

Fig.243

1- vena portă cu reţeaua aferentă
2- venele hepatice cu reţeaua eferentă
3- vena cavă inferioară
4- ficatul
5- stomacul
6- splina
7- ansele jejunale
8- colonul ascendent
9- colonul descendent

Dispozitivul circulator menţionat determină o mărime considerabilă a suprafeţei endoteliale de schimb,o încetinire a curentului sanguin,concomitent cu scăderea presiunii sanguine,la nivelul ficatului,prin dispoziţia perpendiculară a ramificaţiilor venei porte şi ale arterei hepatice cît şi prin apariţia sfincterilor.

Se materializează astfel, posibilitatea ca substanţele absorbite să străbată cele două reţele capilare : - una primară cu acţiune electivă asupra produşilor finali de digestie şi - alta secundară,cu rol de metabolizare la nivelul elementelor epiteliale.

Odată cu apariţia şi organizarea sistemului venos port,la nivelul ficatului,parenchimul s-a organizat în unităţi morfofuncţio-

nale,în vederea îndeplinirii acestor funcţii multiple.

Pentru explicarea organizării morfofuncţionale a ficatului, au fost emise mai multe teorii,care au căutat să elucideze structura acestui organ: teoria lobulară clasică, acinară (acinul hepatic simplu, complex şi aglomeratul de acini), teoria laminară, a lobulului hepatic port şi a hepatonului.

In cele ce urmează,vom prezenta - pe scurt, - teoria lobulară clasică. După acdastă teorie,lobulul hepatic este unitatea morfofuncţională a ficatului,reprezentat de unităţi independente, dispuse în jurul venei centrolobulare,la periferia cărora se găsesc spaţiile portale (fig.244).

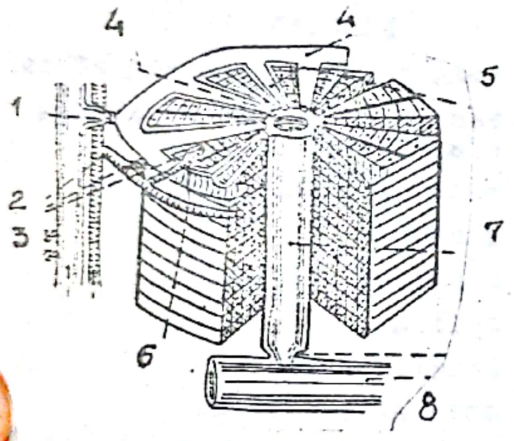

Fig.244

1- ramificaţia venei porte
2- ramificaţia arterei hepatice
3- capilare sinusoide
4- ramificaţiile intralobulare ale venei porte şi arterei hepatice
5- cordoanele hepatice
6- ramificaţiile perilobulare
7- vena centrolobulară
8- vena sublobulară

La cele mai multe specii,lobulul hepatic are înălţimea de 1,8-2 mm; la om, este de aproximativ 1 mm. Privit în spaţiu,el are formă ovoidală sau piramidală,cu baza orientată spre periferia ficatului şi vîrful spre hilul organului.

Pe secţiune transversală, lobul hepatic clasic are formă poligonală cu 5-6 laturi; la unele specii animale,ei sînt individualizaţi de ţesutul conjunctiv perilobular. La om, acest ţesut este slab reprezentat, astfel încît lobulii hepatici nu sînt bine delimitaţi.

La locul de întîlnire a 2-5 lobuli hepatici,se realizează un spaţiu, a cărui mărime variază în raport cu specia şi vîrsta,de-

numit spaţiul interlobular, portobiliar sau spaţiul lui Kiernan. La acest nivel, se află: ţesut conjunctiv, ramura interlobulară a venei porte cu lumen larg şi perete subţire, ramura interlobulară a arterei hepatice cu lumen mic şi perete gros, cu tunica musculară bine evidenţiată, un canal biliar perilobular, vase limfatice şi nervi. Uneori, se mai pot observa infiltraţii limfoide difuze sau sub formă de noduli, mai ales în stările patologice.

In componenţa lobulului hepatic clasic intră 3 categorii de elemente : vasculare, epiteliale şi biliare (fig.244) :

a) Elementele vasculare pot fi grupate, după situaţia lor, în perilobulare şi intralobulare.

Vasele perilobulare sînt ramificaţiile venei porte şi ale arterei hepatice, care dau naştere la capilare ce pătrund în interiorul lobulului.

Vasele intralobulare sînt reprezentate de capilarele sinusoide (cu dispoziţie radiară) şi de vena centrolobulară, rezultată din confluenţa capilarelor sinusoide.

b) Elementele epiteliale sînt reprezentate de hepatocite, aşezate în şiraguri sau cordoane radiare, de la periferie către vena centrolobulară.

Un cordon celular (traveea hepatica lui Remack) este format dintr-un singur sau două rînduri de hepatocite. Dispoziţia radiară a cordoanelor este mai evidentă în partea mijlocie şi centrală a lobulului hepatic şi mai dezordonată în partea periferică. Cordoanele hepatice celulare se unesc între ele, iar în spaţiile create se află capilarele sinusoide, cu o dispoziţie tot radiară, către vena centrolaterală.

c) Elementul biliar este reprezentat de capilarele biliare, nişte spaţii fără pereţi proprii, delimitate de hepatocitele cordoanelor hepatice (fig.244). Acestea se unesc şi, la periferia lobulului, ele se continuă cu canalicolele biliare perilobulare.

VASA BILIFERA
(Căile biliare)

Ficatul secretă bila care este eliminată în duoden; bila

este produsă în mod continuu,dar este deversată în mod intermitent în duoden,numai în perioadele digestive. In restul timpului,ea este depozitată din vezicula biliară, unde se concentrează prin absorbţia de apă şi prin secreţii de mucus.

Intre hepatocite iau naştere capilarele biliare intralobulare, ele se unesc şi formează canalicule intrahepatice perilobulare (cu pereţi proprii) - care se află în spaţiile lui Kiernan; din confluenţa acestora din urmă se se dezvoltă canalele segmentare.Din ficat bila se scurge în afară, la nivelul hilului hepatic, printr-un canal hepatic drept şi un canal hepatic stîng. Acestea se vor reuni, alcătuiesc canalul hepatic comun; Din unirea acestui canal cu canalul cistic se formează canalul coledoc (fig.245).

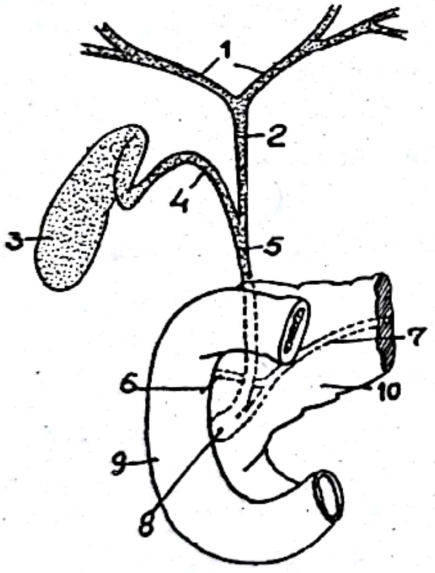

Fig.245

1- ductul hepatic drept şi stg.
2- ductul hepatic comun
3- vezicula biliară
4- ductul cistic
5- ductul coledoc
6- ductul pancreatic accesor
7- ductul pancreatic
8- ampula hepatopancreatică
9- ductul descendent
10- pancreasul

După situaţia căilor biliare faţă de ficat, ele se împart în: căi intrahepatice (capilare biliare, canalicule perilobulare şi canale segmentare) şi căi biliare extra hepatice.Ultimele,la rîndul lor, se împart în căi biliare principale (a căror întrerupere accidentală duce la moarte) şi căi biliare accesorii (care pot fi extirpate).

Căile biliare principale sînt alcătuite din canalul hepatic comun, continuat de canalul coledoc. Ambele constituie un canal co-

lector care se termină în a doua porţiune a duodenului.

a) Ductus hepaticus (canalul hepatic) rezultă din confluenţa celor două canale biliare hepatice drept şi stîng, unire denumită şi "confluentul biliar superior" (fig.246).

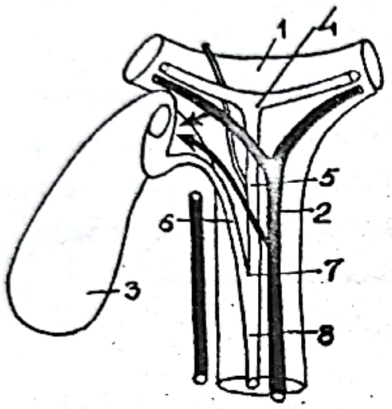

Fig.246

1- vena portă
2- artera hepatică proprie
3- veziculă biliară
4- ductele hepatice dr.şi stg. şi confluentul biliar sup.
5- ductul hepatic comun
6- ductul cistic
7- confluentul biliar inf.
8- ductul coledoc

Originea ductului hepatic se află în hilul ficatului, merge apoi în pedicolul hepatic, avînd posterior vena portă, iar la stînga artera hepatică proprie.

Ductul hepatic comun are o lungime - aparentă - de 3 cm şi o lărgime de 0,5 cm.

b) Ductus choledochus (canalul coledoc) ia naştere din unirea canalului hepatic comun cu canalul cistic. Se formează astfel "confluentul biliar inferior", supradenumit de Gosset şi "cheia chirurgiei biliare".

Ductul coledoc are o lungime - aparentă - de 6-7 cm şi o lungime reală de 5 cm, deoarece în partea iniţială, ductul hepatic comun se află în adiacenţă cu canalul cistic pe o lungime de 3 cm. Calibrul ductului coledoc este - la început - de 1 cm, pentru ca la terminare să ajungă numai de 0,6 cm.

Topografic, ductul coledoc prezintă 4 porţiuni (fig.247):

1. Porţiunea supraduodenală este contestată de unii autori: are 1 cm lungime. Jonctiunea reală dintre canalul

cistic şi ductul hepatic comun se face la 1 cm sub marginea superioară a primei porţiuni a duodenului.

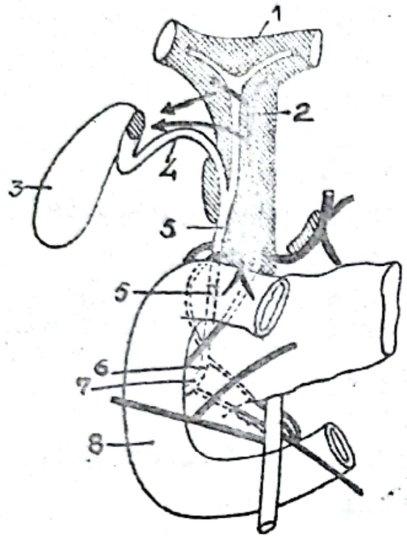

Fig.247

1- vena portă
2- artera hepatică proprie
3- veziculă biliară
4- ductul coledoc supraduodenal
5- porţiunea retroduodenală
6- porţiunea retropancreatică
7- porţiunea intraparietală
8- duodenul descendent

2. Porţiunea retroduodenală trece posterior de prima porţiune a duodenului; are raport mai îndepărtat cu vena portă, dar mai apropiat cu arcadele arteriale duodenopancreatice şi cu faseia lui Treitz dreaptă.

3. Porţiunea retropancreatică se află situată pe faţa posterioară a capului pancreasului, unde îşi sapă un şanţ sau un canal în parenchimul pancreatic. Are o direcţie oblică spre dreapta, pentru ca să se deschidă în a doua porţiune a duodenului.

4. Porţiunea intraparietală reprezintă segmentul care străbate peretele celei de a doua porţiuni a duodenului (la unirea feţei sale interne cu cea posterioară). Are o lungime de 15 mm. La acest nivel, ductul coledoc se uneşte cu ductul pancreatic principal. Ambele pătrund într-o dilataţie, numită ampula hepatopancreatică (ampula hepatopancreatică a lui Vater). Alteori, cele două canale se pot deschide separat în cea de a doua porţiune a duodenului (fig.248).

Ampula hepatopancreatică a lui Vater are o lungime de 6-7 mm şi o lărgime de 4-5 mm; se deschide în a doua porţiune a duodenului la nivelul unei ridicături, denumită papila duodeni major

(papila duodenală mare a lui Santorini). Aceasta este o prominenţă conică, lungă de 1 cm, acoperită de o valvulă transversală şi prelungită - inferior - de un frîu.

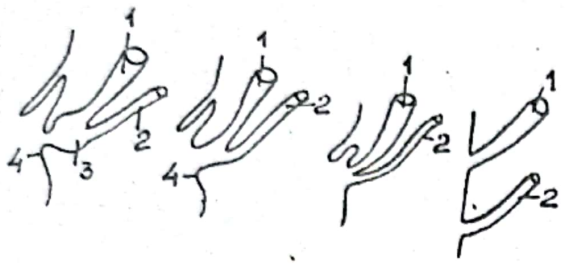

Fig.248

1- ductul coledoc
2- ductul pancreatic
3- ampula hepatopancreatică
4- papila duodenală mare

Cînd ampula hepatopancreatică a lui Vater lipseşte, ductul coledoc şi pancreatic principal se deschid direct în papila duodenală mare.

In jurul celor două canale, în mod separat, cît şi în jurul ampulei hepatopancreatice există numeroase fibre musculare netede oblice şi circulare, care constituiesc sfincterul lui Oddi

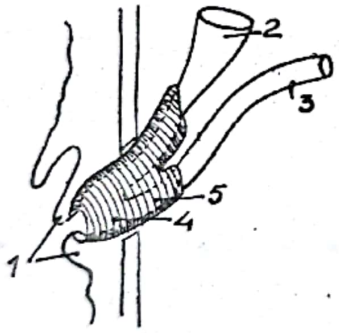

Fig.249

1- papila duodenală mare
2- ductul coledoc
3- ductul pancreatic
4- sfincterul Oddi

Căile biliare accesorii sînt reprezentate de vezicula biliară şi canalul cistic. El intră în componenţa "aparatului diverticular" (fig.245).

a) Vesica fellea (vezicula biliară sau colecistul) este un rezervor de bilă, între două perioade digestive.

Vezicula biliară are - la adult - formă de pară, - la copil aspect cilindric, iar - la bătrîni, devine atrofiată cu pereţii îngroşaţi sau, dilatată cu pereţii foarte subţiri (hidropizie veziculară). Lungimea ei măsoară 10 cm, lărgimea este de 4 cm, iar capacitatea medie de 40-50 cmc.

Vezicula biliară este situată pe faţa viscerală a ficatului, în partea anterioară a şanţului longitudinal drept, la limita dintre lobul drept şi lobul pătrat. La acest nivel se află foseta cistică care se prelungeşte, la marginea anterioară a ficatului, cu incizura cistică (fig.250).

Fig.250

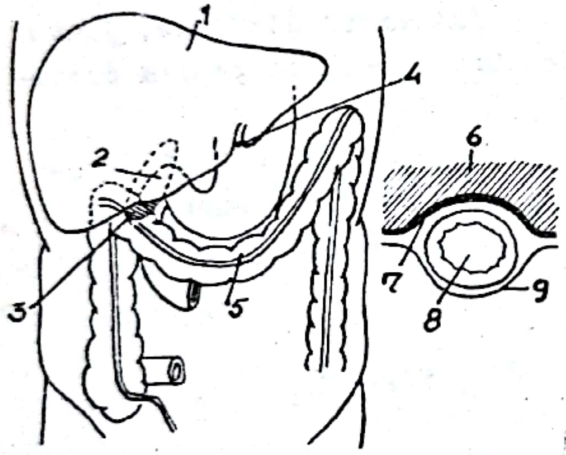

1- ficatul
2- vezicula biliară
3- incizura cistică
4- incizura lig.retund
5- colonul transvers
6- parenchimul hepatic
7- prelungirea biliară a plăcii hilare
8- vezicula biliară
9- peritoneul veziculei biliare

Vezicula biliară, împreună cu canalul cistic, este situată mai superficial decît celelalte căi biliare principale, de unde şi uşurinţa explorării clinice. Cînd vezica biliară este plină, ea vine în contact cu peretele abdominal anterior, în dreptul punctului cistic sau a grepiţei lui Gaup (fig.250).

Morfologic, vezica biliară prezintă următoarele porţiuni (fig.251):

1. Fundus ves.felleae (fundul veziculei biliare) reprezintă porţiunea care depăşeşte - adesea - marginea inferioară a ficatului. Are formă de segment de sferă , învelit de peritoneu; poate avea o mobilitate crescută, producînd ptoza veziculară sau "vezicula în undiţă".

Fig. 251

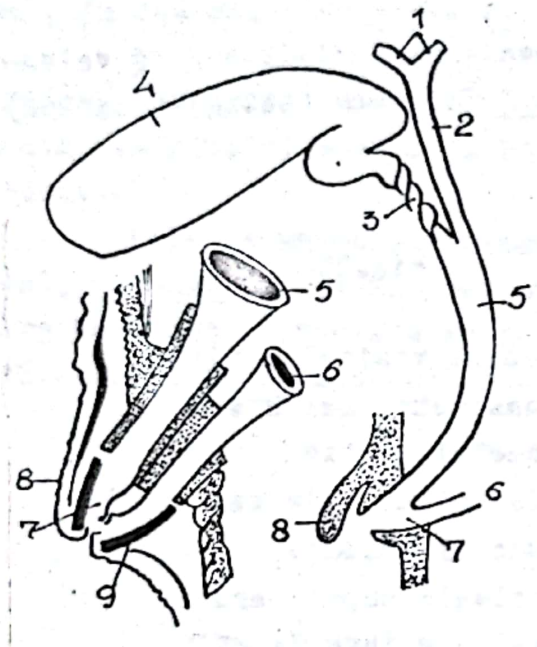

1- ductele hepatice drept şi stîng
2- ductul hepatic comun
3- ductul cistic
4- vezicula biliară
5- ductus coledocus
6- ductul pancreatic (Wirsung)
7- ampula hepatopancreatică
8- papila duodenală mare
9- sfincterul lui Oddi

2. Corpus ves.felleae (corpul veziculei biliare) aderă de ficat. Peritoneul de pe faţa inferioară a ficatului trece dedesubtul veziculei biliare şi o fixează de prelungirea cistică a plăcii hilare (fig.250).

Prin termenul de infundibulul veziculei biliare se înţelege porţiunea din corpul veziculei biliare care se îngustează - traptat - către segmentul următor.

3. Collum ves.felleae (colul veziculei biliare) constituie porţiunea colecistului aflată între infundibul şi începutul canalului cistic. La nivelul colului vezicei biliare se opresc, de obicei, calculii biliari, în migrarea lor.

Bazinetul lui Broca este o umflătură a colului vezicii bi-

liare situat în porţiunea sa terminală, se prezintă ca o umflătură cu convexitatea în jos şi la dreapta.

Intre bazinet şi polul terminal al colului se află un nodul limfatic a lui Mascagni (fig.247), nodul care poate comprima colul vezicei biliare.

La interior, bazinetul lui Broca este delimitat de o valvulă superioară (dreaptă) şi de o valvulă inferioară (stîngă)(fig.252)

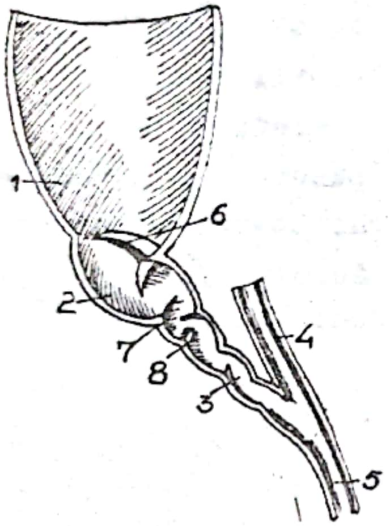

Fig.252

1- colul veziculei biliare
2- bazinetul lui Broca
3- ductul cistic
4- ductul hepatic comun
5- ductul coledoc
6- valvula superioară
7- valvula inferioară
8- valvulele lui Heister

b) Ductus cysticus (ductul cistic) face legătura dintre colecist şi ductul hepatocoledoc. Este flexuos, uneori arcuit, alteori retractat - cu aspect de S, de V sau N. Are o lungime de 33-45 mm şi o lărgime de 2-4 mm. Direcţia sa este de la dreapta la stînga şi de sus în jos. Intre colul vezicei biliare şi ductul cistic se formează un unghi cu deschiderea inferioară şi anterioară.

Se descriu 4 modalităţi de vărsare a ductului cistic în canalul hepatic : - pe flandul drept, pe flancul stîng (trecînd înapoia canalului hepatic), pe faţa anterioară sau pe faţa sa posterioară.

In raport cu prima porţiune a duodenului pot exista patru posibilităţi de joncţiune a ductului cistic cu canalul hepatic : foarte înaltă, normală, joasă şi retroduodenală.

Structura căilor biliare. De la exterior către interior, deosebim următoarele tunici :

Tunica seroasă este reprezentată de foiţa peritoneală, care nu înveleşte complet căile biliare ; numai fundul vezicii biliare este acoperit - pe toate părţile - de peritoneu. Ductul cistic şi canalul hepatic se găsesc înconjurate de peritoneul care constituie epiplonul gastrohepatic ; ductul coledoc se află retroperitoneal, în cea mai mare parte (posterior de duoden şi de pancreas).

Tunica fibromusculară are rol în contracţiile căilor biliare ; la nivelul vezicii biliare evacuează conţinutul acesteia, pe cînd la nivelul canalelor biliare ajută la scurgerea bilei în duoden.

Fibrele musculare netede sînt aşezate într-un strat longitudinal, la exterior şi într-un strat circular, la interior. Aceste fibre musculare circulare se aglomerează, în anumite locuri, unde alcătuiesc sfincterele căilor biliare extrahepatice (fig.253) :

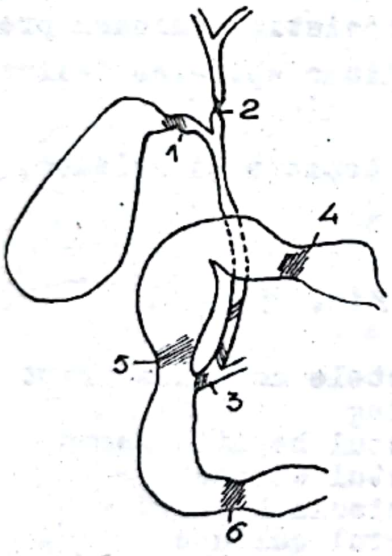

Fig.253

1- sfincterul lui Lutkens
2- sfincterul lui Mirizzi
3- sfincterul lui Oddi
4- sfincterul bulboduodenal
5- sfincterul medio duodenal supraampular
6- sfincterul terţioduodenal

- sfincterul lui Lutkens, aşezat la nivelul ductului cistic, aproape de vezicula biliară ;

- sfincterul lui Mirizzi, plasat în jurul porţiunii distale a canalului hepatic comun şi

- sfincterul lui Oddi, aşezat în jurul par-

ţiunii terminale a ductului coledoc, pancreatic principal şi a ampulei hepatopancreatice.

Alături de sfincterele căilor biliare, în evacuarea bilei, în duoden, intră în acţiune şi sfincterele organizate pe acest organ: - bulboduodenal, - medioduodenal supraampular (Kapandjy), medioduodenal subampular (Ocksner) şi, - terţioduodenal al lui Albot şi Kapandjy.

Tunica mucoasă tapetează la interior căile biliare şi îmbracă aspecte diferite, după etajele căilor biliare :

- In interiorul veziciii biliare, mucoasa prezintă la nivelul corpului, numeroase plici permanente, cu înălţime foarte redusă (plicae tunicae mucosae ves.felleae), intre care se delimitează de presiuni mici poligonale (fig.254).

Bazinetul este delimitat, la cele două extremităţi, de două valvule : - valvula superioară (dreaptă), semilunară, iniţială aşezată între corp şi col şi - valvula inferioară (stîngă), semilunară, distală, plasată între col şi canalul cistic.

- In interiorul ductului cistic, mucoasa prezintă o serie de plici permanente, denumite plicae spirales (valvula spiralată a lui Heister).

- In interiorul ductului hepatic şi coledoc, mucoasa este netedă şi uniformă.

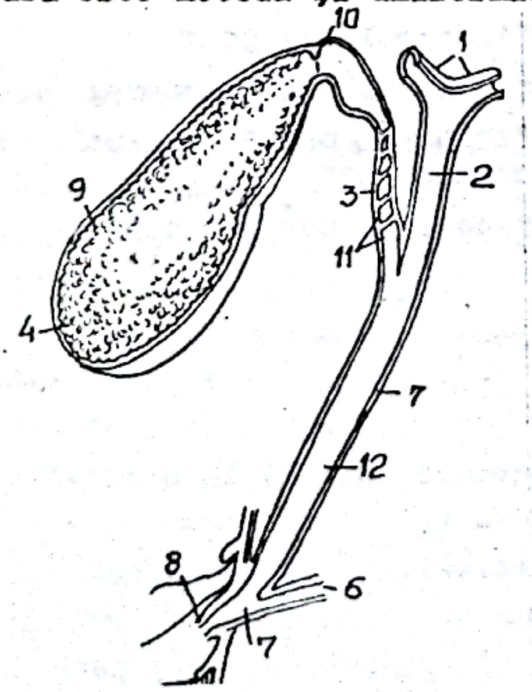

Fig. 254

1- ductele hepatice drept şi stîng
2- ductul hepatic comun
3- ductul cistic
4- vezicula biliară
5- ductul coledoc
6- ductul pancreatic (Wirsung)
7- ampula hepato-pancreatică
8- papila duodenală mare
9- mucoasa veziculei biliare
10- valvula superioară dreaptă a bazinetului biliar
11- valvulele lui Heister
12- mucoasa coledociană

Scanned with OKEN Scanner

Vascularizaţia ficatului

Ficatul prezintă încă din primele etape ale dezvoltării sale două sisteme vasculare : aferent şi eferent, sisteme care se menţin şi funcţionează şi după completa sa dezvoltare.

I. Sistemul vascular aferent

Este alcătuit, la rîndul lui, dintr-un sistem funcţional reprezentat de vena portă şi un sistem nutritiv materializat prin artera hepatică.

A. Sistemul funcţional este format de vena portă principală şi venele porte accesorii.

1. Vena porta (vena portă) rezultă din confluenţa a trei trunchiuri venoase aferente : vena mezenterică mică, vena splenică şi vena mezenterică mare (fig.255).

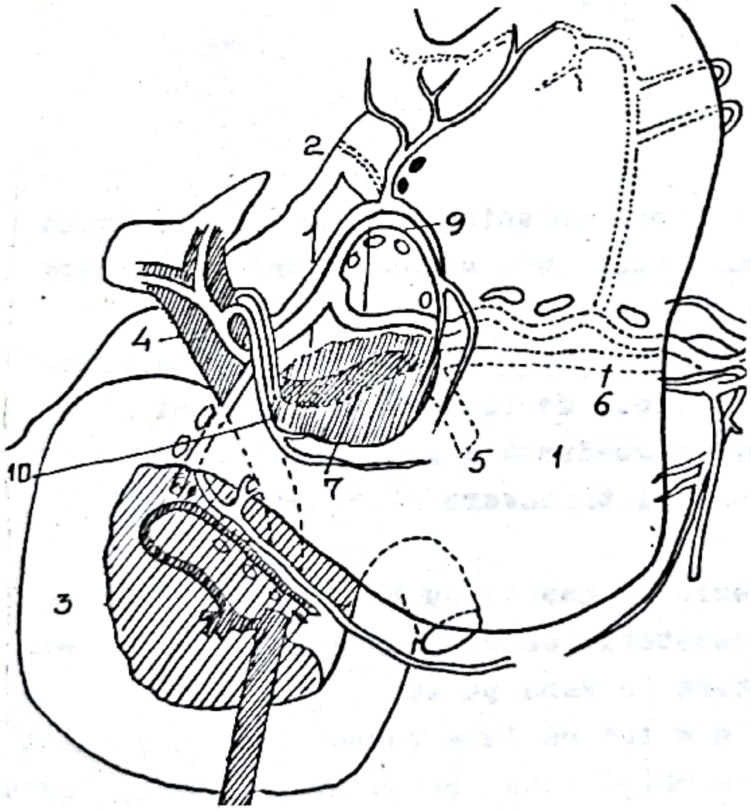

Fig.255

1- stomacul
2- ficatul
3- duodenul
4- vena portă
5- vena mezenterică inf.
6- vena lienală
7- trunchiul splenomezenteric
8- vena mezenterică sup-
9- vena gastrică stg.
10- vena gastrică dr.

a) Vena mezenterica inferior (vena mezenterică inferioară sau mică) adună sîngele venos din jumătatea stîngă a colonului transvers, de la colonul descendent, colonul sigmoid şi rect. (fig. 256).

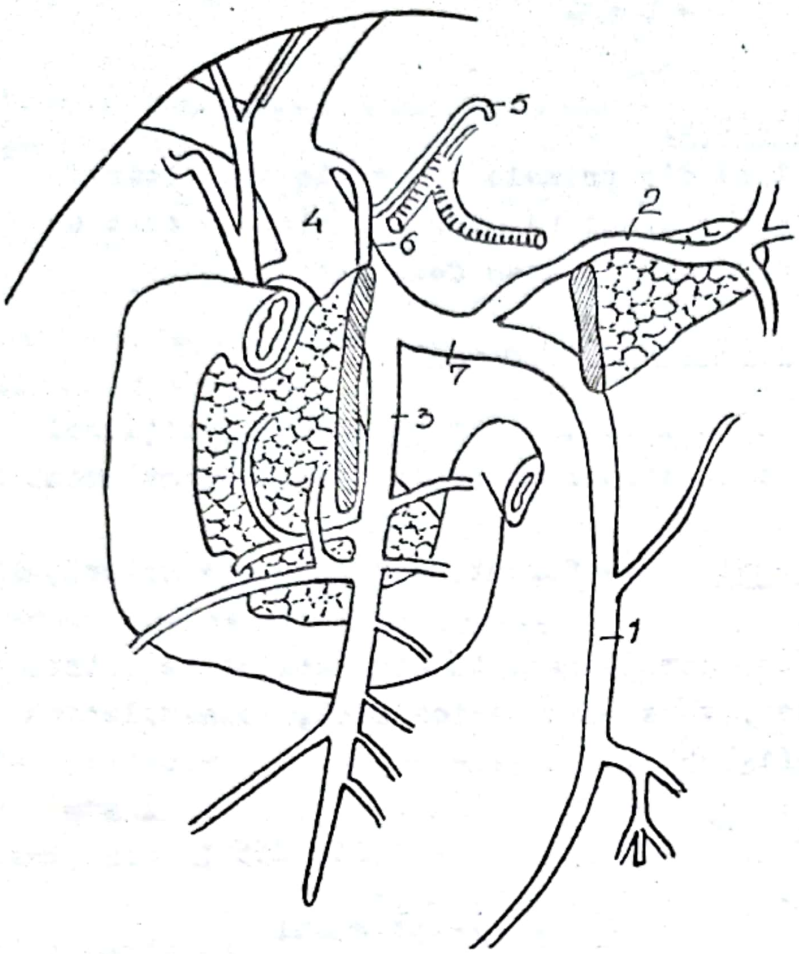

Fig.256

1- vena mezenterică inferioară
2- vena lienală
3- vena mezenterică superioară
4- vena portă
5- vena gastrică stg.
6- vena gastrică dr.
7- trunchiul splenomezenteric

b) Vena lienalis (vena splenică) aduce sîngele venos de la splină, de la curbura mare gastrică, omentul mare,, pancreas şi de la o parte la o parte din duoden.

c) Vena mesenterică superior (vena mezenterică superioară sau mare) culege sîngele venos de la jejunoileon, cec şi apendicele vermiform, porţiunea ascendentă a intestinului gros şi de la jumătatea dreaptă a colonului transvers şi o parte, de la stomac.

Vena mezenterică inferioară uneşte cu vena splenică şi alcătuieşte trunchiul splenomezenteric care, prin confluare cu vena mezenterică superioară dă naştere la vena portă.

Formarea venei porte are loc pe faţa posterioară a colului pancreasului. După formare, trunchiul venei porte urcă în sus, înainte şi la dreapta, trece îndărătul primei porţiuni a duodenului, participă la formarea pedicolului hepatic şi ajunge la hilul ficatului după un traiect de 7-11 cm.

La nivelul pedicului hepatic, vena portă se află îndărătul

ductului hepatocoledoc şi a arterei hepatice proprii, situată la stînga acestuia; toate aceste elemente sînt cuprinse în marginea dreaptă a omentului mic. La acest nivel, între vena portă care are un traiect ascendent, în sus şi la dreapta şi ductul hepatocoledoc care are un traiect descendent, în jos şi la dreapta, se delimitează spaţiul sau triunghiul interportocoledocian, în aria căruia se găseşte artera gastroduodenală (fig. 263).

Posterior de vena portă se află vena cavă inferioară, de care este separată prin hiatusul lui Winslow (fig.275).

Poziţia venei porte faţă de vena cavă inferioară este diferită: în mod normal, vena portă este oblică faţă de cavă inferioară dar poate fi - cîteodată - paralelă cu aceasta, situaţie care uşurează manevrele chirurgicale de anastomoză portocavă (fig.257).

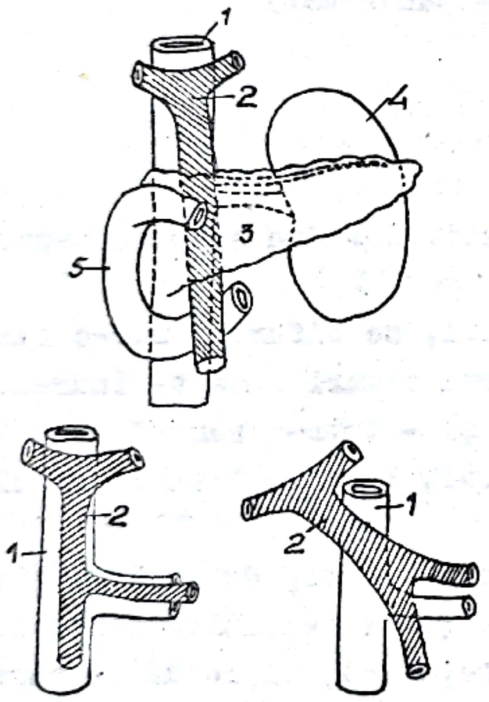

Fig.257

1- vena cavă inferioară
2- vena portă
3- pancreasul
4- rinichiul stîng
5- duodenul

In trunchiul venei porte se varsă următoarele trei vene mai mici :

- vena gastrică sinistra (vena gastrică stîngă);
- vena gastrica dextra (vena gastrică dreaptă sau pilorică) ;
- venele cistice.

Scanned with OKEN Scanner

De asemeni, tot în vena portă îşi mai golesc conţinutul şi alte colaterale ca: venele coledociene, pancreaticoduodenale, vena mică a ligamentului rotund şi a ligamentului lui Arantius (fig.258).

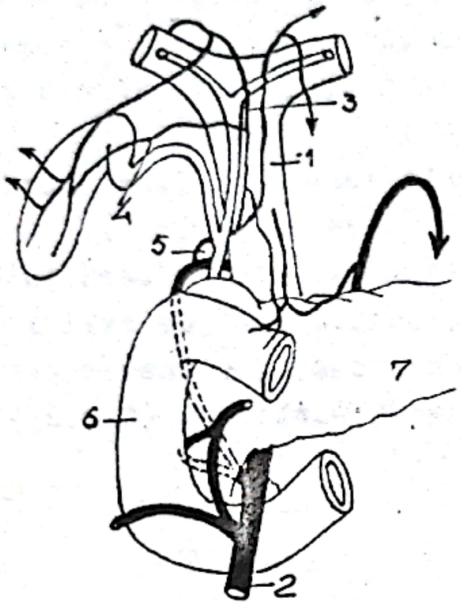

Fig.258

1- vena portă
2- vena mezenterică sup.
3- venele coledociene
4- venele cistice
5- venele pancreatico-duodenale
6- duodenul
7- pancreasul

Vena portă furnizează aproximativ 80% din sîngele hepatic, saturarea sa în oxigen este de 60 %.

Această venă, în hilul ficatului, se bifurcă într-o ramură dreaptă şi merge la lobul drept şi cîteva ramuri care se îndreaptă spre lobul pătrat şi lobul lui Spiegel şi - într-o ramură stîngă destinată pentru lobul stîng al ficatului, lobul pătrat şi lobul caudat.

Vena portă prezintă cel mai constant tip de ramificaţie intrahepatică, urmat, în linii generale şi de celelalte formaţiuni, în special de căile biliare şi artera hepatică, împreună cu care alcătuiesc pediculii portobiliari. Ultimile ramificaţii ale venei porte sînt venele interlobulare, situate în spaţiile lui Kiernan.

2. Venele porte accesorii reprezintă ansamblul venelor prin care circulaţia venoasă a ficatului comunică cu venele regiunilor vecine. Ele intră în constituţia plicilor peritoneale, care pornesc de la ficat spre : peretele abdominal, diafragm, stomac şi vezicula biliară (fig.259).

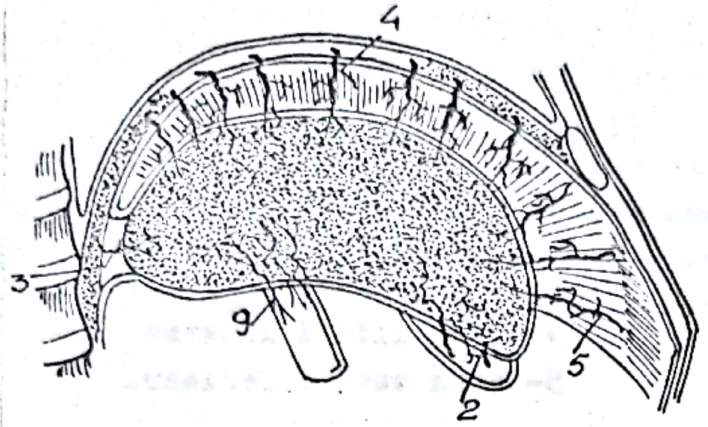

Fig.259

1- grupul venelor omentului mic
2- grupul venelor veziculei biliare
3- grupul venelor ligamentului coronar
4- grupul venelor lig.falciform
5- grupul venelor lig.rotund

Clasic, aceste vene sînt împărţite în următoarele grupe :

- grupul omentului mic, care face legătura dintre venele curburii mici a stomacului cu hilul ficatului ;

- grupul venelor veziculei biliare, care pătrund - în ficat - prin foseta cistică ;

- grupul diafragmatic, subdivizat în subgrupul ligamentului coronar şi subgrupul ligamentului falciform ;

- grupul ligamentului rotund, cu venele paraombilicale ;

- grupul vaselor nutritive ale venei porte, ale arterei hepatice şi ale canalelor biliare.

Dintre venele porte accesorii, grupul ligamentului rotund este cel mai important, deoarece prin el se realizează largi anastomoze cu venele paraombilicale, în caz de ciroză hepatică.

Anastomozele portocave. Între sistemul venos port principal şi sistemele venelor cave superioară şi inferioară se realizează numeroase anastomoze :

a) La nivelul rectului : anastomoza între vena rectală (hemoroidală) superioară, confluent al venei mezenterice inferioare (sistemul venos port) şi între vena rectală (hemoroidală) mijlocie şi inferioară, confluenţi ai venei hipogastrice (sistemul venos cav inferior)(fig.260).

b) La nivelul cardiei : anastomoza între vena gastrică stîngă (sistemul venos port) şi venele esofagiene, tributare

venelor azigos (sistemul cav superior)(fig.261).

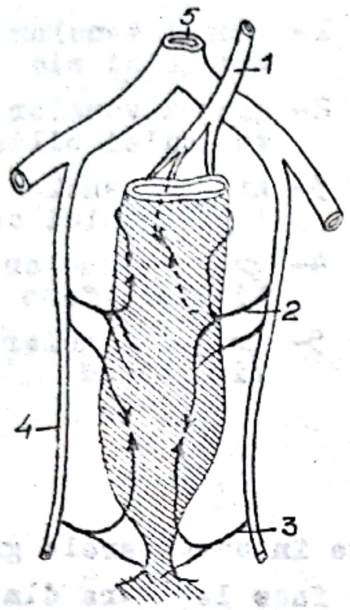

Fig.260

1- venele rectale sup-
2- venele rectale mijlocii
3- venele rectale inferioare
4- vena iliacă internă
5- vena cavă inferioară

c) La nivelul peretelui abdominal posterior prin sistemul anastomotic a lui Retzius, care face legătura între sistemul venos port principal cu sistemul venos cav inferior (fig.261).

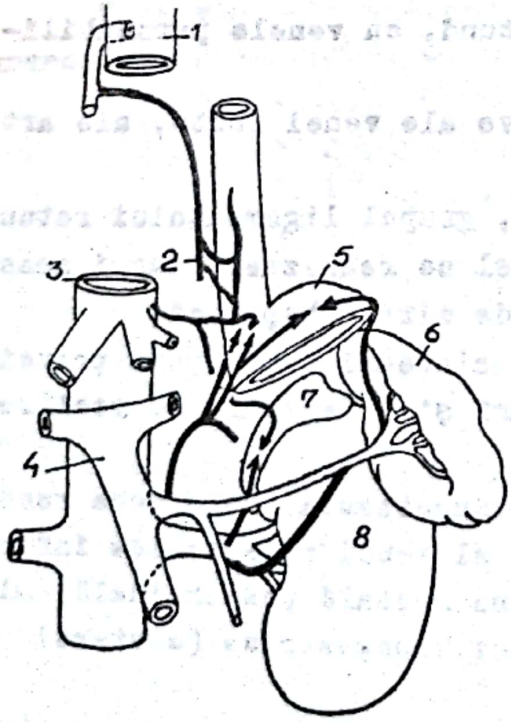

Fig,261

1- vena cavă sup.
2- anastomozele portocave sup.
3- vena cavă inf.
4- vena portă
5- stomacul
6- splina
7- glanda suprarenală stg.
8- rinichiul stg.

d) Anastomozele portorenale realizate prin legătura dintre venele mezenterice şi cele renale.

e) Anastomozele splenorenale mai rar întîlnite, reprezintă unirea ramurilor colaterale ale celor două vene.

B. Sistemul vascular nutritiv este reprezentat de arterele hepatice, care provin din două surse : - artera gastrică stîngă şi artera hepatică comună. Uneori, poate să existe şi o arteră hepatică, ram din artera mezenterică superioară ; în acest caz artera ajunge la ficat trecînd posterior de vena portă (fig.262).

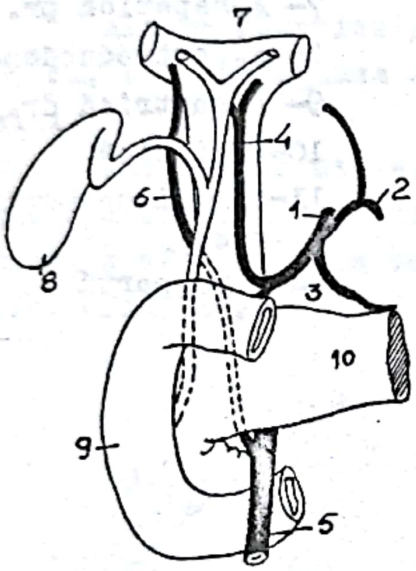

Fig.262

1- trunchiul celiac
2- artera gastrică stg.
3- artera hepatică comună
4- artera hepatică proprie
5- artera mezenterică sup.
6- artera hepatică dr.de origine mezenterică.
7- vena portă
8- vezicula biliară
9- duodenul
10- pancreasul

1. A.hepatica communis (artera hepatică comună) este ram din trunchiul celiac; prezintă un traiect orizontal, de la stînga la dreapta şi o lungime de 3 cm.

La origine, artera hepatică comună se sprijină pe pilierul drept al diafragmului, situîndu-se în spaţiul interaorticocav (fig. 263). Se îndreaptă spre marginea inferioară a vestibulului bursei omentale, ridică peritoneul parietal posterior şi alcătuieşte coasta arterei hepatice.

Anterior de arteră se află omentul mic ; la dreapta se găseşte prima porţiune a duodenului, - în sus, se află lobul caudat al lui Spiegel, iar - în jos, are raport cu marginea superioară a pancreasului. Impreună cu aceasta, artera hepatică comună delimitează triunghiul hepatogastroduodenopancreatic, cu baza la dreapta,

Scanned with OKEN Scanner

delimitată de artera gastroduodenală.

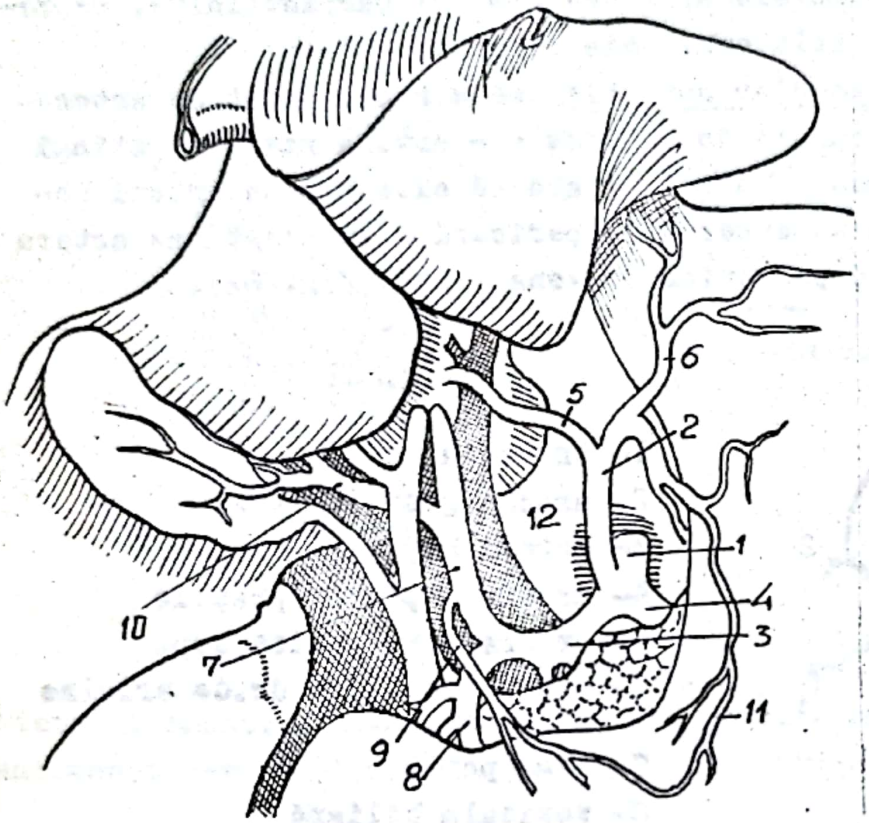

Fig.263

1- tr.celiac
2- A.gastrică stg.
3- A.hepatică
4- A.splenică
5- A.hepatică stg.
6- A.cardiotub.ant.
7- A.hepatică pr.
8- A.gastroduodenală
9- A.gastrică dr.
10-A.cistică
11-cercul curburii mici
12-vena portă

In traiectul său, artera hepatică comună dă ramuri colaterale pentru : nodulii limfatici şi omentul mic, pancreas (uneori artera pancreatica magna), ramuri duodenale superioare şi

- A. gastroduodenalis (artera gastroduodenală) este ramul colateral cel mai principal, care se desprinde din artera hepatică comună, la nivelul unde aceasta se continuă cu artera hepatică proprie, pe faţa anterioară a venei porte, la 1 cm deasupra pancreasului.

Artera gastroduodenală trece îndărătul primei porţiuni a duodenului, delimitează segmentul său mobil de segmentul drept, fix al acestuia, parcurge spaţiul interportocoledocian, pe un plan anterior ductului coledoc, nivel la care dă un ram colateral, denumit - în anatomia clasică - artera pancreaticoduodenală dreaptă

şi superioară.

La marginea inferioară a primei porţiuni a duodenului, artera gastroduodenală se termină, furnizînd două ramuri : A.gastroepiploica dextra (artera gastroepiploică dreaptă) şi A.pancreaticoduodenalis superior (artera pancreaticoduodenală superioară), pe care anatomia clasică o denumeşte artera pancreaticoduodenală dreaptă inferioară.

2. A.hepatica propria (artera hepatică proprie transportă) sîngele care serveşte la nutriţia ficatului ; ea este continuarea arterei hepatice comune.

Artera hepatică proprie are un traiect ascendent, lung de 1,5-2 cm, de la originea arterei gastroduodenale, pînă la hilul ficatului.

Face parte din elementele pedicolului hepatic, aflat în marginea dreaptă a omentului mic. La acest nivel, artera hepatică proprie se află pe faţa ventrală a venei porte, la stînga ductului coledoc (fig.264).

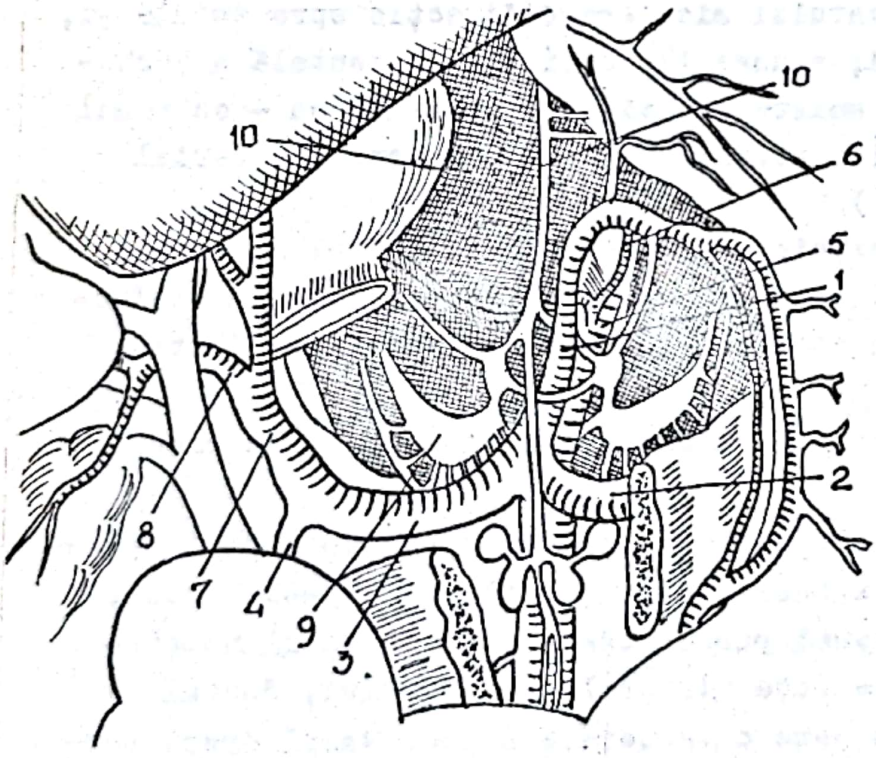

Fig.264

1- A.gastrică stg.
2- A.splenică
3- A.hepatică comună
4- A.gastroduodenală
5- aorta abdominală
6- A.diafragmatică inf.
7- A.hepatică proprie
8- A.cistică
9- plexul celiac
10- regiunea celiacă

Artera hepatică proprie dă numeroase ramuri colaterale pentru : căile biliare şi vena portă la nivelul pedicolului hepatic,

precum şi un ram colateral important, denumit artera gastrică dreaptă sau pilorică (fig.265).

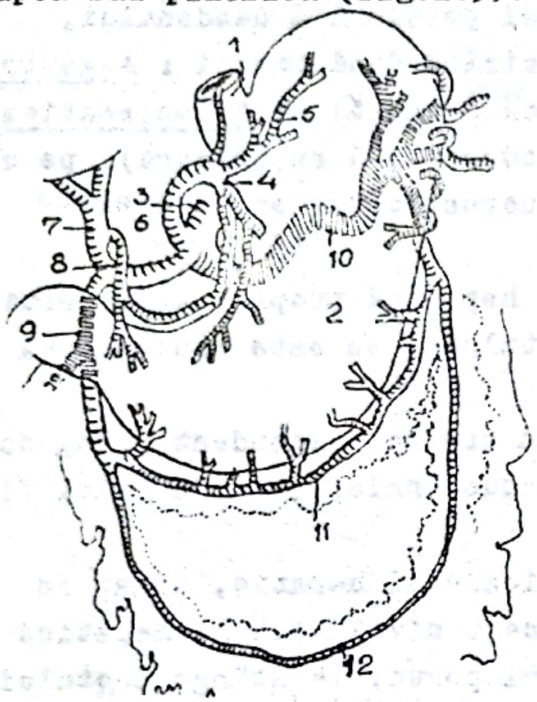

Fig.265

1- esofagul abdominal
2- stomacul
3- trunchiul celiac
4- A,gastrică stîngă
5- A.cardiotub.anteriaară
6- A.hepatică comună
7- A.hepatică proprie
8- A,gastrică dreaptă
9- A.gastroduodenală
10- A.lienală
11- Arcada curburii mari
12- Arcada lui Barkow

- A.gastrica dextra (artera gastrică dreaptă sau pilorică) coboară în grosimea omentului mic, are o direcţie spre stînga şi, împreună cu vena respectivă, ajunge la porţiunea orizontală a curburii mici gastrice. Aici se anastomozează - cel mai adesea - cu ramul posterior al arterei gastrice stîngi, constituind cercul arterial al curburii mici (fig. 265).

Artera hepatică proprie asigură 20% din debitul sanguin hepatic eferent şi prezintă cele mai multe variaţii, atît în traiectul extrahepatic, cît şi în ceea ce priveşte ramificaţiile intrahepatice.

Ajunsă în hilul hepatic, artera se împarte în două ramuri terminale :

- Ramus dexter (ramura dreaptă după origine, încrucişată - de obicei - faţa posterioară a ductului hepatic comun, înaintea ramurei drepte a venei porte, trece în triunghiul hepatocisticohepatic (delimitat de faţa viscerală a ficatului, ductul cistic şi hepatic, nivel la care dă artera cistică. Ramul drept terminal al arterei hepatice proprii vascularizează lobul drept al ficatului, precum şi o parte din lobul pătrat.

- Ramus sinister (ramura stîngă) este mai mică decît ramura dreaptă, pătrunde în hil, unde are raporturi cu ramura stîngă a venei porte şi ductul hepatic stîng. Ramura stîngă vascularizează lobul stîng şi o parte din lobul pătrat şi caudat.

Dintre ramurile colaterale ale arterei hepatice proprii, cel mai important este :

- A.cystica (artera cistică) este ramul colateral al arterei hepatice proprii sau al ramului drept terminal (fig.266).

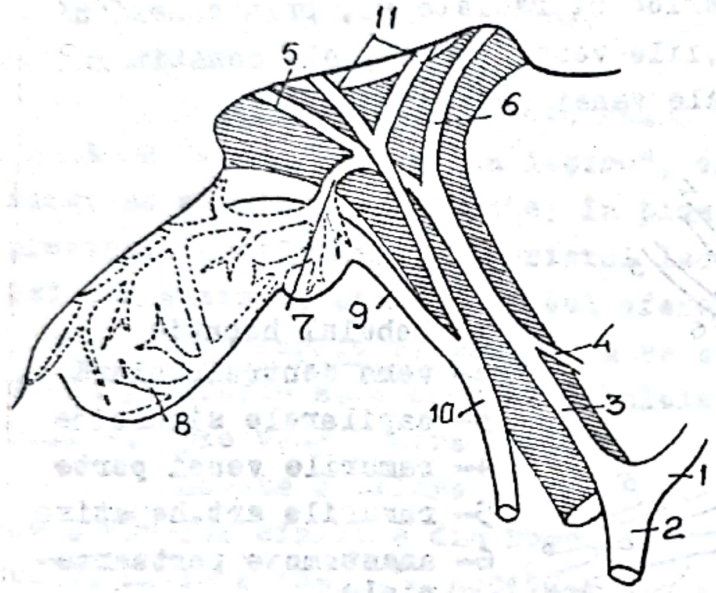

Fig.266

1- A.hepatică comună
2- A.gastroduodenală
3- A.hepatică proprie
4- A.gastrică dr.
5- terminarea hepaticii proprii
6- ram stîng terminal al hepaticii proprii
7- A.cistică
8- vezicula biliară
9- ductul cistic
10- ductul coledoc
11- ductele hepatice

Artera cistică trece îndărătul ductului hepatic comun, uneori înaintea sa, ajunge în aria triunghiului hepatocisticohepatic, se îndreaptă spre bazinetul lui Broca şi se divide în două ramuri terminale: - superioară (stîngă) şi inferioară (dreaptă). Cele două ramuri terminale merg - dindărăt înainte - pe feţele laterale ale veziculei biliare şi se distribuie la pereţii ei.

Artera cistică prezintă numeroase variante, atît în ce priveşte originea, cît şi poziţia sa faţă de elementele pedicolului hepatic.

Ramurile terminale ale arterei hepatice proprii urmează traiectul ramificaţiilor venei porte şi se termină în spaţiile perilobulare. Ultimile ramificaţii ale arterei hepatice pot fi grupate în trei categorii de plexuri arteriale :

- Plexul general arterial se găseşte la nivelul spaţiilor portale, unde asigură irigarea structurilor de la acest nivel, cu excepţia ramurilor terminale ale canalelor biliare. Aceste capilare posedă o reţea împletită în jurul conţinutului spaţiului portal şi trimite ramificaţii în sinusoidele periferice şi în cele radiale.

- Plexul peribiliar se compune dintr-o reţea situată în jurul căilor biliare, pînă la ramurile lor terminale. Aceste capilare joacă un rol important în secreţia, absorbţia, concentraţia bilei şi în regenerarea parenchimului hepatic. Ramificaţiile acestui plex trec în sinusoidele periferice şi radiale şi, prin conexiuni capilare, se unesc cu ramificaţiile venei porte , ele constituind aşanumitele "rădăcini interne ale venei porte" (fig.267).

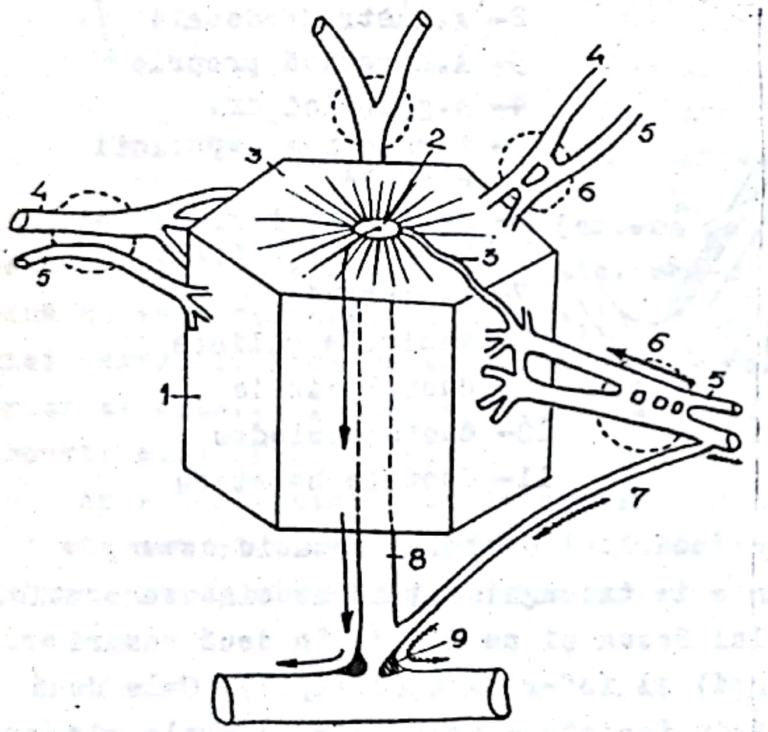

Fig.267

1- lobulul hepatic
2- vena centrolobulară
3- capilarele sinusoide
4- ramurile venei porte
5- ramurile art.hepatice
6- anastomoze portearteriale
7- anastomoze portohepatice
8- vena sublobulară
9- sfincter postlobular

Modul de terminare în ficat şi de funcţionare al ramificaţiilor pedicolului aferent hepatic este dublu, după diferitele stări fiziologice :

- In timpul repausului digestiv, sîngele ocoleşte lobulii hepatici trecînd fie în venele perilobulare sau în anastomozele dintre ultimile ramificaţii ale venei porte şi arterei hepatice. In final, acest sînge va ajunge, prin joncţiunea portohepatică în pedicolul eferent.

Scanned with OKEN Scanner

- După absorbţie, sîngele din ramificaţiile venei port şi ale arterei hepatice pătrunde în lobulul hepatic prin capilare, care se continuă cu capilarele sinusoide. Se realizează o zonă lobulară periferică, bine oxigenată, în comparaţie cu zona mijlocie şi centrală, mai puţin oxigenată.

Diferenţa mare de presiune dintre fluxul arterial (120 mg Hg) şi fluxul portal (9 mm Hg), a impus problema modului în care fluxul portal este capabil să traverseze ficatul, organ cuprins într-o capsulă fibroasă inextensibilă, supus unei presiuni crescute arteriale.

Această problemă este rezolvată de existenţa sfincterelor capilare "la intrare şi la ieşire", care fac ca cele două fluxuri sanguine să fie intermitente; în plus, sfincterele ajută la dozarea presiunii sanguine din interiorul lobulului şi la împingerea sîngelui din sistemul aferent şi cel eferent.

Capilarele sinusoide intralobulare au o dispoziţie radiară, de la periferie spre centrul lobulului, din vasele sanguine extralobulare, spre vena centrolobulară.

Aceste capilare au o structură morfofuncţională deosebită de a vaselor similare din restul organismului. Capilarele sînt situate între cordoanele hepatice, de care sînt separate printr-un spaţiu îngust, numit spaţiul lui Diessé.

Capilarele sinusoide au un calibru mare de 9-30 microni, un traiect sinuos, cu un perete format din celule endoteliale, separate între ele printr-un spaţiu sau orificii, care uşurează comunicarea dintre sînge, spaţiul Diessé şi hepatocit. Din loc în loc, în peretele capilarului se găsesc celulele lui Kupffer, printre celulele endoteliale, celule cu nucleul globulos care proemină în lumenul capilarului.

Spaţiul perisinusoidal Diessé, aflat între sinusoidele hepatice şi hepatocite, a fost confirmat şi la examenul electronomicroscopic. El are grosimi variabile, de la variaţii fiziologice după starea funcţională a hepatocitului şi starea hemodinamică a sistemului portal ; se consideră că dimensiunile hepatocitelor condiţionează grosimea spaţiului perisinusoidal.

Acest spaţiu se întinde pe toată lungimea sinusoidului hepatic şi este ocupat de numeroase expansiuni citoplasmatice ale celulelor endoteliale şi ale hepatocitelor,de plasma sanguină,

Scanned with OKEN Scanner

precum şi de mucoproteine şi lipoproteine.

Expansiunile citoplasmatice de la acest nivel formează un fel de burete care măreşte considerabil suprafaţa de schimb dintre sinusoide şi hepatocite; în acest mod se explică şi rapiditatea schimburilor dintre hepatocite şi sînge.

Spaţiul perisinusoidal al lui Diessé este, după cei mai mulţi autori, local de formare al limfei hepatice.

Activitatea în sinusoidele hepatice este intermitentă ; grupurile de sinusoide lucrează asincron, activitatea circulatoare este simultană în sectoarele cîmpurilor adiacente vasului axial activ. Aproape 25 % din sinusoidele hepatice se găsesc în activitate, în timp ce restul se odihneşte sau depozitează sîngele. Privit astfel ficatul este un "vene sector" şi un donator de sînge pentru sistemul circulator al inimii drepte.

II. Sistemul vascular eferent

Amestecul de sînge portal şi arterial din sinusoidele hepatice este drenat de venele centrolobulare în venele sublobulare (colectoare), care se unesc în vene din ce în ce mai mari, constituind :

- Vv.hepaticae (venele hepatice sau suprahepatice) transportă sîngele de la nivelul capilarelor sinusoide hepatice în vena cavă inferioară.

Venele hepatice prezintă anumite particularităţi, care le diferenţiază de ramificaţiile venei porte : nu se anastomozează între ele, nu au valvule, nu sînt învelite de tecile glisoniene, prezintă o tunică musculară cu sfincter la vărsarea lor în cava inferioară, sînt situate superior şi posterior, au o direcţie sagitală, dinainte îndărăt, fiind dispuse sub formă de evantai, cu vîrful îndreptat spre vena cavă inferioară. Cele două sisteme vasculare - aferent şi eferent au ramificaţiile încrucişate ca degetele mîinilor alipite prin feţele palmare (fig.268).

In plus, venele hepatice se află situate între sectoarele vasculobiliare ale ficatului .

După situaţii şi calibru, se disting două mari grupuri de vene hepatice :

Fig.268

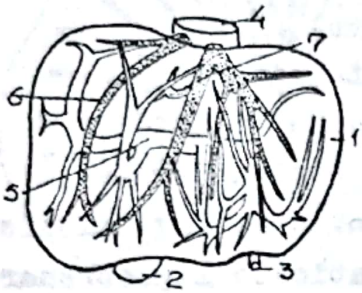

1- ficatul
2- vezicula biliară
3- ligamentul rotund
4- vena cavă inferioară
5- vena portă
6- vena hepatică dreaptă
7- vena hepatică stîngă

- Grupul inferior alcătuit din le-2e vene mici, care se deschid pe peretele anterior al venei cave inferioare ; aceste vene colectează sîngele, în special de la lobul caudat a lui Spiegel.

- Grupul superior este format din două sau trei vene mari : dreaptă, mijlocie şi stîngă (fig.267).

Vena hepatică stîngă drenează lobul stîng - clasic - al ficatului.

Vena hepatică mijlocie primeşte afluenţi din porţiunea mijlocie a ficatului ; de cele mai multe ori ea confluează cu vena hepatică stîngă şi se varsă printr-un orificiu comun în vena cavă inferioară.

Vena hepatică dreaptă drenează sîngele părţii posterioare şi laterale a lobului drept hepatic.

Vasele limfatice ale ficatului după situaţia lor se împart în limfatice superficiale şi profunde.

- Reţeaua limfatică superficială este bine dezvoltată ;

ea se află sub foiţa seroasă, de unde vasele limfatice constituiesc mai multe grupe (fig.269).

Fig.269

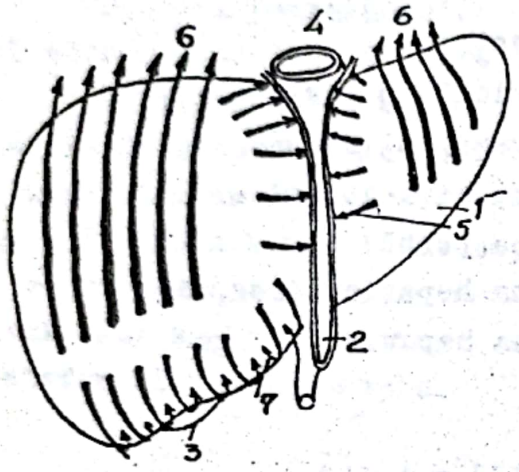

1- ficatul
2- lig.falciform
3- vezicula biliară
4- vena cavă inferioară
5- limfaticele lig.falciform
6- limfaticele lig.coronar
7- limfaticele feţei viscerale

- Un grup de vase limfatice superficiale trece prin ligamentul falciform, străbate diafragmul, se conectează cu nodulii limfatici toracici interni, de unde limfa ajunge în ductul toracic.

- Un alt grup traversează ligamentul coronar şi diafragmul şi ajunge la nodulii supradiafragmatici, din jurul venei cave inferioare..

- Un grup de vase limfatice superficiale, aflat pe faţa viscerală a ficatului, se termină în nodulii limfatici, plasaţi de-a lungul pediculului hepatic (fig.270).

- Reţeaua limfatică profundă porneşte din spaţiile perisinusoidale ale lui Diessé şi din spaţiile limfatice portale ale lui Moll. De aici, vasele limfatice înconjură ramificaţiile venei porte, arterei hepatice şi venelor hepatice, de unde limfa se îndreaptă spre două grupe ;

- Un grup ascendent care urmează ramificaţiile venelor hepatice ;

Fig.270

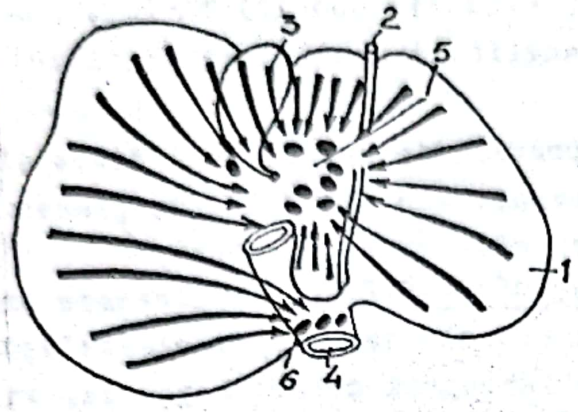

1- ficatul
2- lig.rotund
3- veziculа biliară
4- vena cavă inferioară
5- limfaticele hilului
6- limfaticele ligamentului coronar

- Un grup descendent care urmează ramificaţiile triadei portale ; limfa din aceste vase este drenată spre nodulii limfatici, aflaţi în pedicului hepatic, grupaţi în două lanţuri ;

- lanţul vertical cisticocoledocian, situat în partea dreaptă, alcătuit din trei grupe de ganglioni etajaţi : - nodulul colului vezicii biliare, - nodulul hiatusului lui Winslow şi nodulul duodenopancreatic superior (fig.271);

- lanţul vertical al arterei hepatice cuprinde 1-2 ganglioni, situaţi cel mai adesea la stînga arterei hepatice.

Din toţi nodulii limfatici pornesc vase eferente către nodulii retroduodenopancreatici.

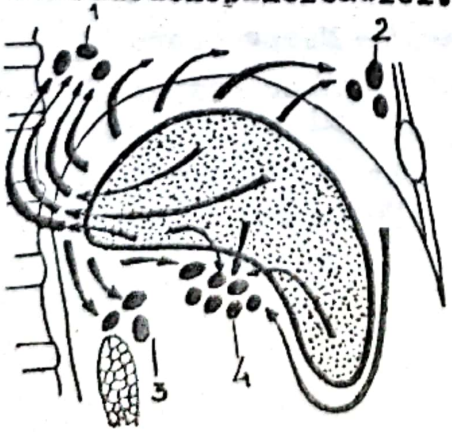

Fig.271

1- limfaticele lig.coronar
2- limfaticele lig.falciform
3- limfaticele descendente
4- limfaticele pedicului hepatic

Inervaţia ficatului

Filetele nervoase ale ficatului sînt vegetative, ortosimpatice şi parasimpatice.

Fibrele ortosimpatice provin din nodulii T_7-T_{10}, sub formă de nervi splanhnici, ajung în ganglionii semilunari ai plexului celiac.

Fibrele parasimpatice provin din nervii vagi drept şi stîng.

Topografic, filetele nervoase ale ficatului se plasează în jurul celor doi pediculi hepatici aferent şi eferent.

- La nivelul pedicolului aferent, filetele nervoase provenite din plexul celiac se amestecă cu fibrele vagale şi alcătuiesc plexul nervos hepatic. Aceste fibre înconjură artera hepatică, ca un manşon, de unde pornesc ramuri nervoase în jurul canalelor biliare şi a ramurilor colaterale şi terminale ale arterei hepatice.

Filetele nervoase care însoţesc vasele şi canalele biliare merg pînă la ramificaţiile lor cele mai fine de unde pornesc filete nervoase care sînt destinate elementelor structurale ale spaţiilor portale şi ale parenchimului hepatic.

Inervaţia arterelor este efectuată de fibrele ortosimpatice, în timp ce căile biliare sînt inervate de fibrele orto- şi parasimpatice. Aceste ramificaţii nervoase se termină în noduli nervoşi mici aflaţi în structura pereţilor căilor biliare.

Din plexul nervos hepatic s-au diferenţiat două categorii de filete (fig.272) :

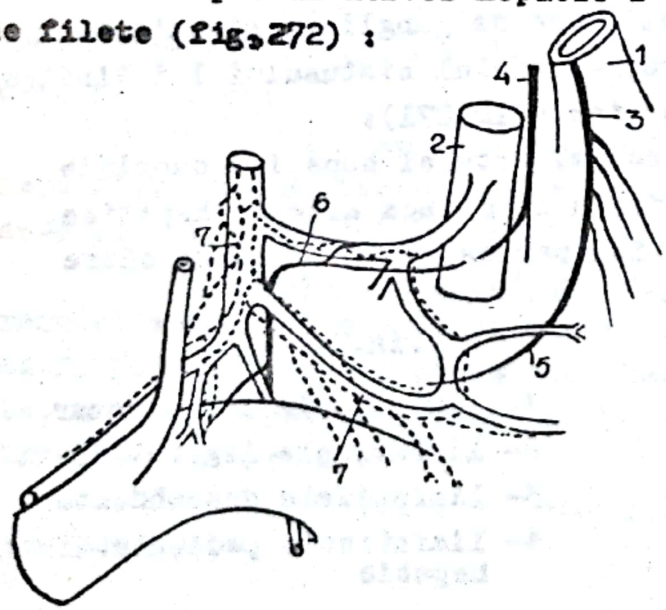

Fig.272

1- esofagul abdominal
2- aorta abdominală
3- N.vag stîng
4- N.vag drept
5- N.principal al curburii mici
6- N.hepatogastric
7- ramuri nervoase arteriale

- Nervii gastrohepatici (Latarjet şi Bonnet) provin predominant din vagul stîng. Ei se situiază în pars condensa a omentului mic, urmează traiectul arterei hepatice stîngi şi ajung la căile biliare extrahepatice accesorii, pe faţa lor anterioară, cît şi la curbura mică gastrică (fig.273).

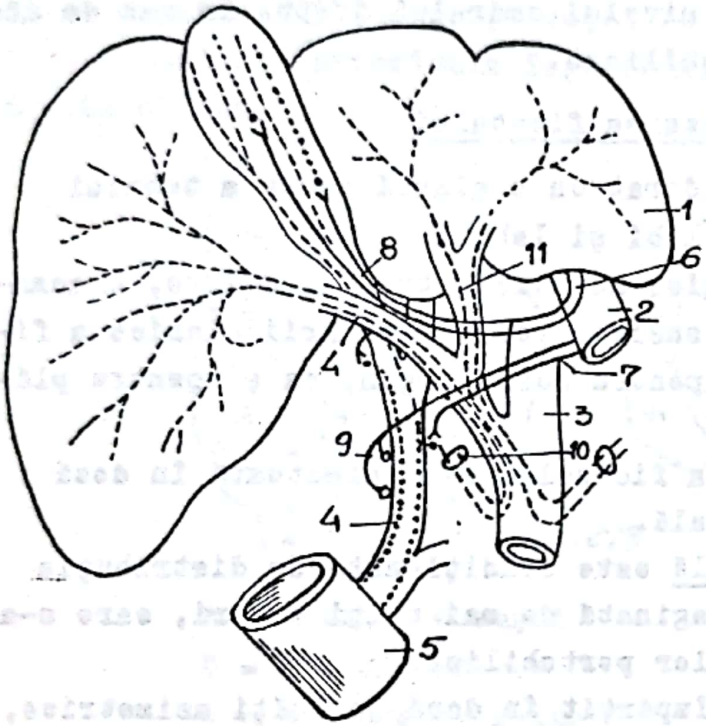

Fig.273

1- ficatul
2- esofagul abdominal
3- aorta abdominală
4- ductul coledoc
5- duodenul
6- N.vag.stîng
7- N.vag drept
8- N.gastrohepatic
9- N.biliar
10- plexul celiac
11- nervii hepatici

- Nervii hepatici alcătuiesc în jurul arterei hepatice propriu două plexuri - anterior şi posterior. In componenţa acestora intră fibre sosite de la plexul celiac şi de la nervii vagi. Din plexurile hepatice pornesc filete nervoase în jurul ramurilor colaterale ale vaselor hepatice sub formă de plexuri secundare.

Secreţia biliară este reglată pe cale nervoasă şi umorală: parasimpaticul este stimulant, pe cînd ortosimpaticul reduce secreţia biliară prin acţiunea celulară directă şi prin efect vasomotor.

Motricitatea căilor biliare posedă tot o dublă reglare: nervoasă şi umorală: reglarea nervoasă este asigurată de nervul vag şi ortosimpatic. Sub acţiunea sistemului nervos vegetativ se

produc modificări de tonus şi de motricitate a căilor biliare şi a sfincterelor : vagul creşte tonusul musculaturii parietale şi relaxează sfincterele : ortosimpaticul are acţiune inversă.

- La nivelul pedicululuI eferent se află filetele vegetative provenite din nervul frenic drept. Prezenţa acestor filete explică sindromul dureros la nivelul umărului drept, în caz de afecţiuni hepatice, dar mai ales biliare.

Organizarea ficatului

Ficatul, fiind considerat ca o glandă anexă a tubului digestiv, a fost împărţit în lobi şi lobuli.

Necesităţile chirurgiei hepatice (tumori, chiste, traumatisme şi abcese) au impus reconsiderarea organizării clasice a ficatului, fundamentîndu-se şi pentru acest organ, ca şi pentru plămîn, o teorie segmentară.

Segmentarea actuală a ficatului este efectuată în două feluri : orizontală şi verticală.

Segmentarea orizontală este condiţionată de distribuţia triadei portale. Ea a fost imaginată de mai mulţi autori, care s-au bazat pe distribuţia pedicullor portobiliari.

Ficatul este astfel împărţit în două jumătăţi asimetrice, dreaptă şi stîngă, separate printr-o linie, ce corespunde axului ficatului, care trece - îndărăt - la stînga venei cave inferioare, iar - înainte - prin mijlocul fosetei veziculei biliare (linia cave-cistică)(fig.274).

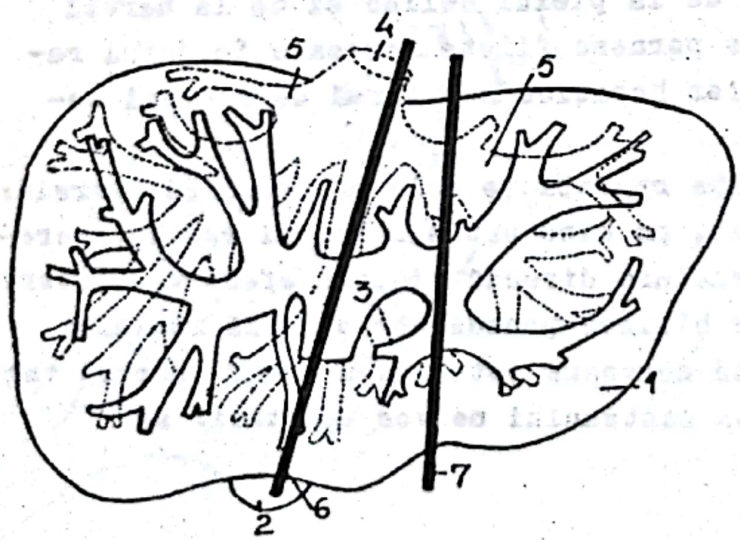

Fig.274

1- ficatul
2- vezicula biliară
3- vena portă
4- vena cavă inf.
5- venele hepatice
6- scizura principală
7- scizura stg.

Scizura principală trece prin axul ficatului; ea începe pe faţa diafragmatică a ficatului, străbate patul veziculei biliare locul de bifurcaţie al venei porte în hil, trece prin lobul caudat şi se termină pe versantul stîng al venei cave inferioare. Direcţia sa este oblică de la stînga la dreapta şi formează cu planul orizontal un unghi de 75°, care priveşte la stînga (fig.275).

Scizura principală împarte ficatul într-o jumătate dreaptă şi alta stîngă.

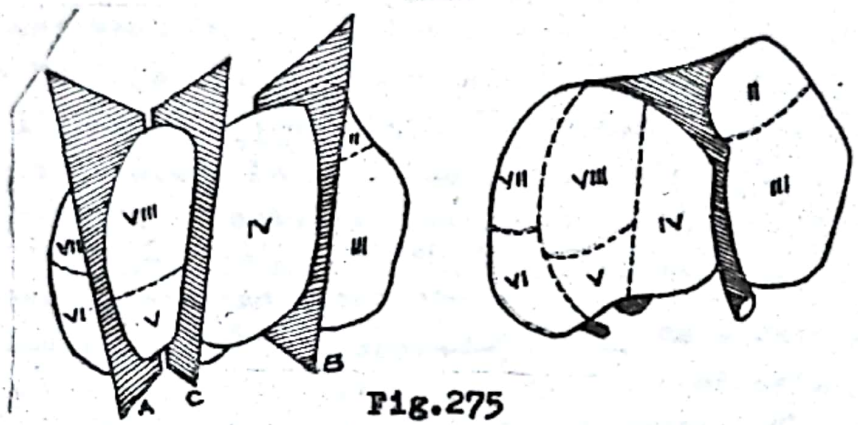

Fig.275

A = scizura dreaptă
B = scizura stîngă
C = scizura principală

Fiecare jumătate din ficat este împărţită, la rîndul ei, în cîte două teritorii de alte două scizuri, rezultînd în total 4 sectoare.

Scizura stîngă sau incidentală este dispusă într-un plan oblic, care merge de sus în jos, de la stînga la dreapta, sub un unghi de 45° ; trece prin şanţul ligamentului rotund şi al ligamentului venos al lui Arantius. Scizura stîngă împarte jumătatea stîngă a ficatului în două sectoare.

Scizura dreaptă este îndreptată oblic, de sus în jos şi la dreapta la stînga, sub un unghi de 50°, ea separă jumătatea dreaptă a ficatului în două sectoare.

Cele trei scizuri împart ficatul în 4 teritorii sau sectoare (fig.275) :

- Sectorul lateral stîng reprezintă lobul stîng clasic al ficatului, cuprinzînd partea sa cea mai laterală.

- Sectorul paramedian stîng cuprinde lobul pătrat clasic şi lobul caudat al lui Spiegel.

- Sectorul paramedian drept şi superior este format din faţa superioară a ficatului drept, mai precis porţiunea cuprinsă între scizura principală şi scizura dreaptă.

- Sectorul lateral drept şi inferior cuprinde extremitatea dreaptă a ficatului, o bandă îngustă de pe faţa superioară şi toată faţa viscerală a ficatului drept (fig.276).

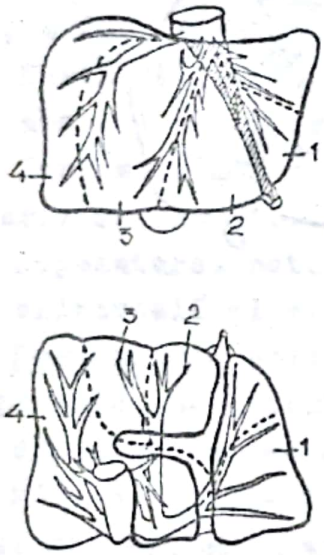

Fig.276

1- sectorul lateral stîng
2-sectorul paramedian stîng
3- sectorul paramedian drept şi superior
4- sectorul lateral drept şi inferior

Fiecare din cele 4 teritorii sau sectoare este împărţit în cîte două segmente. Segmentul hepatic este o unitate morfofuncţională deservită de un pedicul glisonian vasculobiliar.

- Sectorul lateral stîng are două segmente :
  - segmentul III (anterior) şi
  - segmentul II (posterior).
- Sectorul paramedian stîng este scindat în :
  - segmentul IV (anterior) şi
  - segmentul I (posterior).
- Sectorul paramedian drept şi superior este divizat în :

Scanned with OKEN Scanner

- segmentul V (anterior) şi
- segmentul VIII (posterior).

Sectorul lateral drept şi inferior este împărţit în:

- segmentul VI (anterior)
- segmentul VII (posterior)

Numerotarea segmentelor ficatului se face astfel :

- Pe faţa viscerală a ficatului să înceapă cu I, la nivelul lobului caudat şi se merge apoi, invers acelor ceasornicului, de-a ajunge la segmentul VII; pe faţa viscerală nu apare segmentul VIII.

- Pe faţa diafragmatică a ficatului, numerotarea începe la stînga ligamentului falciform, în partea posterioară, cu segmentul II; se continuă rar, în jurul marginilor ficatului, pînă la segmentul VIII, care se găseşte la dreapta şi posterior de ligamentul falciform ; pe faţa superioară nu apare segmentul I.

Segmentarea verticală a ficatului este dată de scizurile care trec prin venele hepatice. Se descriu două scizuri şi trei sectoare: suprahepatic stîng , suprahepatic median şi suprahepatic drept (fig.277).

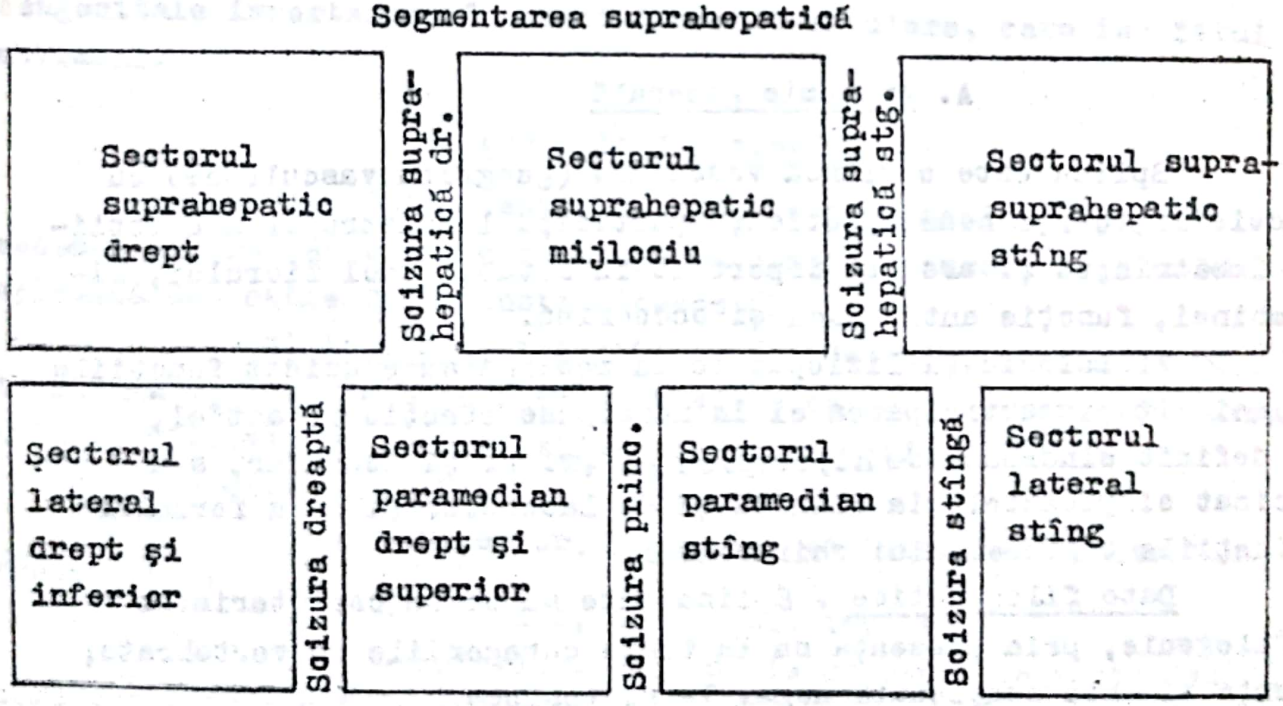

Fig.277
Segmentarea suprahepatică şi portală

L I E N
(Splina)

Este un organ parenchimatos, limfoid, în legătură intimă cu sistemul venos port, profund situat, în partea stîngă a etajului supramezocolic (fig.278).

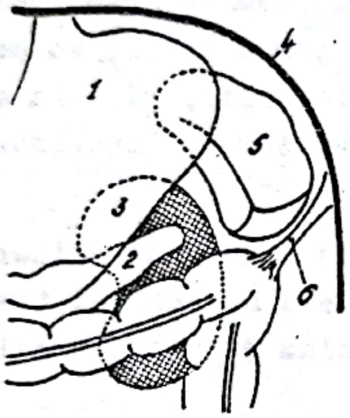

Fig.278

1- stomacul
2- pancreasul
3- rinichiul stg.
4- diafragmul
5- splina
6- lig.colofrenic stg.(sustentaculum lienis)

A. Anatomie generală

Splina este o glandă vasculară (ganglion vasculosum) cu funcţie limfo- şi hematopoetică; participă la distrugerea hematiilor îmbătrînite şi are rol important în metabolismul fierului, bilirubinei, funcţie antitoxică şi endocrină.

Fiziologia şi fiziopatologia modernă au elucidat funcţiile splinei cît şi participarea ei în numeroase afecţiuni; astfel, s-a definit sindromul de hipersplenism primar şi secundar, s-a precizat simptomatologia clinică şi de laborator şi s-au formulat indicaţiile tratamentului chirurgical.

Date filogenetice . Splina este un organ caracteristic în filogenie, prin prezenţa sa la toate categoriile de vertebrate; absenţa ei este menţionată numai la ciclostome.

Date ontogenetice. Splina se dezvoltă din ţesutul mezoblastic inclus în grosimea mezogastrului dorsal. Sînt autori care admit

şi participarea celulelor entoblastice ale tubului digestiv la constituirea splinei.

In a doua lună de viaţă intrauterină, splina apare şi se dezvoltă sub foiţa stîngă a mezogastrului dorsal,anexată fiind de un ram al arterei gastrosplenice; din cauza dezvoltării marcate a splinei, artera respectivă devine arteră splenică, cu rol principal în vascularizaţia glandei şi participă secundar la vascularizaţia stomacului prin artera gastroepiploică stîngă şi vasele gastrice scurte.

In dezvoltarea sa, splina proemină prin faţa sa stîngă a mezogastrului dorsal,spre marea cavitate peritoneală, fiind înconjurată de tunica seroasă (fig. 150).

Apariţia şi dezvoltarea splinei la acest nivel, determină constituirea a două epiploane , derivate din mezogastrul dorsal : pancreaticosplenic şi gastrosplenic.

La om, se pot găsi şi spline suplimentare (lien accesorius), situate în hilul splinei sau de-a lungul pedicolului organului respectiv.

Absenţa splinei, la om, coincide întotdeauna cu malformaţii congenitale importante, în special cardiovasculare, care fac fătul neviabil.

B. Anatomie descriptivă

Situaţie. Splina este un organ toracoabdominal, plasat în recesul subfrenic stîng, unde ocupă un spaţiu, denumit loja splenică de către Titu Constantinescu (1899).

a) Loja splenică este un fel de cuib, profund situat la stînga şi înapoia bursei omentalis, de forma unei piramide patrulatere, bine vizibilă după extirparea splinei (fig.279).

Ea este delimitată :

- superior, posterior şi lateral de bolta diafragmatică ;
- anterior, de stomac, iar
- inferior, de o serie de elemente anatomice care constituiesc "consola osteovisceralã", pe care se sprijină splina.

Scanned with OKEN Scanner

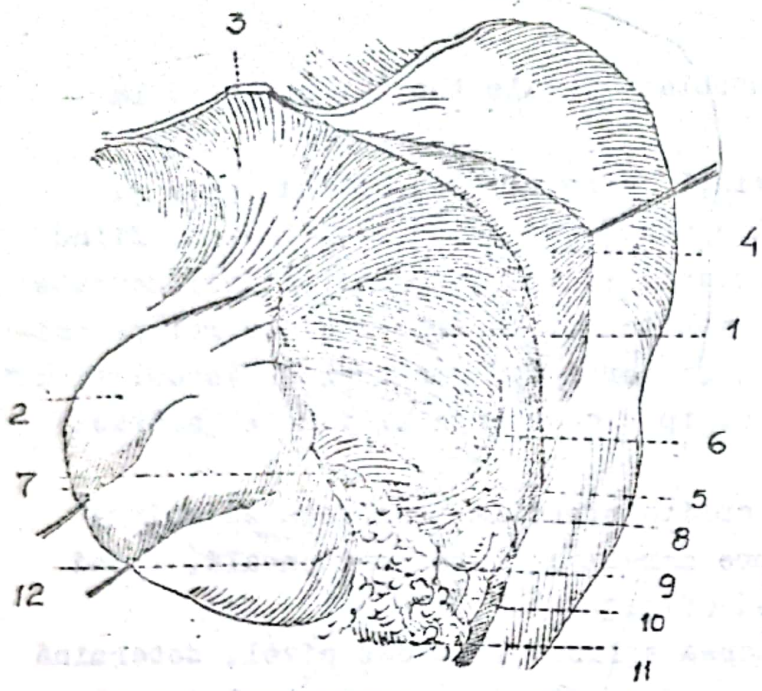

Fig.279
1- loja splenică
2- splina
3- diafragmul
4- marginea costală stg.
5- rinichiul stg.
6- suprarenala stg.
7- pancreasul
8- lig.colofrenic stg.
9- unghiul colic stg.
10- omentul colic
11- omentul mare
12- epiplonul gastro-splenic

In partea posterioară a peretelui inferior, se află coasta a XI-a, glanda suprarenală, rinichiul stîng şi grăsimea pararenală; în partea anterioară a acestui perete, se găseşte ligamentul colofrenic stîng.

Unghiul diedru realizat între coasta a XI-a, pe de o parte, cu glanda suprarenală şi rinichiul stîng, pe de altă parte, constituie şanţul renocostal, adevăratul suport al splinei şi nu ligamentul colofrenic stîng, căruia - greşit - i s-a dat numele de sustentaculum lienis (susţinătorul splinei).

b) Scheletotopic , splina se proiectează în felul următor :

- Pe peretele toracoabdominal anterior, sub forma unui patrulater (fig.280):

- latura superioară trece prin coasta a V-a stîngă, imediat sub mamelon ;

- latura inferioară este dusă prin partea inferioară a rebordului costal stîng ;

- latura medială este dată de o linie parasternală stîngă, iar

Fig.280

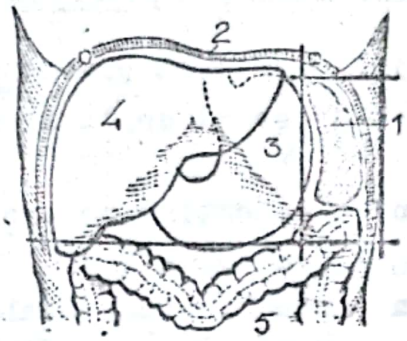

1- splina
2- diafragmul
3- stomacul
4- ficatul
5- colonul transvers

- linia laterală este trasată la 3 laturi de deget, înafara liniei medioclaviculare stîngi.

- Pe peretele toracoabdominal posterior, splina se proiectează sub forma unui oval, axat pe coasta a X-a stîngă, obţinut prin unirea a 4 puncte (fig.281) :

Fig.281

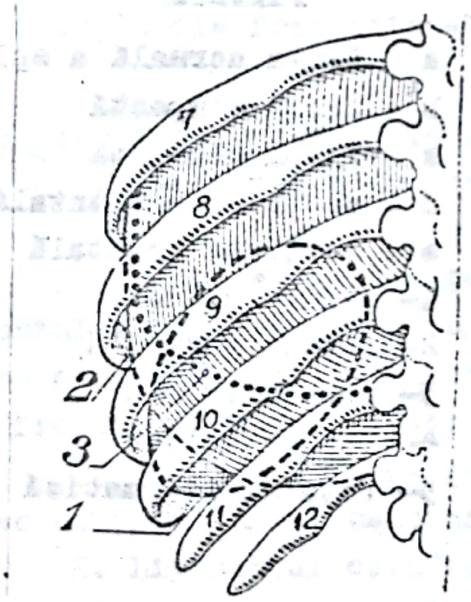

1- proiecţia splinei
2- proiecţia pleurei stg.
3- proiecţia plămînului stg.
7,8,9,10,11,12-a coastă stg.

- punctul posterosuperior este situat la -5 cm de linia mediană, în partea superioară a spaţiului X intercostal stîng ;

- punctul anteroinferior se găseşte la 15 cm înaintea precedentului, pe coasta a X-a stîngă, sau în al lo-lea spaţiu stîng;

- punctul superior se află pe marginea superioară a coastei a XI-a, la întretăierea acesteia cu linia medio-axilară;

- punctul inferior este plasat pe marginea inferioară a coastei a XI-a, la întretăierea ei cu linia medio-axilară.

Prin unirea celor patru puncte se obţine un oval, cu marele ax oblic, în jos şi înainte, în lungul coastei a X-a.

Forma. Splina este un organ parenchimatos, moale, modelată de organele învecinate, care delimitează loja splenică. Din această cauză, forma ei va fi diferită la omul viu, la cadavru şi variabilă în funcţie de tipul de constituţie al persoanei respective.

- La omul viu, splina este plină cu sînge şi are forma unui ovoid, asemănător cu un bob de cafea.

La cadavrul din sala de disecţie, splina are forma unui tetraedru oblic, care se apropie mai mult de orizontală (fig. 282).

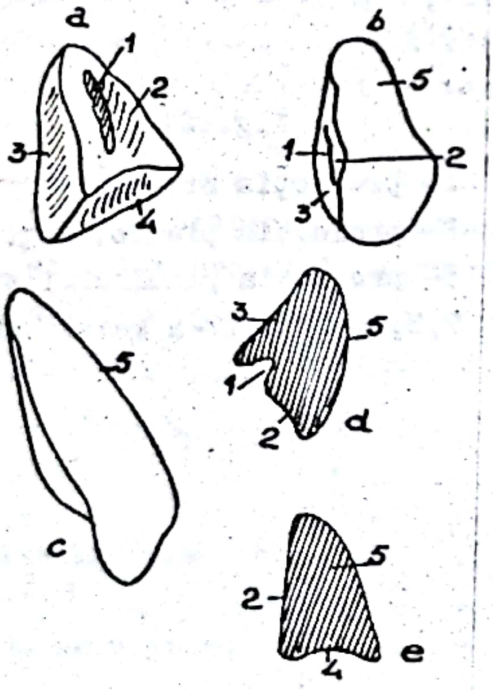

Fig.282

a = forma normală a splinei
b = forma compactă
c = forma alungită
d = secţiune orizontală
e = secţiune frontală
1- hilul splinei
2- faţeta gastrică
3- faţeta renală
4- faţeta colică
5- faţa diafragmatică

Volumul splinei este variabil, de la persoană la persoană, în funcţie de stările fiziologice şi patologice.

Greutatea splinei este de 200 g la cadavru şi 230 g la

omul viu; la persoanele în vîrtă, greutatea sa se micşorează. In cazuri patologice splina poate ajunge pînă la greutatea de 6-9 kg.

Dimensiunile splinei sînt (fig.283) :

Fig.283

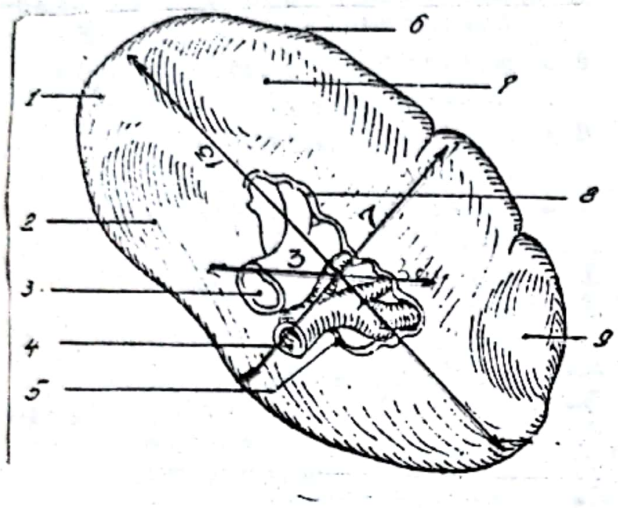

1- extremitatea superioară
2- faţeta renală
3- vena splenică
4- artera splenică
5- hilul splinei
6- marginea superioară
7- faţeta gastrică
8- epiplonul gastrosplenic
9- faţeta celică

Lungime 13cm, lărgime 7 cm şi grosime 3-5 cm.

Coloraţia organului este roşie-violetă, la omul viu şi roşie-cenuşie, la cadavru.

Consistenţa parenchimului splenic este friabilă, fapt care explică rupturile frecvente ale splinei, în cazuri de traumatisme.

Mijloacele de fixare ale splinei sînt reprezentate de :

1. Legătura cu organele vecine, realizată prin (fig. 284):

a) epiplonul pancreaticosplenic, care reprezintă segmentul retrohilar al mezogastrului dorsal ; cînd acest epiplon este alipit de peretele abdominal posterior, se constituie ligamentul frenosplenic, un adevărat mijloc de fixare al organului;

b) epiplonul gastrosplenic , care nu este altceva decît segmentul prehilar al mezogastrului dorsal.

2. Ligamentul colofrenic stîng , pe care se sprijină extremitatea inferioară a splinei (fig.285).

3. Consola osteovisceralã, alcătuită din coasta a XI-a glanda suprarenală şi rinichiul stîng, pe care se sprijină splina prin faţa sa renală, dar mai ales prin marginea sa inferioară.

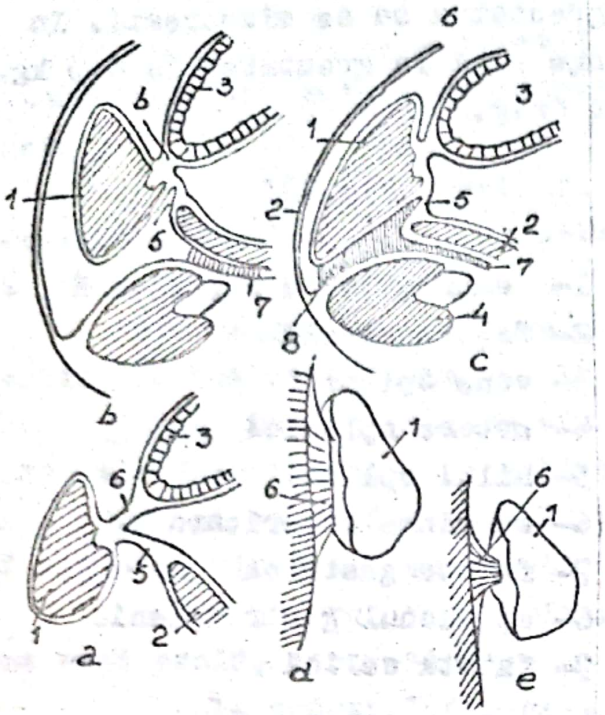

Fig.284

a = dezvoltarea splinei în mezogastrul dorsal
b = apariţia fasciei retromezogastrice
c = extinderea procesului de accolare a mezogastrului
d = epiplonul gastrosplenic larg
e = epiplonul gastrosplenic îngust
1 - splina
2- pancreasul
3- stomacul
4- rinichiul stîng
5- epiplonul pancreaticosplenic
6- epiplomul gastrosplenic
7- fascia retromezogastrică
8- ligamentul frenosplenic

4. Presa abdominală constituie, ca şi pentru celelalte organe abdominale, un mijloc de menţinere a splinei în loja ei.

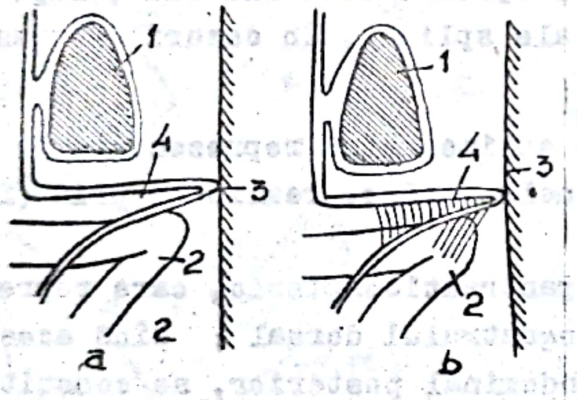

Fig.285

1- splina
2- flexura colică stîngă
3- peretele abdominal lateral stîng
4- sustentaculum lienis
a = înainte de accolare
b = după accolare

Conformaţie externă şi rapoarte

Splina, avînd forma unui ovoid turtit, prezintă pentru descrierea morfologică : două feţe, două margini şi două extremităţi.

Facies diaphragmatica (faţa diafragmatică sau laterală) este netedă, convexă în toate sensurile ; are cea mai mare întindere şi vine în contact cu faţa inferioară a diafragmului. Prin intermediul acestuia, are raport cu pleura şi baza plămînului stîng (fig.286).

Scanned with OKEN Scanner

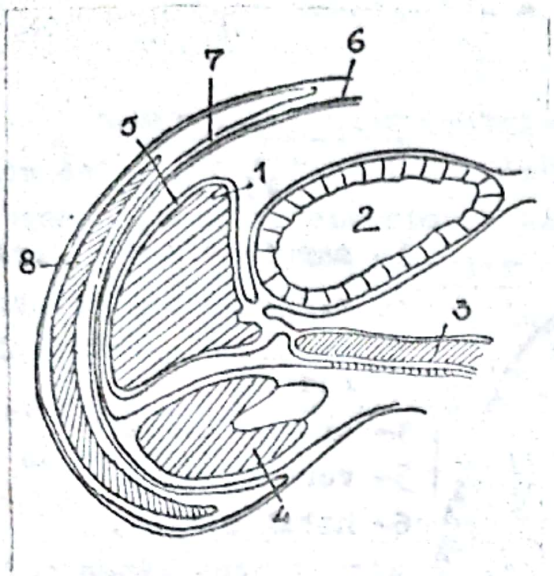

Fig.286

1- splina
2- stomacul
3- pancreasul
4- rinichiul stîng
5- faţa diafragmatică a splinei
6- diafragmul
7- pleura stîngă
8- plămînul stîng

Facies visceralis (faţa viscerală sau medială) este subîmpărţită în trei faţete, cu nume diferite, datorită rapoartelor pe care le prezintă fiecare (fig.287):

- Facies gastrica (faţeta gastrică sau anteromedială) este concavă şi vine în raport cu curbura mare a stomacului, pe care o acoperă în mare parte.

Pe această faţetă se găseşte hilus lienis (hilul splinei), de care este împărţită într-un segment prehilar (mai întins şi în raport cu marea curbură gastrică şi un segment retrohilar (mult redus în suprafaţă, în raport cu coada pancreasului şi cu vasele splenice).

Hilus lienis (hilul splinei) constituie locul de pătrundere al vaselor şi nervilor în splină. Are formă longitudinală, întins de la polul superior la cel inferior. Este alcătuit din 6-8 gropiţe vasculare, pline cu ţesut grăsos.

La nivelul hilului splenic, se deosebeşte o zonă centrală şi două zone polare : una superioară şi alta inferioară (fig.288).

- Facies renalis (faţeta renală sau posteromedială) este concavă, mai redusă ca întindere. Ea se mulează pe consola viscerală, reprezentată de glanda suprarenală, rinichiul stîng şi de porţiunea prerenală a pancreasului.

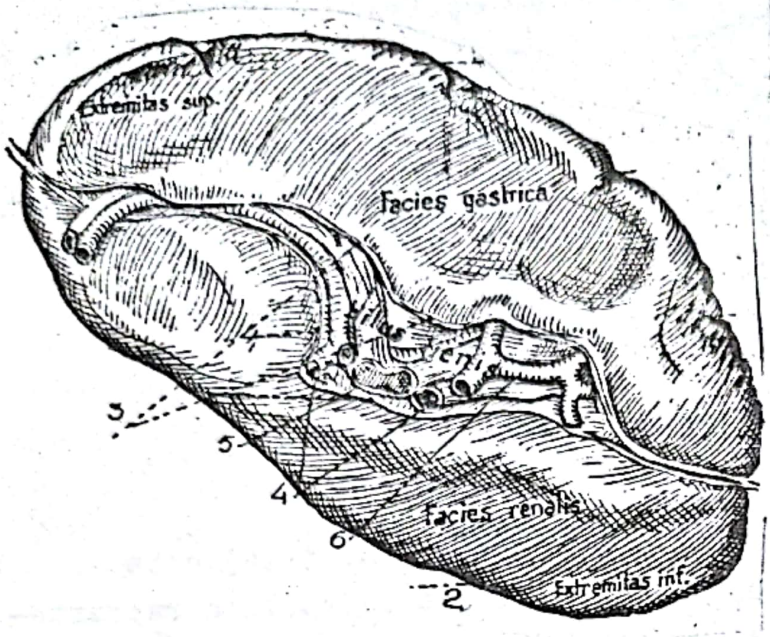

Fig.287

1- marginea superioară
2- marginea posterioară
3- epiplonul gastrosplenic
4- artera lienală
5- vena lienală
6- hilul splinei

- Facies colica (faţeta colică a lui Cunnigham) are dimensiuni reduse şi marchează raportul direct cu ligamentul colofrenic stîng, denumit şi sustentaculum lienis (fig.283 şi 285).

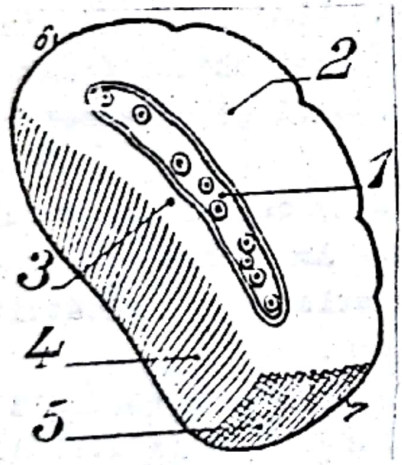

Fig.288

1- hilul splinei
2- porţiunea prehilară a faţetei gastrice
3- porţiunea retrohilară
4- faţeta renală
5- faţeta colică
6- extremitatea superioară
7- extremitatea inferioară

Margo superior (marginea superioară sau anterosuperioară) delimitează faţa diafragmatică de faţeta gastrică. Prezintă 3-4 scobituri, care îi conferă un aspect crenelat, element specific pentru diagnosticul de organ (fig.287). Ea corespunde hiatusului gastrofrenic, prin care poate ajunge în cavitatea mare peritoneală în cazul hipertrofiilor splenice.

Scanned with OKEN Scanner

Margo inferior (marginea inferioară sau posteroinferioară) face separarea dintre faţa diafragmatică şi faţeta renală. Este groasă, netedă şi corespunde şanţului renocostal stîng (fig.279).

Extremitas posterior (extremitatea posterioară sau posterosuperioară) este rotunjită, în raport cu vertebrele toracale X,XI, şi gîtul coastei a 11-a. Vecinătatea extremităţii poaterioare cu aceste elemente osoase explică posibilitatea rupturilor de splină, la acest nivel.

Extremitas anterior (extremitatea anterioară sau anteroinferioară) este turtită, prezintă faţeta colică şi se sprijină pe sustentaculum lienis.

C. Anatomie morfofuncţională

Splina este un organ parenchimatos, vasculosanguin, care proemină în cavitatea peritoneală.

Ea este constituită dintr-o tunică seroasă, fibroasă şi din ţesutul splenic.

Tunica serosa (tunica seroasă) este reprezentată de peritoneul visceral, care acoperă splina la exterior; la nivelul hilului splenic ea se prelungeşte cu foiţele seroase ale epiploanelor pancreaticosplenic şi gastrosplenic.

Peritoneul splenic este un derivat al mezogastrului posterior, splina dezvoltîndu-se sub foiţa sa stîngă.

Comportarea peritoneului splenic a fost comparată, de Toma Ionescu, cu o pungă de tutun, strînsă la nivelul hilului, acolo unde curelele sale se continuă cu cele două epiploane, care unesc splina de pancreas şi de stomac.

Tunica fibrosa (tunica fibroasă sau capsula splenică a Lui Malpighi) se găseşte sub învelişul seros. Este o tunică subţire, conjunctivă, fibroelastică, care conţine şi fibre musculare netede, fapt care permite splenocontracţia fiziologică sau medicamentoasă.

Explicaţia anatomică a rupturii splinei "în 2 timpi" este determinată de rezistenţa capsulei splenice. Aceasta este atît de mare, încît uneori, ruptura traumatică a ţesutului splenic se produce, dar integritatea capsulei este păstrată (ruptura subcapsula-

Scanned with OKEN Scanner

ră a splinei). Ulterior, tensiunea hematomului subcapsular constituit învinge rezistenţa capsulei, situaţii în care survine hemoragia cataclismică peritoneală.

Tunica fibroasă înveleşte ţesutul splenic la exterior şi - la nivelul hilului - se reflectă, constituind tecile perivasculare, în interiorul splinei, în care se află cîte un ram arterial, un ram venos, vase limfatice şi filete nervoase.

De pe faţa profundă a capsulei pornesc numeroase tractusuri conjunctive fibroelastice, denumite trabeculae lienis (trabeculele splinei) care străbat ţesutul splenic, îl împart în areole şi ajung pînă la tecile perivasculare (fig.289).

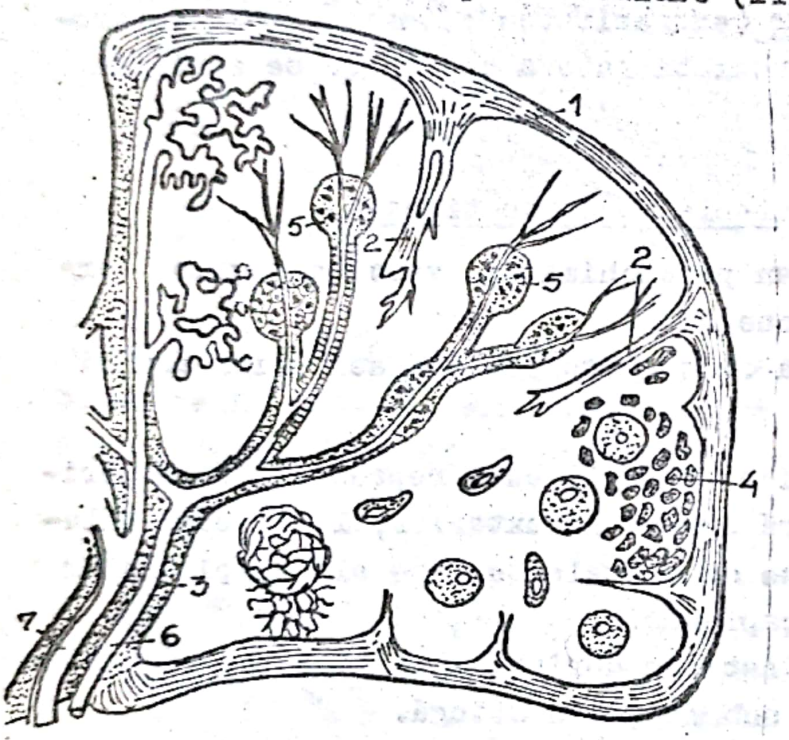

Fig.289

1- tunica fibroasă
2- trabeculele splinei
3- tecile perivasculare
4- pulpa roşie
5- pulpa albă
6- artera lienală
7- vena lienală

Ţesutul splenic este de consistenţă moale, are culoare roşie, denumit pentru acest motiv şi pulpa lienis (pulpa splinei). Ea este alcătuită din două categorii de structuri : pulpa roşie şi pulpa albă.

- Pulpa roşie este constituientul fundamental al ţesutului splenic ; este formată din stromă - alcătuită din ţesut reticulohistiocitar şi din parenchim,-reprezentat de splenocite, grupate în cordoane anastomozate între ele, denumite cordoanele lui Billroth. Între acestea se delimitează spaţii ocupate de capila-

re sanguine, cu structură specială, interpuse între ultimile ramificaţii ale arterei splenice şi începuturile venei splenice. In aceste capilare circulaţia sîngelui este încetinită, motiv pentru care ele sînt pline cu sînge, fapt care dă culoarea roşie a acestui component.

- Pulpa albă este organizată în jurul tecilor perivasculare.

In hilul splinei, pătrund 6-8 ramuri terminale ale arterei splenice (rami lienalis). La început, ele sînt însoţite de vene şi de tecile conjunctive perivasculare. In profunzime, arterele se separă de vene şi sînt învelite într-o teacă specială, care prezintă unele îngroşări denumite corpusculii sau nodulii lui Malpighi, alcătuiţi din ţesut reticular şi limfocite. Totalitatea acestor corpusculi constituie pulpa albă. Aceste formaţii au rol limfopoetic şi împiedică efectele nocive ale unei creşteri brusce a presiunii arteriale intrasplenice.

De la nivelul corpusculilor lui Malpighi, fiecare arteră se ramifică formînd penicilli (arterele penicilate). La nivelul capilarelor arteriale , în jurul lor se află o teacă reticulată al lui Schweiger - Seidell, cu rol asemănător ca şi al corpusculilor lui Malpighi.

Vascularizaţia splinei

Splina este un organ abundent vascularizat, avînd aspectul de burete sanguin.

Artera lienalis (artera lienală sau splenică) este ram al trunchiului celiac. Are un calibru de 7-8 mm şi un traiect ondulat, spre stînga, de 10-22 cm.

Artera splenică este situată îndărătul bursei omentale, la nivelul peretelui abdominal posterior, în raport cu organele aflate la acest nivel (fig.290).

Ondulaţiile arterei splenice au rolul de a amortiza presiunea sanguină arterială. Această acţiune este continuată, în interiorul ţesutului splenic şi de pulpa albă.

De-a lungul traiectului său, artera splenică prezintă trei segmente :

- Segmentul suprapancreatic este în raport cu marginea

superioară a corpului pancreasului.

Fig.290

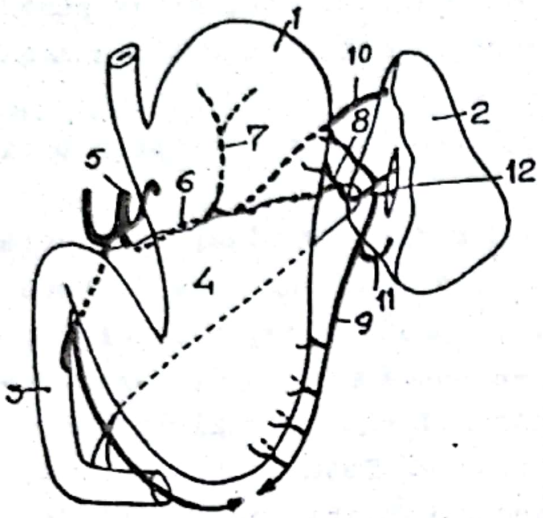

1- stomacul
2- splina
3- duodenul
4- pancreasul
5- trunchiul celiac
6- artera splenică
7- A.esocardiotuberozitară post.
8- A.gastrice scurte
9- A.gastroepiploică stg.
10- A.polară sup.
11- A.polară inf.
12- ramuri hilare

- Segmentul retropancreatic se găseşte pe faţa posterioară a corpului pancreasului, loc unde îşi poate săpa un şanţ, care o adăposteşte.

- Segmentul prepancreatic se plasează - anterior - de coada pancreasului, în grosimea epiplonului pancreatico-splenic, pînă la hilul splinei.

Artera splenică, în traiectul ei, dă numeroase ramuri colaterale :

- arterele pancreatice, în număr de 5-8, pentru marginea superioară a corpului şi cozii pancreasului;
- artera esocardiotuberozitară posterioară ;
- ramuri ganglionare ;
- artera polară superioară ;
- artera gastroepiploică stîngă şi
- arterele gastrice scurte pentru partea verticală a curburii mari gastrice.

Artera splenică se termină, de obicei, prin două ramuri : superioară şi inferioară. Locul de bifurcaţie terminală poate să fie mai aproape sau mai îndepărtat de hilul splinei, de unde rezultă şi cele două categorii de pedicoli splenici : - pedicol lung, cînd artera se bifurcă la depărtare de hilul splinei şi, pe-

dicol scurt,cînd artera se sfîrşeşte aproape de hil.

- Ramura terminală de bifurcaţie superioară poate să aibă un calibru mai mare; teritoriul ei de distribuţie este mai întins. Din această ramură se desprinde uneori, artera ezocardiotuberozitară posterioară şi pentru ligamentul gastrofrenosplenic

- Ramura de bifurcaţie inferioară este mai mică, din ea poate să se desprindă artera gastroepiploică stîngă, vasele scurte şi artera polară inferioară.

La nivelul hilului splenic, cele două ramuri terminale furnizează un număr de 6-8 ramuri secundare, în unghi drept (aspect care se aseamănă cu "dinţii de la pieptene") , pînă la orificiile vasculare hilare. Ramurile secundare alcătuiesc un grup central, un pedicol polar superior şi altul inferior.

Ramificaţiile arterei splenice au un caracter terminal; nu se anastomozează între ele, iar ligatura uneia sau astuparea cu un chiag sanguin, duce la necroza segmentului privat de sînge (infarct splenic).

In prezent, se descrie o dispoziţie segmentară a parenchimului splenic , bazată pe distribuţia ramurilor arterei splenice, segmentare cu unele aplicaţii chirurgicale.

V.splenica (vena splenică) îşi are originea la nivelul capilarelor sinusoide, pe care le continuă; se formează venule şi vene, în număr de 8-10, care se dispun posterior faţă de ramificaţiile arteriale, la nivelul hilului splenic.

Confluenţa acestora alcătuiesc vena splenică, cu un volum de 2 ori mai mare decît artera respectivă. Ea se îndreaptă transversal, retropancreatic, cu un traiect linear.(fig.291).

Vena splenică este situată inferior faţă de artera omonimă, se uneşte cu vena mezenterică inferioară, formează trunchiul splenomezenteric, care se termină în vena portă.

Limfaticele splinei

Sînt de două categorii : superficiale şi profunde.

- Limfaticele profunde iau naştere în grosimea ţesutului splenic, sub formă de reţele limfatice, la nivelul tecilor perivasculare. Ele urmează venele şi se adună în 6-7 trunchiuri limfatice la nivelul hilului splenic.

Scanned with OKEN Scanner

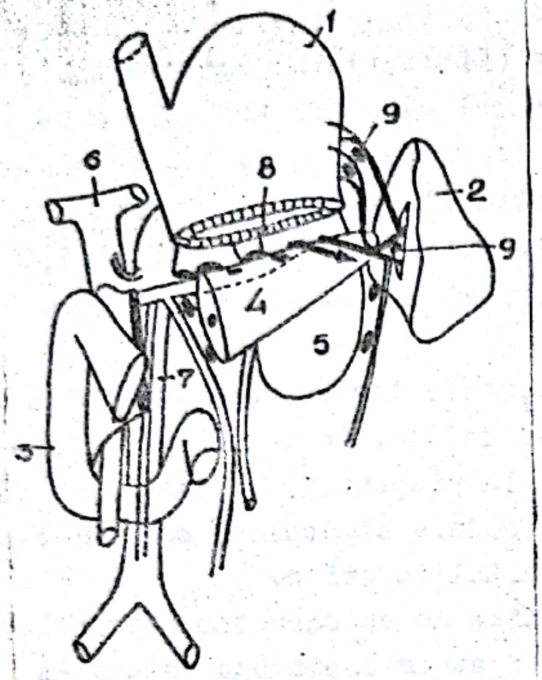

Fig.291

1- stomacul
2- splina
3- duodenul
4- pancreasul
5- riniohiul stg.
6- vena portă
7- aorta abdominală
8- vesele splenice
9- noduli limfatici splenici

- Limfaticele superficiale se formează sub capsula fibroasă a splinei şi se îndreaptă spre hilul organului, loc unde se adună cu cele profunde.

Limfa colectată este drenată spre nodulii limfatici din hilul splinei şi de la nivelul cozii pancreasului, în epiplonul pancreaticosplenic.

Inervaţia splinei

Este vegetativă ; filetele arte.şi parasimpatice provin din plexul solar şi sosesc la splină pe calea plexului periarterial splenic.

Ajunse în parenchimul splenic, filetele nervoase urmează ramificaţiile arterei splenice pînă la cordoanele celulare şi capilarele sinusoide. Există şi filete nervoase care au un traiect separat, dar care ajung - în final - tot la aceste elemente.

INTESTINUM TENUE
(Intestinul subţire)

Este segmentul cel mai lung al tubului digestiv, cuprins între pilor şi orificiul ileocecal.

Intestinul subţire prezintă două porţiuni : - una fixă, retroperitoneală, parietalizată, denumită duodenul şi - alta mobilă, mezenterială, cunoscută sub numele de jejunoileon.

DUODENUM
(Duodenul)

Morfologic, duodenul este porţiunea iniţială, fixă şi profundă a intestinului subţire, cuprins între pilor şi flexura duodenojejunală.

Fiziologic, duodenul reprezintă răspîntia digestivă, acolo unde chimul gastric se întîlneşte cu bila, sucul pancreatic şi intestinal.

Duodenul se găseşte în strînsă legătură cu pancreasul, împreună cu care constituie complexul duodenopancreatic.

A. Anatomie generală

Generalităţi. Privit în ansamblu, duodenul prezintă patru porţiuni şi trei flexuri (fig.292) :

Fig.292

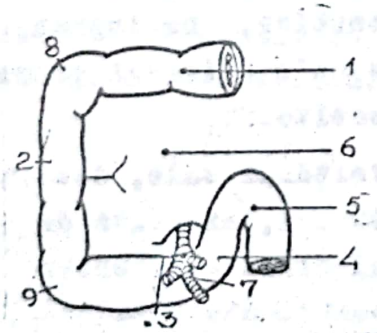

1- porţiunea superioară
2- porţiunea descendentă
3- porţiunea orizontală
4- porţiunea ascendentă
5- flexura duodenojejunală
6- capul pancreasului
7- artera mezenterică sup.
8- flexura duodenală sup.
9- flexura duodenală inf.

- Pars superior (partea superioară sau prima porțiune a duodenului) prezintă : - un segment stîng, mobil, juxta pileric și intraperitoneal (bulbul duodenal) și - un segment drept, fix și retroperitoneal. Separarea dintre cele două segmente este fă-cută de artera gastroduodenală.

- Pars descendens (partea descendentă sau a doua porțiune a duodenului) este împărțită de rădăcina mezocolonului transvers în două segmente : - supramezocolic și - submezocolic.

- Pars horizontalis (partea orizontală, inferioară sau a treia porțiune a duodenului) este încrucișată de rădăcina mezenterului, care o împarte într-o porțiune dreaptă și alta stîngă.

- Pars ascendens (partea ascendentă sau a patra porțiune a duodenului este submezocolică, situată în spațiul mezo-teriocolic stîng.

- Flexura duodeni superior (flexura duodenală superioară sau genunchiul superior) face legătura între partea superioară și descendentă a duodenului.

- Flexura duodeni inferior (flexura duodenală inferioară sau genunchiul inferior) realizează unirea dintre porțiunea descendentă și cea orizontală.

- Flexura duodenojejunalis (flexura sau unghiul duodenojejunal) se află la limita dintre porțiunea ascendentă a duodenului și prima ansă jejunală. Ea indică, din punct de vedere morfologic, locul de terminare al duodenului.

Date filogenetice. Duodenul aparține segmentului terminal al intestinului anterior cît și porțiunii inițiale a intestinului mijlociu.

Individualizarea sa, în scară filogenetică, se impune odată cu apariția celor două glande anexe ale sale (ficatul și pancreasul) și cu intensificarea proceselor digestive.

Date ontogenetice. La începutul dezvoltării sale, duodenul constituie o ansă cu concavitatea orientată dorsal, ancorată de peretele abdominal posterior prin mezoduodenul dorsal. Anterior ansa duodenală rămîne liberă, doar numai segmentul său proximal este anexat la peretele abdominal anterior, prin mezogastrul ventral.

Picioruł superior al ansei duodenale face continuare stomacului, pe cînd picioruł său inferior corespunde ansei ombilicale; această situaţie explică influenţa celor două organe vecine asupra răsturnării şi rotaţiei ansei duodenale.

Creşterea rapidă în lungime a ansei duodenale, răsucirea stomacului cît şi a ansei ombilicale, determină răsturnarea sa spre dreapta ; ansa duodenală devine frontală, astfel că faţa dreaptă a mezoduodenului este orientată posterior, iar cea stîngă anterior (fig.156).

Rotaţia stomacului produce deplasarea extremităţii superioare a ansei duodenale, care se fixează pe flancul drept al primei vertebre lombare.

Rotaţia ansei ombilicale produce deplasarea extremităţii inferioare a ansei duodenale ; ea se va găsi - succesiv - la dreapta, dedesubtul, apoi la stînga trunchiului arterei mezenterice superioare.

Răsturnarea şi rotaţia ansei duodenale şi a mezoduodenului explică atît forma cît şi raporturile acestui organ.

In urma răsturnării şi rotaţiei ansei duodenale, între faţa sa dreaptă şi a mezoduodenului (devenită posterioară), pe de o parte - şi peritoneul parietal posterior drept, pe de altă parte se formează fascia de coalescenţă retroduodenopancreatică dreaptă a lui Treitz (fig.293).

La stînga liniei mediane, ansa duodenală şi mezoul ei se alipesc de faţa anterioară a mezocolonului descendent prin intermediul fasciei lui Treitz stîngă.

Inaintea duodenului apar alte două fascii de aderare, cunoscute sub numele de fascia preduodenopancreatică supramezocolică şi submezocolică.

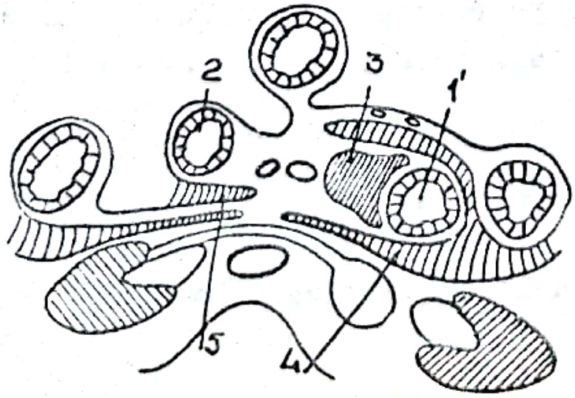

Fig.293

1- duodenul descendent
2- duodenul ascendent
3- capul pancreasului
4 - fascia Treitz dreaptă
5- fascia Treitz stîngă

B. Anatomie descriptivă

Situaţie. La completa sa dezvoltare, duodenul este un organ situat profund, la nivelul peretelui abdominal posterior, înaintea coloanei vertebrale lombare, retroperitoneal, cu excepţia segmentului stîng al părţii superioare, care este intraperitoneală (fig.294).

Fig.294

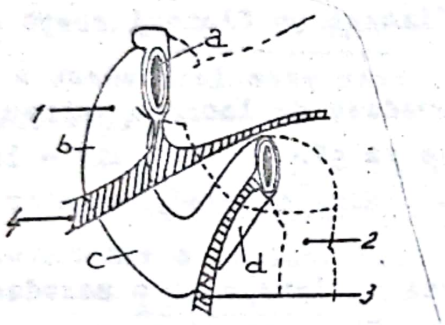

1- duodenul
2- jejunul
3- rădăcina mezenterului
4- rădăcina mezocolonului transvers

a) porţiunea intraperitoneală
b) spaţiul supramezocolic
c) sp.mezentericocolic drept
d) sp.mezentericocolic stg.

Duodenul este întretăiat - transversal - de inserţia mezocolonului transvers, astfel încît faţa sa anterioară corespunde atît etajului supramezocolic cît şi celui submezocolic al cavităţii peritoneale mari.

In etajul submezocolic, duodenul este încrucişat şi de rădăcina mezenterului, astfel încît el corespunde şi spaţiului mezentericocolic drept cît şi celui stîng.

a) Loja duodenală. In cavitatea abdominală, duodenul ocupă un spaţiu, denumit loja duodenală, cuprinsă în mezoduoden. Ea are următoarele limite, proiectate pe peretele abdominal anterior:

- superior, orizontala care trece prin cartilajele coastei a opta;
- inferior, orizontala dusă prin ombilic;
- la dreapta, verticala paramediană trasată la 7 cm de linia mediană şi
- la stînga, o altă linie verticală la 5 cm de linia mediană.

b) Scheletotopic, duodenul corespunde primilor 4 vertebre lombare (fig.295).

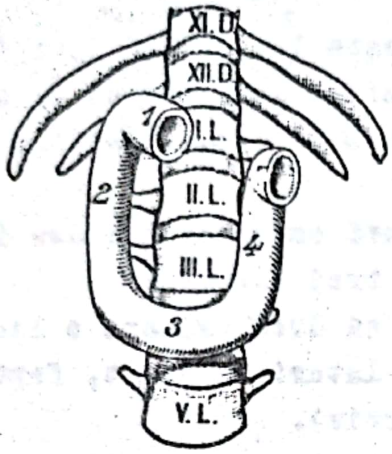

Fig.295

1- porţiunea superioară
2- porţiunea descendentă
3- porţiunea orizontală
4- porţiunea ascendentă

Duodenul începe la flancul drept al primei vertebre lombare coboară de-a lungul celei de a doua şi a treia vertebră lombară, trece orizontal înaintea celei de a patra, merge oblic ascendent şi se termină la flancul stîng al celei de a doua vertebră lombară.

Forma. Normal, duodenul are aspectul unui inel incomplet, numit încă şi cadrul duodenal. Forma duodenului este variabilă şi îmbracă mai multe aspecte (fig.296):

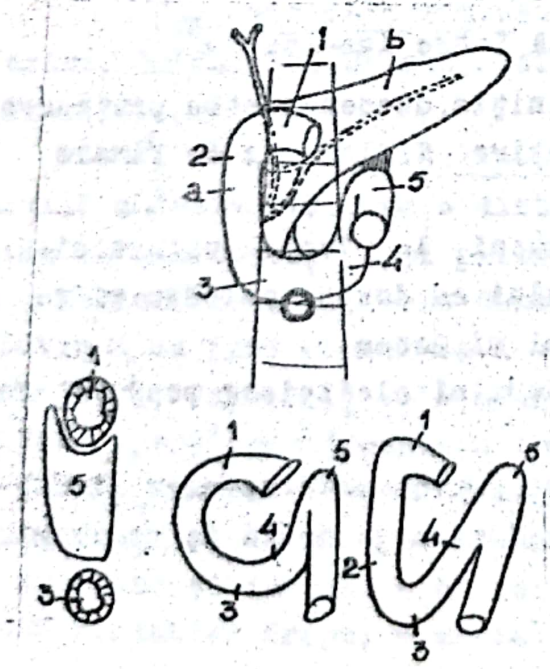

Fig.296

a = duoden în "U"
b = pancreasul
c = duoden inelar
d = duoden în"V"
1- partea superioară
2- partea descendentă
3- partea orizontală
4- partea ascendentă
5- flexura duodenojejunală

- Tipul în "U" se întîlneşte la persoanele cu toracele larg.

- Tipul în "V" se află la cei cu toracele îngust; porţiunea orizontală a duodenului este greu de pus în evidenţă la acest duoden.

- Tipul inelar se întîlneşte la copii (tipul infantil), la care fiecare parte a duodenului se continuă cu un cot rotunjit, toate alcătuind un inel deschis în sus, la stînga şi posterior.

- Tipul clasic, de potcoavă este cel mai des întîlnit, prezentînd cele patru porţiuni şi trei flexuri.

Dimensiuni. Clasic, se admite că duodenul are o lungime de 24-28 cm (ceea ce corespunde la 12 laturi de deget, fapt care a determinat şi numele organului respectiv).

Lungimea duodenului, repartizată pe porţiunile sale, este astfel distribuită : partea superioară 5 cm, partea descendentă 9 cm, partea orizontală 8 cm şi cea ascendentă 6 cm.

Calibrul duodenului este mai mare decît a intestinului liber, avînd un diametru de 3-3,5 cm şi o circumferinţă de 9-10 cm, în stare de distensie mijlocie. Duodenul prezintă o dilatare în porţiunea incipientă (bulbul duodenal) şi alta sub vărsarea ductelor biliopancreatice, pînă la nivelul flexurei duodenale inferioare.

Capacitatea duodenului variază între 100-250 cm^3.

Mijloace de fixare. Prin definiţie, duodenul este porţiunea incipientă dar fixă a intestinului subţire. Mijloacele de fixare sînt reprezentate de :

1. Continuitatea cu stomacul, la nivelul pilorului.
2. Solidaritatea duodenului cu ductul coledoc şi cu cele două ducte pancreatice - principal şi accesor.
3. Vasele şi nervii duodenului alcătuiesc pense, care menţin duodenul în poziţia sa.
4. M.suspensorius duodeni (muşchiul suspensor al duodenului al lui Treitz) fixează flexura duodenojejunală de pilierul stîng al diafragmului (fig.297).

Fig. 297

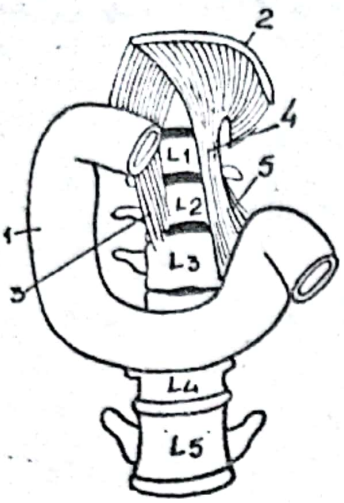

1- duodenul
2- diafragmul
3- stîlpul drept al diafragmului
4- stîlpul stîng al diafragmului
5- mușchiul suspensor al duodenului (Treitz)

5. Fasciile de acolare retroduodenopancreatice dreaptă și stîngă fixează duodenul de peretele abdominal posterior și de organele aflate la acest nivel. Aceeași funcție o îndeplinesc și celelalte două fascii de acolare preduodenopancreatice supramezocolică și submezocolică.

6. Peritoneul parietal posterior constituie cel mai important factor de fixare, deoarece duodenul este un organ, în cea mai mare parte, retroperitoneal.

Comportarea peritoneului la nivelul duodenului este diferită, în funcție de compartimentele cavității mari peritoneale (fig.298):

a) In etajul supramezocolic, porțiunea inițială, mobilă a duodenului, pe o distanță de 3 cm, este învelită în întregime de peritoneu, ca și pilorul. La nivelul marginei superioare a bulbului duodenal, cele două foițe peritoneale se alipesc și se continuă cu pars vasculoza a omentului mic. La marginea inferioară a bulbului duodenal, cele două foițe peritoneale confluează pentru a forma porțiunea dreaptă a omentului mare.

In rest, duodenul supramezocolic este învelit de peritoneu, numai pe fața sa anterioară. Peritoneul duodenal se continuă - superior și lateral - cu peritoneul parietal posterior care acoperă rinichiul drept; - medial el se fuzionează cu peritoneul care

tapetează capul pancreasului, prin intermediul fasciei de acolare preduodenopancreatice supramezocolice a lui Fredet. Inferior, peritoneul duodenal se contopeşte cu foiţa superioară a mezocolonului transvers.

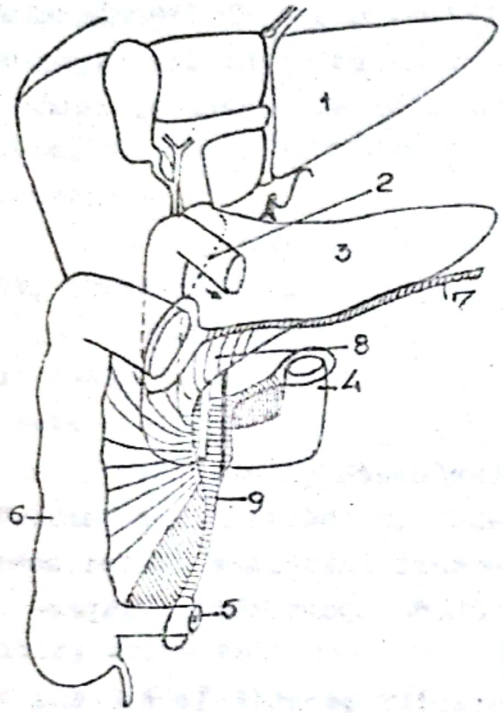

Fig.298

1- ficatul
2- duodenul
3- pancreasul
4- flexura duodenojejunală
5- ileonul terminal
6- colon drept
7- mezocolonul transvers
8- fascia preduodenopancreatică submezocolică
9- rădăcina mezenterului

b) <u>In spaţiul mezentericocolic drept</u>, duodenul este acoperit de peritoneul parietal posterior, prin intermediul fasciei de acolare preduodenopancreatice, submezocolice a lui Fredet (fig.299)

Fig.299

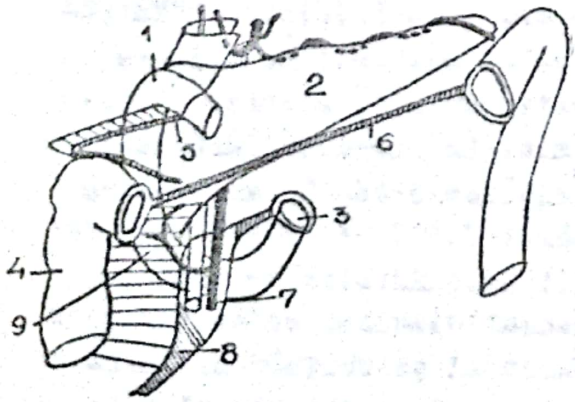

1- partea superioară duodenală
2- pancreasul
3- flexura duodenojejunală
4- colonul drept
5- fascia preduodenopancreatică supramezocolică
6- mezocolonul transvers
7- artera mezenterică superioară
8- artera colică dreaptă superioară
9- fascia preduodenopancreatică submezocolică

Foiţa peritoneală parietală se continuă - superior - cu foiţa inferioară a mezocolonului transvers, iar la stînga, cu foiţa dreaptă a mezenterului.

c)In spaţiul mezentericocolic stîng, duodenul este acoperit de pertoneul care se continuă - superior - cu foiţa inferioară a mezocolonului transvers, la dreapta, cu foiţa stîngă a mezenterului, iar - la stînga, cu peritoneul parietal posterior.

De menţionat faptul că peritoneul care acoperă porţiunea ascendentă a duodenului, cît şi flexura duodenojejunală crează plici peritoneale (repliuri) şi delimitează depresiuni, numite recesuri sau fosete, importante prin faptul că ele pot să fie sediul unor hernii.

Recesurile constituite, unele sînt datorite unui defect a procesului de acolare al mezoului primitiv (exces sau lipsă), altele se datoresc vaselor care ridică peritoneul, sau ambelor cauze.

Recessus duodenalis superior (recesul sau foseta duodenală superioară) se află la partea superioară şi laterală a porţiunii ascendente a duodenului. Are forma unui cornet, cu orificiul inferior, prin care se poate pătrunde cu degetul, de jos în sus. (fig.300).

Fig.300

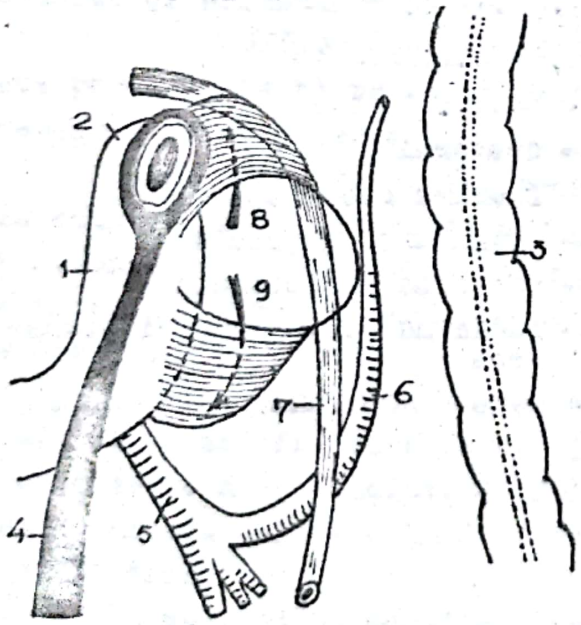

1- duodenul
2- flexura duodenojejunală
3- colonul descendent
4- rădăcina mezenterului
5- A.mezenterică inferioară
6- A.celica stg.superioară
7- vena mezenterică inf,
8- recesul duodenal sup
9- recesul duodenal inf.

Recesul duodenal superior este determinat de plica duodenalis superior (plica duodenală superioară), care este un repliu peritoneal, cu marginea liberă concavă, inferioară, cuprinsă între partea ascendentă a duodenului şi vena mezenterică inferioară.

- Recessus duodenalis inferior (recesul sau foseta duodenală inferioară) se găseşte la partea inferioară şi laterală a porţiunii ascendente a duodenului; are deschiderea superior, iar orificiul său priveşte spre cel al recesului duodenal superior.

Recesul duodenal inferior este determinat de plica duodenalis inferior (plica duodenală inferioară) care este un alt repliu peritoneal, cu marginea liberă concavă superior, întinsă între duoden, artera colică superioară şi vena mezenterică inferioară.

- Recessus duodenojejunalis superior (recesul sau foseta duodenojejunală superioară) se află cuprinsă între flexura duodenojejunală, mezocolonul transvers şi artera mezenterică superioară ; orificiul său priveşte înainte şi inferior.

Acest recesus este determinat de plica duodenomezocolica (plica duodenomezocolică) care este un repliu peritoneal ce face legătura dintre flexura duodenojejunală şi faţa inferioară a mezocolonului transvers (fig.301).

Fig.301

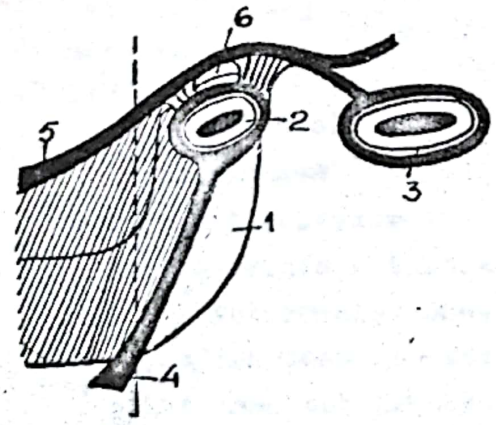

1- duodenul
2- flexura duodenojejunală
3- prima ansă jejunală
4- rădăcina mezenterului
5- rădăcina mezocolonului transvers
6- recesul duodenojejunal sup.

- Recessus duodenojejunalis inferior (recesul sau foseta duodenojejunală inferioară) se află sub unghiul ascuţit dintre duodenul ascendent şi prima ansă jejunală; orificiul său priveşte inferior şi uşor spre stînga (fig.302).

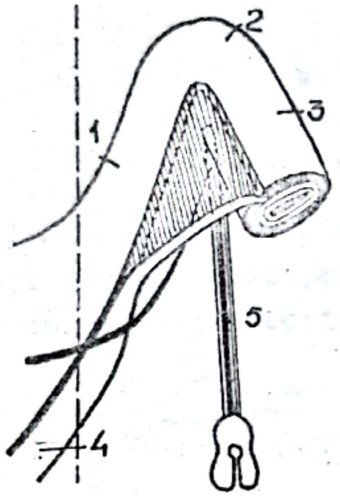

Fig.302

1- porţiunea ascendentă
2- flexura duodenojejunală
3- prima ansă jejunală
4- rădăcina mezenterului
5- recesul duodenojejunal inf.

Recesul duodenojejunal inferior este determinat de prezenţa unei formaţiuni peritoneale, denumită plica duodenojejunalis (plica duodenojejunală) întinsă între porţiunea ascendentă a duodenului şi prima ansă jejunală.

- Recessus paraduodenalis (recesul paraduodenal sau foseta paraduodenală) se poate găsi sub două aspecte : recesul paraduodenal venos şi arterial.

In prima situaţie, recesul paraduodenal venos se găseşte la stînga porţiunii ascendente a duodenului, situat între cele două recesuri duodenale - superior şi inferior. El se insinuează sub vena mezenterică inferioară, astfel încît orificiul său priveşte spre dreapta.

In cea de a doua situaţie, recesul paraduodenal arterial se întîlneşte mai frecvent la copii; el este situat la stînga porţiunii ascendente a duodenului, delimitat de un repliu peritoneal, realizat de artera colică stîngă superioară; orificiul său priveşte în sus şi la dreapta.

Recesul paraduodenal venos este determinat de plica

paraduodenalis (plica paraduodenală), determinată de vena mezenterică inferioară ; marginea ei liberă este concavă şi priveşte spre duoden.

- Recessus retroduodenalis (recesul sau foseta retroduodenală) se găseşte posterior de porţiunea ascendentă şi orizontală a duodenului; este o fosetă prin lipsă de aderare a mezoduodenului, a cărui orificiu priveşte în jos şi la stînga.

Conformaţia externă şi raporturile

Duodenul, avînd formă de potcoavă, cu cele patru porţiuni şi trei flexuri, prezintă raporturi multiple, complexe şi importante atît în patologie, cît şi în aplicarea diferitelor tehnici chirurgicale (fig.303).

Fig.303

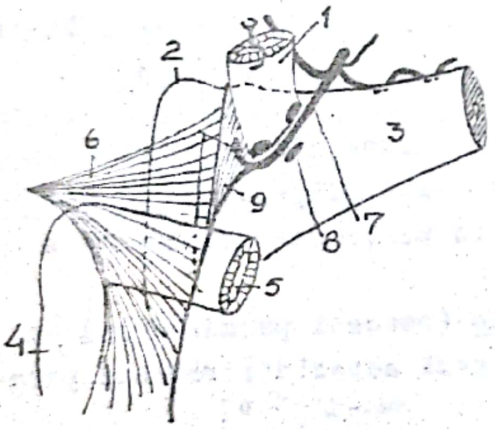

1- partea sup.a duodenului răsturnată
2- flexura duodenală superioară
3- pancreasul
4- colonul drept
5- colonul transvers secţionat
6- ligamentul colofrenic drept
7- artera gastroduodenală
8- noduli limfatici
9- fascia preduodenopancreatică supramezocolică

Partea superioară are o direcţie oblică în sus, la dreapta şi îndărăt, spre flancul drept al primei vertebre lombare. Are o lungime de 5 cm, se încreaptă spre colul veziculei biliare (partea subhepatică) şi prezintă două segmente : - unul stîng, mobil, intraperitoneal (bulbul duodenal) şi altul fix, retroperitoneal.

Partea superioară a duodenului prezintă următoarele raporturi-

te (fig.304) :

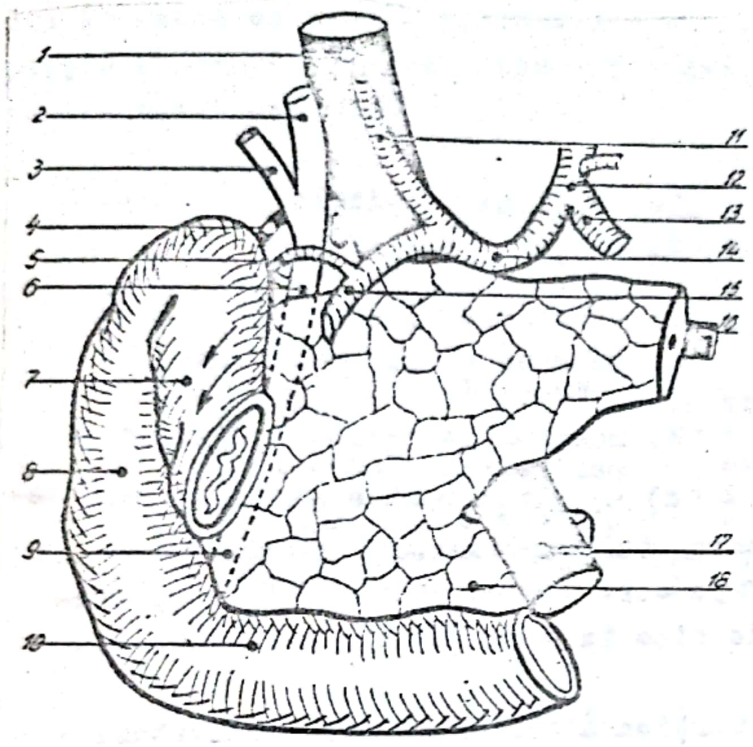

Fig.304

1- vena portă
2- ductul hepatic comun
3- ductul cistic
4- vena supraduodenală
5- A.supraduodenală
6- ductul coledoc
7- porţiunea superioară
8- porţiunea descendentă
9- porţiunea retropancreatică a coledocului
10-porţiunea orizontală
11-A.hepatica propria
12-trunchiul celiac
13-A.lienală
14-A.hepatică comună
15-A.gastroduodenală
16-trunchiul splenomezenteric-
17-vena mezenterică sup.
18-procesul uncinat al pancreasului (Winslow)

- Anterior, cu faţa viscerală a ficatului (lobul pătrat) şi cu colul vezicii biliare, raport care explică posibilitatea apariţiei fistulelor bilioduodenale. Pe cadavru, partea superioară a duodenului, în special bulbul duodenal, apare colorat în verde din cauza impregnării cu pigmenţii biliari care au traversat - după moarte - pereţii vezicii biliare.

- Posterior, cu vena portă, ductul coledoc şi cu triunghiul interportocoledocian, în aria căruia se găseşte artera gastroduodenală.

- Superior, cu omentul mic, care conţine - la acest nivel - pedicului hepatic.

- Inferior, cu omentul mare şi cu marginea superioară a capului pancreasului, care prezintă un tubercul preduodenal redus ca dimensiuni şi un tubercul retroduodenal, voluminos şi intraperitoneal, numit şi tuber omentale (fig.305).

Partea descendentă a duodenului este verticală, coboară pe flancul drept al vertebrelor lombare, II, III şi IV; are o lungime de 9 cm şi este încrucişată - anterior - de colonul transvers şi mezoul său, care o împarte într-un segment supramezocolic şi

altul submezocolic.

Fig.305

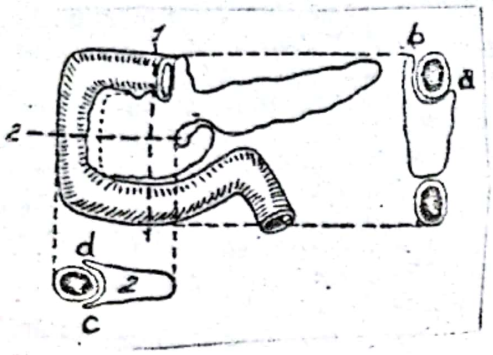

1- secţiune verticală
2- secţiune orizontală

a) tuberculul preduodenal
b) tuberculul retroduodenal (omentală)
c) marginea anterioară a şanţului pancreatic drept
d) marginea post.a şanţului pancreatic drept

- Anterior, segmentul supramezocolic are raport cu faţa viscerală a ficatului, pe care determină impresiunea duodenală ; segmentul submezocolic vine în contact cu ansele intestinului subţire.

- Posterior, porţiunea descendentă are raporturi - prin intermediul fasciei retroduodenopancreatice drepte a lui Treitz - cu vena cavă inferioară, cu partea medială a feţei anterioare a rinichiului drept (partea prerenală a duodenului), cu hilul renal şi elementele pedicolului acestui organ : vasele renale, pelvisul renal şi porţiunea incipientă a ureterului drept (fig.303).

- Marginea dreaptă a porţiunii descendente are raport cu ficatul - în partea superioară - şi cu colonul ascendent - în partea inferioară.

- Marginea stîngă are raport intim cu capul pancreasului. Aceasta prezintă un şanţ, a cărui margine anterioară este mai accentuată în porţiunea supramezocolică (fig.305).

In partea descendentă a duodenului se deschide ductul coledoc şi ductul pancreatic principal - la nivelul papilei mari, precum şi ductul pancreatic accesoriu - la nivelul papilei mici (fig.306).

<u>Partea orizontală</u> a duodenului se află plasată - transversal - înaintea celei de a patra vertebră lombară (partea prevertebrală a duodenului). Are o lungime de 8 cm şi este mulată, ca un desag, pe faţa anterioară a proeminenţei coloanei lombare şi pe flancurile sale. Anterior, este încrucişată de rădăcina mezenteru-

lui împreună cu vasele mezenterice superioare, care o împart într-o porţiune dreaptă (mezentericocolică dreaptă) şi alta stîngă (mezentericocolică stîngă).

Fig.306

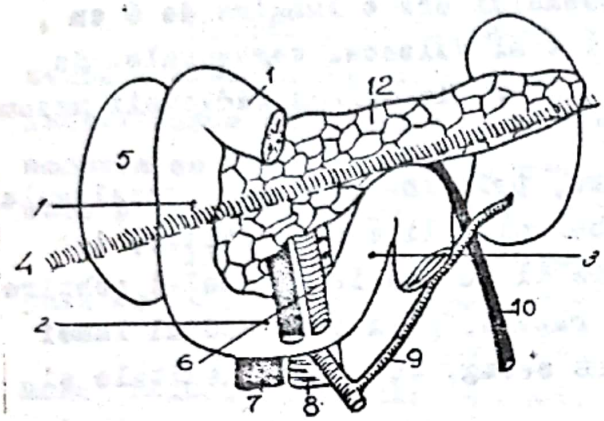

1- porţiunea descendentă
2- porţiunea orizontală
3- porţiunea ascendentă
4- rădăcina mezocolonului transvers
5- rinichiul drept
6- vasele mezenterice sup.
7- vena cavă inf.
8- aorta abdominală
9- A.colica stg.sup.
10- V.mezenterică inf.
11- rinichiul stg.
12- pancreasul

- Anterior, partea orizontală vine în raport cu ansele intestinului subţire.

- Posterior, prin intermediul fasciei retroduodenopancreatice a lui Treitz, partea orizontală are raport cu : muşchiul psoas drept, vena cavă inferioară, aorta abdominală, precum şi cu vasele genitale drepte şi stîngi (fig.303).

De menţionat faptul că partea orizontală a duodenului se află cuprinsă în "pensa arterială aorticomezenterică", formată - posterior - de aorta abdominală şi - anterior - de artera mezenterică superioară (fig.307).

Fig.307

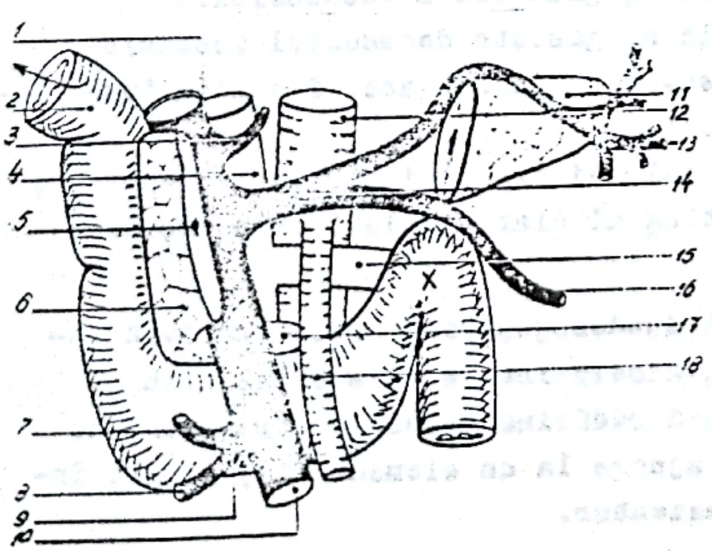

1- vena portă
2- porţiunea sup.
3- V.gastrică dreaptă
4- vena cavă inf.
5- ductul pancreatic
6- capul pancreasului
7- V.pancreaticoduoden.inf.
8- vena colică dr.
9- trunchi gastrocolic
10-V.mezenterică sup.
11-coada pancreasului
12-aorta abdominală
13-vena lienală
14-tr.splenomezenteric
15-V.renală stg.
16-V.mezenterică inf.
17-procesul uncinat
18-A.mezenterică sup.

In pensa arterială aorticomezenterică se află : partea orizontală a duodenului, vena renală stîngă şi procesul uncinat al pancreasului al lui Winslow.

Porţiunea ascendentă a duodenului are o lungime de 6 cm , este oblic ascendentă pe flancul stîng al coloanei vertebrale. Se găseşte în spaţiul mezenterico-colic stîng, la stînga rădăcinii mezenterului.

- Anterior, are raport, prin intermediul mezocolonului transvers, cu faţa posterioară a tuberozităţii mici gastrice, iar ca raport direct cu colonul transvers şi ansele intestinului subţire.

- Posterior, este în raport, prin intermediul lamei lui Treitz stîngă, cu muşchiul psoas stîng, cu vasele genitale şi renale stîngi.

Marginea dreaptă a porţiunii ascendente este în raport cu aorta abdominală (partea juxtă aortică) şi cu rădăcina mezenterului (fig.307).

- Marginea stîngă are raport, mai îndepărtat, cu marginea medială a rinichiului stîng. Intre aceste două organe se găseşte arcul vascular al lui Treitz, alcătuit din vena mezenterică inferioară (care se îndreaptă în sus, medial şi deasupra flexurii duodenojejunale) şi din artera colică stîngă superioară (cu direcţie oblică în sus, lateral şi anterior de rinichiul stîng).

Flexura duodenojejunală se află, în mod normal, pe flancul stîng al celei de a doua vertebre lombare. Poziţia sa este însă variabilă, fiind influenţată de forma generală a duodenului.

Flexura duodenojejunală se găseşte deasubtul mezocolonului transvers şi a venei mezenterice inferioare, înaintea inserţiilor lombare stîngi a diafragmului.

Ea constituie punctul cel mai fix al intestinului subţire, fiind suspendată de pilierul stîng al diafragmului, prin muşchiul lui Treitz (fig.297).

Recunoaşterea flexurii duodenojejunale este o manevră capitală. Cu mîna dreaptă se trag ansele intestinale către stînga, iar indexul mîinii stîngi urmează rădăcina colonului transvers de la dreapta la stînga, pînă cînd ajunge la un element fix, situat între mezocolonul transvers şi mezenter.

C. Anatomie morfofuncţională

Duodenul, ca parte componentă a intestinului subţire, are o structură asemănătoare cu acesta, însă cu unele particularităţi determinate de funcţiile sale.

Chimul gastric, evacuat intermitent prin pilor, staţionează o anumită perioară în duoden care, prin forma sa de potcoavă, îndeplineşte şi funcţia de rezervor temporare. In acest timp, alimentele se îmbibă cu bilă, suc pancreatic şi suc intestinal, fapt care permite continuarea digestiei.

Privit astfel, duodenul este constituit din 4 tunici, dispuse de la exterior spre interior :

1. Tunica serosa (tunica seroasă) acoperă în totalitate numai bulbul duodenal; în rest, duodenul este acoperit numai pe faţa sa anterioară, fapt care permite evacuarea - relativ rapidă a conţinutului său. Comportarea peritoneului la nivelul duodenului a fost descrisă la pag.108).

2. Tunica muscularis (tunica musculară) este alcătuită din fibre netede, dispuse într-un strat longitudinal - la exterior şi un strat circular - la interior. In anumite zone, fibrele circulare se condensează şi alcătuiesc sfincteree cu rol atît în drenarea sucurilor digestive, cît şi în evacuarea duodenului (fig.308).

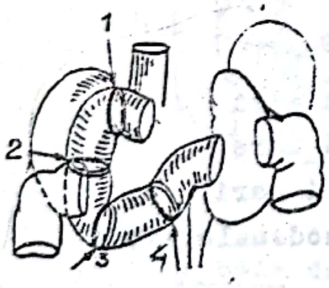

Fig.308

1- sfincterul bulboduodenal
2- sfincterul medioduodenal supravaterian
3- sfincterul medioduodenal subvaterian
4- sfincterul terţioduodenal

Sfincterele duodenului se numesc : bulboduodenal, mediduodenal (Kapandji), medioduodenal subvaterian (Oehsner) şi terţioduodenal (Albot şi Kapandji).

3. Tela submucosa (submucoasa) este formată din ţesut conjunctiv lax, vase, limfatice şi elemente nervoase. Ea dă rezistenţă mucoasei şi permite acesteia să se destindă şi să se plieze.

4. Tunica mucosa (tunica mucoasă) se deosebeşte de cea a intestinului subţire, în sensul că :

- valvulele conivente lipsesc în partea superioară; ele devin mai numeroase în partea orizontală şi ascendentă;
- vilozităţile intestinale sînt prezente, dar mai puţin abundente ca la nivelul jejunoileonul;
- formaţiunile limfoide ale lui Peyer sînt absente;
- glandulae intestinales (glandele intestinale) sînt de două feluri : glande tubulare neramificate ale lui Lieberkühn, prezente în tot intestinul subţire şi glandulae duodenalis (glandele duodenale ale lui Brunner), preponderente în segmentul supravaterian.

In plus, la nivelul mucoasei duodenale, la unirea feţei interne cu cea posterioară a părţii descendente, se află două ridicături, care indică locul de vărsare ale ductelor biliopancreatice;

- Papilla duodeni major (papila sau caruncula duodenală mare) este o formaţiune conică, lungă de 8-10 mm, lată de 7 mm, situată la 8-12 cm distanţă de pilor, în porţiunea mijlocie a părţii descendente. In partea superioară, ea este acoperită de o valvulă conivență, dispusă transversal, denumită şi capişonul caruncului mari (fig.309).

Fig.309

1- papila duodenală mică
2- papila duodenală mare
3- capuşonul papilei mari
4- frîul papilei duodenale mari

De la partea inferioară a papilei duodenale mari, porneşte - în jos - un pliu vertical de mucoasă, cunoscut sub numele de frîul caruncului mari.

In vîrful papilei duodenale mari se află 1-2 orificii, cu diametrul de 2 mm, loc unde se deschide ampula hepatopancreatică a lui Vater.

- Papilla duodeni minor (papila sau caruncula duodenală mică) este o formaţie, greu perceptibilă, de 2-3 mm, situată la 2-3 cm deasupra şi puţin anterior de papila duodenală mare. Ea reprezintă locul de vărsare - în duoden - a ductului pancreatic accesor al lui Santorini.

Vascularizaţia duodenului

Arterele duodenului provin din două surse : artera gastroduodenală şi artera mezenterică superioară. Cele două trunchiuri arteriale furnizează ramuri arteriale care se anastomozează şi alcătuiesc arcadele duodenopancreatice, care vascularizează atît duodenul cît şi capul pancreasului. Ele vor fi descrise, în extenso, la complexul duodenopancreatic (fig.310).

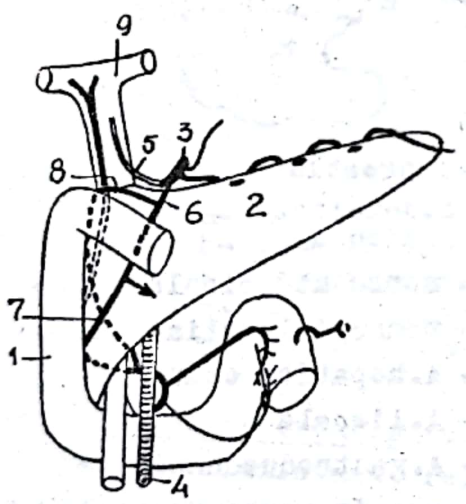

Fig.310

1- duodenul
2- pancreasul
3- trunchiul celiac
4- A.mezenterică superioară
5- A.hepatică
6- A.gastroduodenală
7- arcada anteroinferioară
8- arcada posterosuperioară
9- vena portă

Venele duodenului sînt satelite arterelor şi se varsă în cele două arcade venoase duodenopancreatice, care drenează sîngele în vena portă.

Limfaticele duodenului pornesc din cele două reţele intraparietalie : submucoasă şi musculară, după care se îndreaptă spre marginea internă, concavă, a potcoavei duodenale. Aici se varsă în nodulii limfatici duodenopancreatici, situaţi atît pe faţa ante-

rioară cît şi pe faţa posterioară a capului pancreasului.

Nervii duodenului pornesc din plexul solar, mai ales din ganglionii semilunari şi mezenteric superior. Aceste filete nervoase sînt de natură simpatică şi parasimpatică; ele ajung la duoden fie prin intermediul plexurilor periarteriale, sau direct la acest organ.

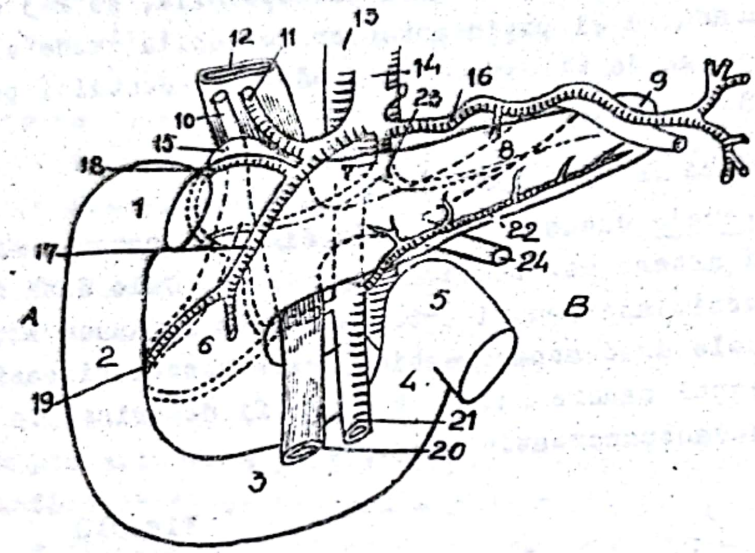

Fig.

Complexul duodenopancreatic
A- segmentul duodenocefalic
B- segmentul corporecaudal

1- porţiunea superioară
2- porţiunea descendentă
3- porţiunea orizontală
4- porţiunea ascendentă
5- flexura duodenojejunală
6- capul pancreasului
7- gîtul pancreasului
8- corpul pancreasului
9- coada pancreasului
10-ductul coledoc
11-A.hepatică proprie
12-vena portă
13- aorta abdominală
14- trunchiul celiac
15- A.hepatică comună
16- A.lienală
17- A.gastroduodenală
18- arcada posterosuperioară
19- arcada anteroinferioară
20- vena mezenterică superioară
21- artera mezenterică sup.
22- A.pancreatică inferioară
23- A.pancreatica magna
24- vena mezenterică inferioară

PANCREAS
(Pancreasul)

Este o glandă mixtă exo- şi endocrină, care participă, prin secreţiile sale, atît în digestie cît şi în metabolismul glucidelor.

A. Anatomie generală

Generalităţi. Pancreasul este o glandă alungită transversal căruia, morfologic, i se disting 4 porţiuni (fig.312).

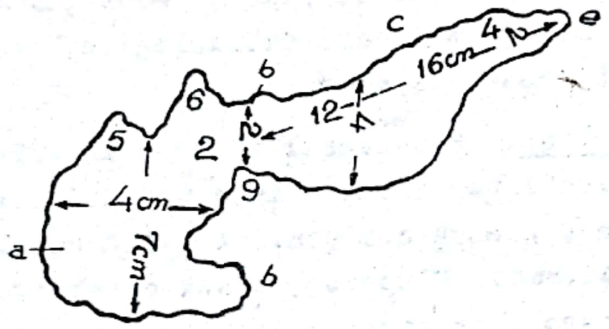

Fig.312

a- capul pancreasului
b- gîtul pancreasului
c- corpul pancreasului
d- coada pancreasului
e- procesul uncinat (Winslow)

Caput pancreatis (capul pancreasului) este extremitatea dreaptă, cea mai voluminoasă, relativ patrulateră, cuprinsă în potcoava duodenală. Prezintă două prelungiri : - una superioară, denumită tuber omentale (tuberculul omental) şi - alta inferioară, cunoscută sub numele de processus uncinatus (procesul uncinat sau pancreasul mic al lui Winslow). Acesta este constant , bine conturat şi dezvoltat în partea inferioară şi stîngă a capului pancreasului; el se insinuează şi se răsuceşte îndărătul vaselor mezenterice superioare, cărora le formează un pat, la ieşirea acestora de sub pancreas.

Collum pancreatis (gîtul pancreasului) este o porţiune

strîmtată, care face legătura între capul şi corpul pancreasului; este cuprinsă - superior între şanţul duodenal şi - inferior de şanţul mezenteric.

Corpus pancreatis (corpul pancreasului) este porţiunea cea mai lungă; are formă de prismă triunghiulară şi înconjură, în concavitatea sa posterioară, flancul stîng al coloanei vertebrale.

Cauda pancreatis (coada pancreasului) prelungeşte corpul pancreasului în sus şi spre stînga, în grosimea ligamentului pancreatico-splenic, pînă la hilul splinei.

Impărţirea veche morfologică a pancreasului tinde să fie înlocuită cu alta simplistă, în două segmente, unite între ele prin gîtul pancreasului : - segmentul cefalic şi - corporeocaudal. Această împărţire îşi are justificări embriologice, anatomice, patologice, dar mai ales terapeutice chirurgicale.

Date filogenetice. Pancreasul apare - în filogenie - ca o glandă anexă a porţiunii terminale a intestinului anterior. Iniţial, duodenul dă naştere la o glandă compusă, denumită hepatopancreasul , cu rol digestiv preponderent. Ulterior, odată cu creşterea intensităţii metabolismului general, hepatopancreasul se diferenţiază şi se separă în două glande : - ficat şi pancreas. Ultimei glande îi rămîne ca principală funcţia exocrină prin secreţia sucului pancreatic şi - secundar - funcţia endocrină, manifestată numai în metabolismul glucidelor.

Date ontogenetice. Dezvoltarea pancreasului este strîns legată de cea a duodenului şi a ficatului (fig.313).

Pancreasul apare - iniţial - sub forma a doi muguri, plecaţi din ansa duodenală : - unul ventral, comun cu mugurele hepatobiliar şi altul dorsal.

Mugurele ventral este centrat în jurul ductului pancreatic al lui Wirsung; el are conexiuni intime şi se dezvoltă împreună cu ductul coledoc, la început în mezoduodenul ventral, după care, odată cu răsturnarea şi rotaţia ansei duodenale, mugurele pancreatic ventral evoluează posterior şi se uneşte cu mugurele pancreatic dorsal. Al doilea mugure pancreatic este dorsal, centrat în jurul ductului lui Santorini, care este captat apoi de ductul lui Wirsung.

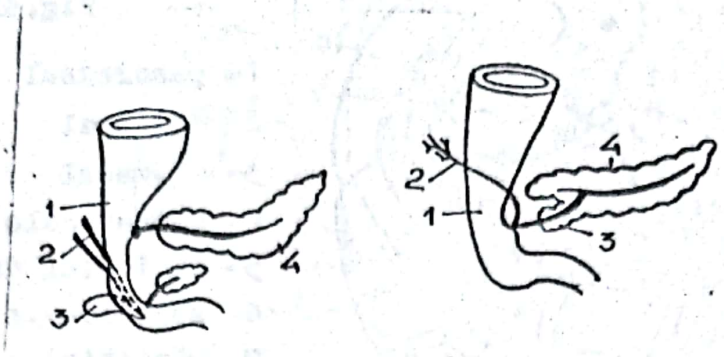

Fig.313

1- ansa duodenală
2- mugurele hepatobiliar
3- mugurele pancreatic ventral
4- mugurele pancreatic dorsal

Evoluţia filo- şi ontogenetică explică anomaliile care pot apărea la nivelul pancreasului; mai importante sînt două :

- Pancreasul divizat, caracterizat prin separarea dintre cap şi corp.

- Pancreasul inelar care încenjură partea descendentă a duodenului, atît pe faţa ventrală cît şi pe cea dorsală, putînd duce chiar la ocluzia acestui segment.

Se descriu şi diverse forme de pancreasuri accesorii sau supranumerare, plasate fie în grosimea mezourilor gastrice sau intestinale, fie în mucoasa sau submucoasa duodenală.

B. Anatomie descriptivă

Situaţie . Pancreasul este un organ profund, retroperitoneal plasat transversal la nivelul peretelui abdominal posterior, cu capul orientat spre dreapta, în potcoava duodenală şi cu coada îndreptată în direcţia splinei.

a) Loja pancreatică este spaţiul ocupat de pancreas, dezvoltată în grosimea mezoduodenului şi a mezogastrului dorsal care corespunde, în parte, epigastrului şi hipocondrului stîng. Acest teriteriu are următoarele limite (fig.314) :

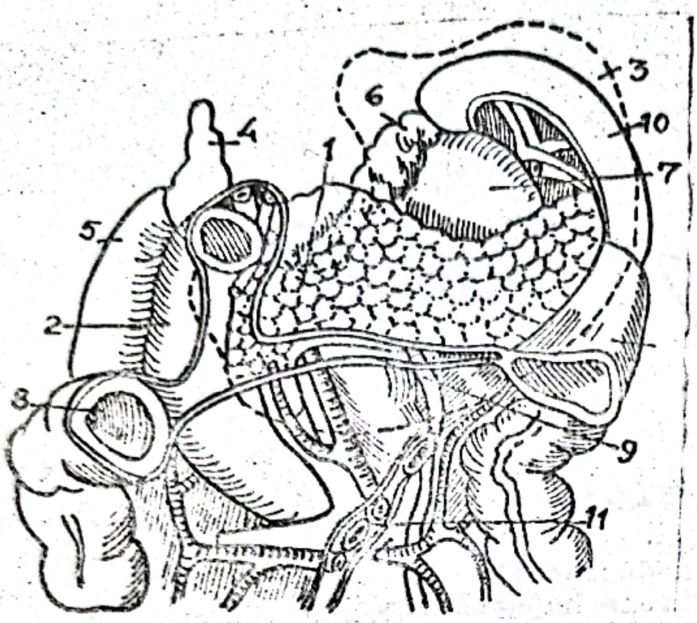

Fig.314

1- pancreasul .
2- duodenul
3- stomacul
4- suprarenala dreaptă
5- rinichiul drept
6- suprarenala stîngă
7- rinichiul stîng
8- colonul transvers (secţionat)
9- rădăcina mezocolonului tranvers
10- splina
11- mezenterul cu vasele mezenterice superioare

- superior, un plan orizontal dus prin extremităţile anterioare ale coastelor a opta ;

- inferior, un plan care trece la 2 cm deasupra ombilicului ;

- la dreapta, un plan vertical trasat la 4 cm de linia mediană ;

- la stînga, un plan tot vertical, la 2 cm lateral de mamelonul stîng.

b) Scheletotopic, capul pancreasului corespunde corpului celei de a doua şi a treia vertebră lombară.

Forma, Pancreasul a fost comparat cu un ciocan cu mîner, cu un cîrlig, un cobor de zidar, cu o limbă de cîine, cu litera J culcată, sau cu un aluat care se mulează pe ruloul gospodinei (fig. 315).

Oricare ar fi comparaţia, trebuie de menţionat faptul că pancreasul are o formă proprie, specifică lui, alungită transversal, cu extremitatea dreaptă mult mai voluminoasă decît cea stîngă.

Este turtit anteroposterior şi prezintă o curbură concavă posterior, care îmbrăţişează convexitatea coloanei vertebrale lombare.

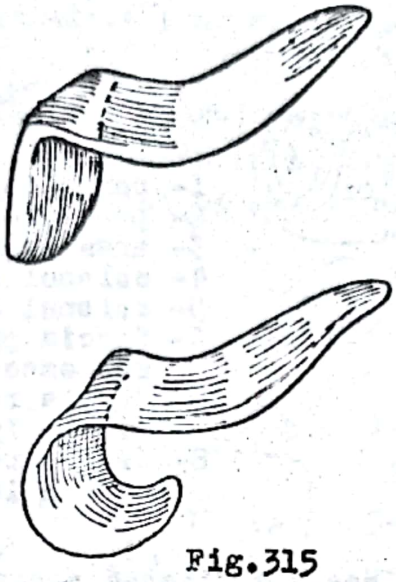

Fig.315

Forma pancreasului

Dimensiuni. Pancreasul are o lungime de 15-2o cm, o înălţime de 4-5 cm şi o grosime de 2-3 cm. Este mai dezvoltat la bărbat decît la femeie şi prezintă dimensiunile cele mai mari în jurul vîrstei de 4o ani; la persoanele în vîrstă, se instalează o involuţie a glandei.

Greutatea medie a pancreasului este de 7o g la bărbat şi 6o g la femeie.

Culoarea pancreasului este variabilă : - la cadavru este galben cenuşie, - la omul viu, în perioada de repaus digestiv, culoarea este alb-rozie, ea devine roză intensă în timpul digestiei.

Consistenţa pancreasului este mai scăzută decît a ficatului; el este modelat de organele vecine şi prezintă un aspect - exterior - lobulat, asemănător cu al unei glande salivare, motiv pentru care mai este denumit şi "glanda salivară abdominală".

Mijloacele de fixare. Pancreasul este un organ parietalizat, fixat prin multiple elemente, reprezentate de (fig.316) :

- potcoava duodenală, dispusă ca un semicerc, în care se varsă ductul pancreatic principal şi accesor ;
- vasele sanguine care aparţin atît trunchiului celiac cît şi celor mezenterice ancorează pancreasul şi îi menţin în poziţia sa.

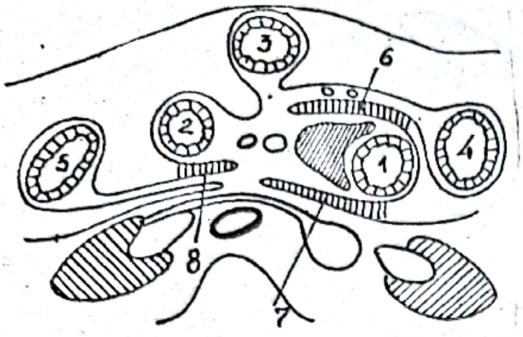

Fig.316

1- porţiunea descendentă
2- porţiunea ascendentă
3- ansă jejunală
4- colonul ascendent
5- colonul descendent
6- fascia preduodenopancreatică submezocolică a lui Fredet
7- fascia retroduodenopancreatică a lui Treitz dreaptă
8- fascia retroduodenopancreatică a lui Treitz stîngă

- fasciile de accolare fixează pancreasul la peretele abdominal posterior : fascia retroduodenopancreatică dreaptă şi stîngă, cît şi fasciile preduodenopancreatice supra şi submezocolică ale lui Fredet, la nivelul capului pancreasului. Fascia retromezogastrică a lui Toldt fixează corpul pancreasului;

- peritoneul fixează pancreasul, acoperind o parte din faţa sa anterioară. Tot la acest nivel, se află şi mezocolonul transvers, care îndeplineşte aceeaşi funcţie.

Conformaţie exterioară şi rapoarte

Capul pancreasului este cuprins în potcoava duodenală, delimitat - la stînga, de vena mezenterică superioară.

- Faţa anterioară este încrucişată oblic de rădăcina mezocolonului transvers, care o împarte într-un segment supramezocolic şi submezocolic. Faţa anterioară are raporturi cu artera pancreatico-duodenală dreaptă superioară, artera gastroepiploică dreaptă, artera colică dreaptă superioară, cît şi cu cele două fascii de accolare, preduodenopancreatice - supra - şi submezocolice ale lui Fredet (fig.317).

- Faţa posterioară vine în raport intim cu trei planuri de formaţiuni anatomice, urmează apoi fascia retroduodenopancreatică dreaptă a lui Treitz şi - mai îndărăt - organele de la nivelul peretelui abdominal posterior.

Cele trei planuri retropancreatice sînt : - arterial, reprezentat de arcadele duodenopancreatice, - ductal, alcătuit din

canalul coledoc şi canalele pancreatice şi - venos, reprezentat de vena portă(fig.318).

Indărătul fasciei retroduodenopancreatice drepte, capul pancreasului are raport cu vena cavă inferioară, vasele renale stîngi, pilierii diafragmului şi corpii vertebrelor lombar II şi III.

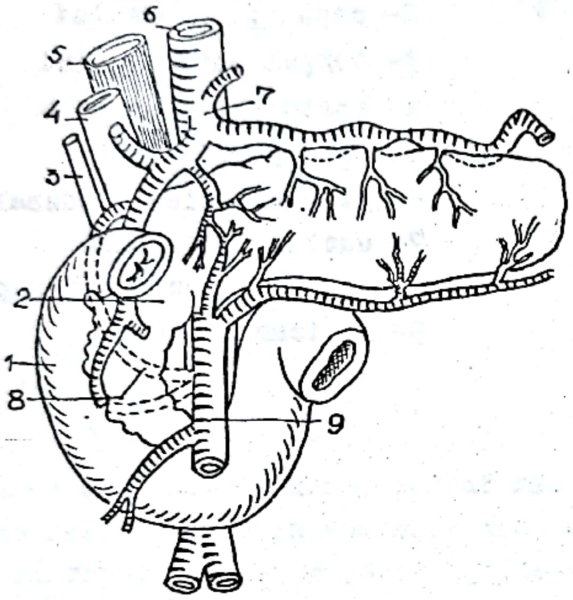

Fig.317

1- duodenul
2- pancreasul
3- ductul coledoc
4- vena portă
5- vena cavă inferioară
6- aorta abdominală
7- trunciul celiac
8- arcadele duodeno-pancreatice
9- artera mezenterică sup.

- Marginea superioară a capului pancreasului are raporturi cu porţiunea superioară a duodenului ; ea trimite în direcţia acesteia, doi tuberculi : preduodenal şi retroduodenal, mai mare ca volum, acoperit de peritoneu, denumit tuber omentale (tuberculul omental), singura porţiune intraperitoneală din capul pancreasului.

- Marginea dreaptă a capului pancreasului corespunde porţiunii descendente a duodenului. Intre aceste două organe se realizează o legătură strînsă prin ductele pancreatice vasele sanguine şi tractusuri conjunctive.

- Marginea inferioară a capului pancreasului trimite - spre stînga o prelungire, denumită processus uncinatus (procesul uncinat sau pancreasul mic al lui Winslow), care se insinuează între vasele mezenterice superioare şi aorta abdominală.

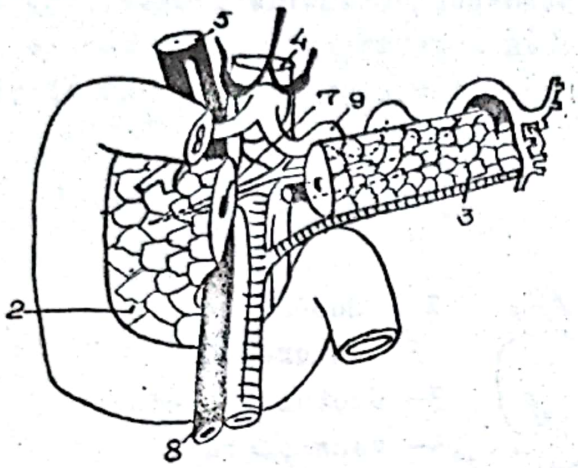

Fig.318

1- duodenul
2- capul pancreasului
3- corpul pancreasului
4- aorta abdominală
5- vena portă
6- A.pancreatico-duodenală
7- ductul pancreatic
8- vasele mezenterice sup.
9- A.lienală

Colul pancreasului sau istmul pancreasului este cuprins între porţiunea superioară a duodenului, în sus şi vasele mezenterice superioare, în jos. Este o porţiune îngustată, care face legătura între cap şi corp.

- Faţa anterioară a colului pancreatic este retroperitoneală, corespunde peretelui posterior al bursei omentale, prin intermediul căreia, vine în raport cu pilorul.

- Faţa posterioară corespunde venei mezenterice superioare şi formării venei porte, îndărăt de care se află lama lui Treitz dreaptă.

Corpul pancreasului, pe cadavru, are forma unei prisme triunghiulare, prezintă trei feţe şi trei margini.

- Faţa anterioară este retroperitoneală, corespunde peretelui posterior al bursei omentale. Este convexă, bombează în cavitatea retrogastrică, motiv pentru care mai este denumită şi pulvinar ventriculi (pernuţa stomacului)(fig.319).

- Faţa posterioară este concavă şi prezintă raporturi imediate cu vena splenică şi vena mezenterică inferioară. Vena splenică are un traiect rectiliniu, poate săpa un şanţ pe faţa posterioară a corpului pancreatic , confluează cu vena mezenterică inferioară alcătuind trunchiul splenomezenteric.

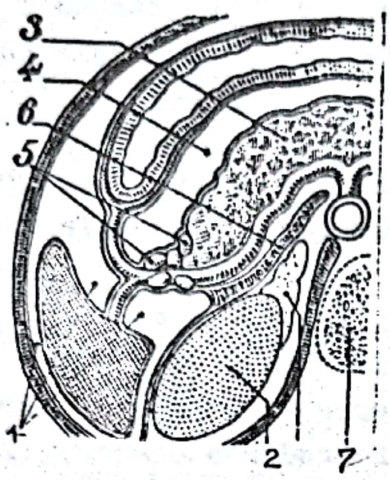

Fig.319

1- spaţiul splenic
2- rinichiul şi suprarenala stîngă
3- corpul pancreasului
4- bursa omentală
5- epiplonul pancreaticosplenic
6- fascia retromezogastrică a lui Toldt
7- coloana vertebrală

Indărătul acestor formaţiuni venoase se află lama retromezogastrică al lui Toldt, prin intermediul căreia corpul pancreasului are raporturi cu vena renală stîngă şi partea inferioară a feţei anterioare a rinichiului stîng. Raportul de vecinătate dintre vena splenică şi vena renală stîngă creează posibilitatea executării anastomozelor splenorenale, în caz de hipertensiune portală.

- Faţa inferioară a corpului pancreasului este mezocolică, situată deasupra rădăcinii mezocolonului transvers, a unghiului duodenojejunal şi a arterei pancreatice inferioare a lui Testut.

- Marginea superioară a corpului pancreasului este în raport cu trunchiul celiac, plexul solar, în special ganglionul semilunar stîng şi cu artera splenică.

Coada pancreasului este mobilă, situată în epiplonul pancreaticosplenic; are raport cu vasele splenice, plasate pe faţa anterioară a cozii şi cu hilul splinei.

In cazul cînd coada pancreasului este lungă, ea se apropie de faţeta gastrică a splinei. Cînd este scurtă, ea rămîne distanţată cu 3-4 cm de splină, de care este totuşi unită prin epiplonul pancreaticosplenic.

C. Anatomia morfofuncţională

Pancreasul este o glandă amficrină, fiind constituită dintr-o capsulă - la periferie - şi din parenchimul glandular - la interior.

- Capsula pancreatică este o foiţă conjunctivă, întărită - anterior - de peritoneul parietal posterior şi de fasciile de accolare preduodenopancreatice supra - şi submezocolică, iar - posterior - de fasciile de accolare retroduodenopancreatice dreaptă şi stîngă, precum şi de fascia retromezogastrică a lui Toldt.

Capsula pancreatică, astfel constituită, este destul de rezistentă, fapt care permite să fie suturată în caz de pancreatectomie.

De pe faţa profundă a capsulei pornesc numeroase septuri conjunctive care împart parenchimul glandular în lobuli, bine vizibil la suprafaţa glandei.

- Parenchimul glandular este alcătuit din două categorii de elemente secretorii endocrine şi exocrine.

Pancreasul endocrin este reprezentat de multiple formaţiuni sferice sau ovoidale, denumite insulele lui Langerhans Ele sînt alcătuite din celule interstiţiale care secretă insulina şi glucagonul, hormon cu rol în metabolismul glucidic.

Pancreasul exocrin este constituit din numeroşi acini seroşi, care îşi drenează produsul de secreţie în două canale :

- Ductus pancreaticus (ductul pancreatic sau canalul principal al lui Wirsung) parcurge pancreasul de la coadă la cap. La nivelul corpului, se află la unirea 1/3 superioare cu cele 2/3 inferioare. El se încurbează la nivelul capului, după ce se uneşte cu ductul pancreatic accesor. Are un traiect uşor descendent, se uneşte cu ductul coledoc şi se deschide în porţiunea descendentă a duodenului, în papila duodenală mare, fie direct sau prin intermediul ampulei hepatopancreatice a lui Vater. (fig.314).

- Ductus pancreaticus accesorius(ductul

pancreatic accesor al lui Santorini) porneşte din ductul pancreatic al lui Wirsung, la nivelul istmului pancreasului.

Fig.320

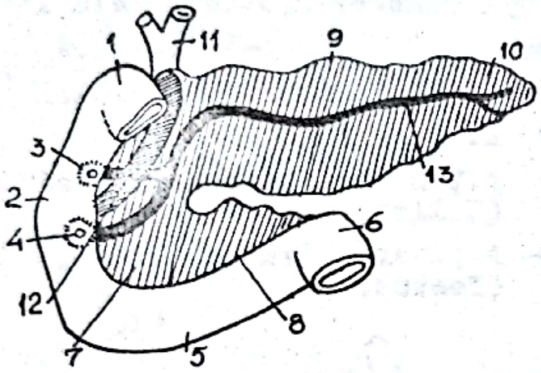

1- porţiunea superioară
2- porţiunea descendentă
3- papila duodenală mică
4- papila duodenală mare
5- porţiunea orizontală
6- flexura duodenojejunală
7- capul pancreasului
8. procesul uncinat
9- corpul pancreasului
10- coada pancreasului
11- ductul coledoc
12- ductul pancreatic accesor
13- ductul pancreatic (Wirsung)

Ductul pancreatic accesor are un traiect orizontal şi se deschide tot în porţiunea descendentă a duodenului, la nivelul papilei duodenale mici, la 2-3 cm deasupra papilei duodenale mari.

Ductele pancreatice prezintă unele devieri de la aspectul traiectul şi locul lor de vărsare obişnuit. Variaţiile ductelor pancreatice se explică embriologic prin fuzionarea diferită a mugurilor pancreatici sau prin fenomenele secundare de atrofie segmentară.

Vascularizaţia pancreasului

Pancreasul este un organ bine vascularizat; el este înconjurat de numeroase trunchiuri şi ramuri vasculare.

Arterele pancreasului provin din trunchiul celiac şi din artera mezenterică superioară (fig.320 a).

- A.pancreaticoduodenalis superior (artera pancreaticoduodenală superioară) este ramul terminal al arterei gastroduodenale. Ajunsă pe faţa anterioară a capului pancreasului, artera pancreaticoduodenală superioară dă ramuri duodenale şi pancreatice.

fig.320 a

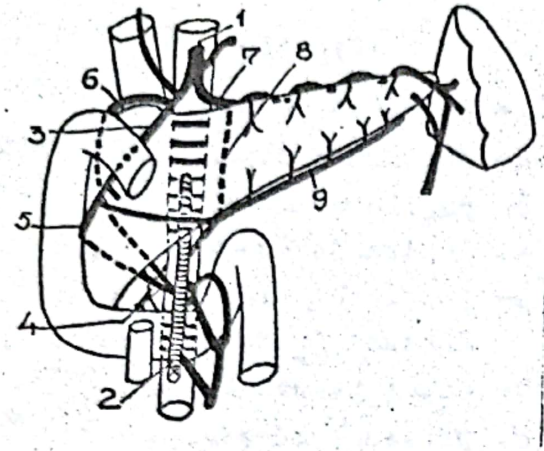

1- trunchiul celiac
2- A.mezenterică superioară
3- A.pancreatico-duodenală sup.
4- A.pancreatico-duodenală inf.
5- arcada antero-inferioară
6- arcada postero-superioară
7- A.splenică
8- A.pancreatică posterioară (Haller)
9- A.pancreatică inferioară (Testut)

- A.pancreaticoduodenalis inferior (artera pancreaticoduodenală inferioară) este ram colateral al arterei mezenterice inferioare. Originea ei se găseşte la nivelul procesului uncinat al pancreasului, loc unde se împarte - de obicei în două ramuri, care se vor anastomoza cu ramurile arterei pancreaticoduodenale superioare, realizînd o serie de arcade arteriale.

Arcadele arteriale ale pancreasului se organizează în jurul capului şi istmului pancreatic. In mod constant, există două arcade în jurul capului pancreasului :

1. Arcada pancreaticoduodenală anterioară şi inferioară rezultă din anastomoza ramurilor arteriale din pancreaticoduodenală superioară şi inferioară. Această arcadă are o direcţie oblică de sus în jos şi de la dreapta la stînga; în jumătatea sa superioară este prepancreatică, pe cînd în jumătatea sa inferioară este retropancreatică.

2. Arcada pancreaticoduodenală posterioară şi superioară se realizează între ramurile colaterale ale celor două artere pancreaticoduodenale superioară şi inferioară ; ea este situată superior şi complet posterior de capul pancreasului.

Cele două arcade arteriale duodenopancreatice, din jurul capului pancreasului, constituie cifra "8" prin suprapunerea lor spaţială.

- Arterele pancreatice superioare provin din artera splenică şi se distribuie corpului şi cozii pancreasului (fig.316).

- Artera pancreatică posterioară, numită şi artera pancreatica magna a lui Haller, provine din artera splenică şi se distribuie la faţa posterioară a pancreasului.

- Artera pancreatică inferioară al lui Testut ia naştere din artera mezenterică superioară şi se situiază de-a lungul feţei inferioare a corpului pancreasului.

Venele pancreasului au aceeaşi dispoziţie ca şi arterele sale (fig.32o b)

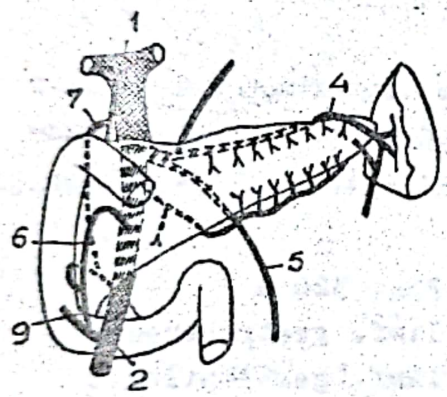

Fig.320 b

1- vena portă
2- vena mezenterică superioară
3- vena pancreaticoduodenală inf.
4- vena splenică
5- vena mezenterică inf.
6- arcada venoasă anteroinferioară
7- arcada venoasă posterosuperioară

- Vena pancreaticoduodenală superioară este tributară venei gastroduodenale.

- Vena pancreaticoduodenală inferioară reprezintă confluentul venei mezenterice superioare. Inainte de vărsare, ea se poate uni cu vena colică dreaptă superioară şi apoi se varsă în vena mezenterică superioară.

- Venele pancreatice de la nivelul corpului sînt colectate fie de vena splenică, sau de trunchiul splenomezenteric.

Limfaticele pancreasului provin din spaţiile periacinoase; au acelaşi traiect ca şi vasele sanguine şi drenează limfa la suprafaţa glandei, către nodulii limfatici dispuşi pe ambele feţe, în special pe cea posterioară, acolo unde se află grupul splenic, grupul pericoledocian, grupul duodenopancreatic şi mezenteric superior (fig.320 c)

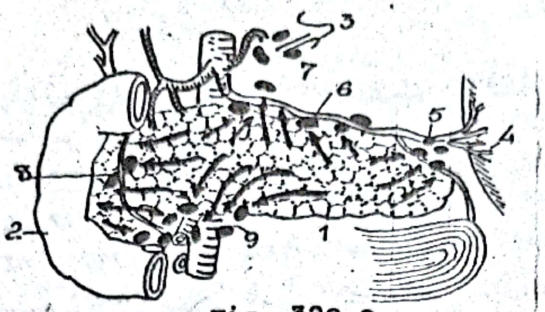

Fig. 320 c

1. pancreasul
2. duodenul
3. stomacul
4. splina
5. noduli limf. splenici
6. noduli limf. paner.splenici
7. moduli limf. gastrici sup.
8. noduli limf. paner.duod. sup.
9 nodulic limf. mezenterici sup.

Zona pancreatică este şi un loc de convergenţă a marilor curente limfatice ale abdomenului. Ele se adună posterior de pancreas şi vin din direcţii diferite, ca „spiţele la centrul roţii unui car" (fig.320 d).

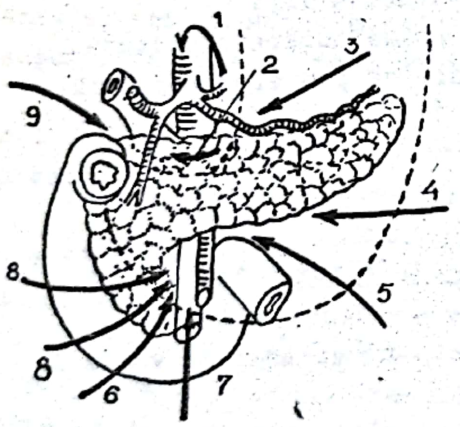

Fig. 320 d

1. curentul limf. gastrocoronar
2. curentul limf. gastropiloric
3. curentul limf. splenic
4. curentul limf. pancreatic inf.
5. curentul limf. mezenteric inf.
6. curentul limf. colic transvers
7. curentul limf mezenteric sup.
8. curentul colic drept
9. curentul hepatobiliar

Curenţii limfatici cei mai importanţi provin de la intestinul subţire, colonul drept, colonul stîng şi colonul transvers. Există în plus şi curenţii hepatobiliari, gastropiloric, gastrocoronar, splenic, precum şi curenţii duodenopancreatici proprii.

Inervaţia pancreasului este vegetativă ; ea provine din plexul celiac, în special din nodulii semilunar şi mezenterici su-

perieri, acolo unde soseso filetele nervilor splahnici mari şi ale vagului drept (fig.320 e)

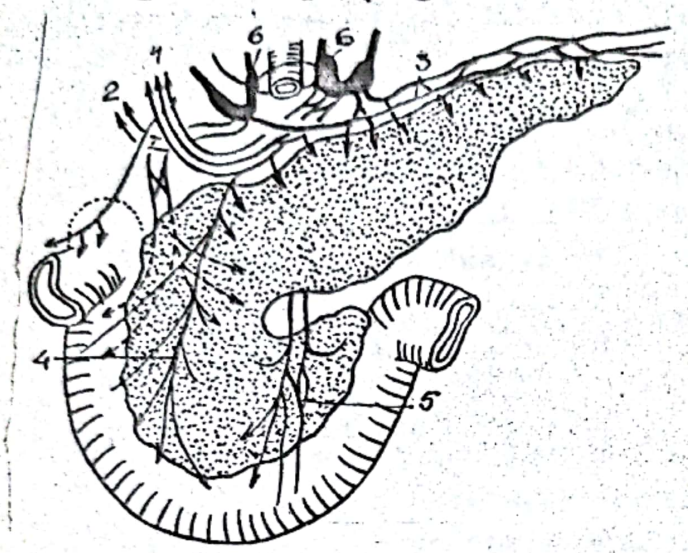

Fig. 320 e

1. plexul hepatic anterior
2. plexul hepatic posterior
3. plexul splenic
4. plexul duodenopancr. ant.
5. plexul mezenteric superior
6. nodulii nervoşi semilunari

Filetele nervoase constituiesc plexuri perivasculare care ajung la formaţiile secretorii, cărora le asigură sensibilitatea şi secreţia.

COMPLEXUL DUODENOPANCREATIC

Duodenul şi pancreasul alcătuiesc un ansamblu, denumit complexul duodenopancreatic.

Această simbioză se impune ca o entitate din multiple considerente : embriologic, anatomic, fiziologic, patologic şi chirurgical.

In ultima perioadă, există tendinţa de a se descrie două segmente, bine distincte, în cadrul complexului duodenopancreatic: duodenocefalic şi corporeocaudal.

Segmentul duodenocefalic constituie partea dreaptă a complexului visceral.

- Embriologic, el se dezvoltă din ansa duodenală şi din mugurii pancreatici ventral şi dorsal. Ultimul este dezvoltat în grosimea mezoduodenului dorsal. După răsturnarea şi răsucirea ansei duodenale, segmentul duodenocefalic ocupă poziţia sa definitivă, fixîndu-se la peretele abdominal posterior cu ajutorul fasciilor de acolare.

-Anatomic, segmentul duodenocefalic este o formaţiune profundă, parietalizată, retroperitoneală. Mezocolonul transvers încrucişează segmentul duodenocefalic, astfel încît acesta prezintă o porţiune supramezocolică şi alta submezocolică (fig.320 f).

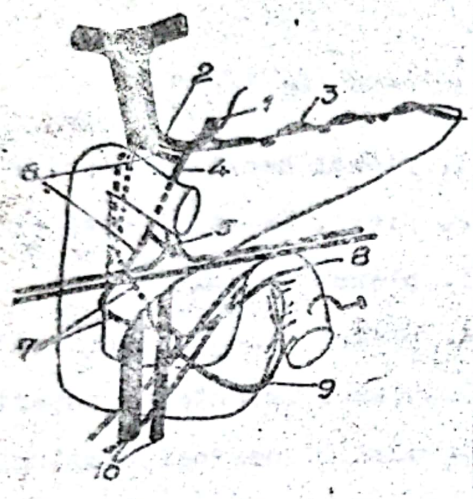

Fig.320 f.

1- trunchiul celiac
2- A.hepatică
3- A.lienală
4- A.gastroduodenală
5- arcadă retropancreatică
6- arcada duodeno-pancreatică posterioară şi superioară
7- arcada duodeno-pancreatică anteroinferioară
8- A.duodenojejunală
9- A.jejunală

Porţiunea submezocolică este încrucişată de rădăcina mezenterului, astfel încît aparţine spaţiului mezenteriocolic drept cît şi celui stîng.

Segmentul duodenocefalic este fixat de peretele abdominal posterior prin cele două fascii retroduodenopancreatice dreaptă şi stîngă al lui Treitz. Anterior, se găsesc alte două fascii de accolare preduodenopancreatică supra şi submezocolică a lui Fredet.

Intre cele două componente ale segmentului duodenocefalic se stabilesc, din punct de vedere anatomic, numeroase relaţii de solidarizare prin ductele pancreatice şi coledoc, vasele sanguine şi tractusurile conjunctive.

Vascularizaţia arterială a segmentului duodenocefalic este hepatomezenterică superioară, reprezentată de arcadele arteriale duodenopancreatice anteroinferioară şi posterosuperioară, realizate prin anastomoza ramurilor arteriale ale trunchiurilor duodenopancreatice superioară şi inferioară.

- Fiziologic, segmentul duodenocefalic reprezintă marea răspîntie digestivă, acolo unde se întîlneşte chimul gastric cu bila, sucului intestinal şi sucul pancreatic.

- Patologic, segmentul duodenocefalic poate prezenta procese inflamatorii acute şi cronice (duodenopancreatite cefalice, sau poate să fie sediul unor complicaţii ale maladiei litogene biliare sau pancreatice, cît şi sediul unor tumori cu răsunet asupra ambelor componente.

- Chirurgical, segmentul duodenocefalic se extirpă în bloc, în caz de tumori, prin intervenţia denumită duodenopancreatectomie cefalică.

Segmentul corpureocaudal reprezintă partea stîngă a complexului duodenopancreatic.

- Embriologic, el se dezvoltă în grosimea mezogastrului dorsal şi evoluează - împreună cu el - spre stînga şi posterior. După formarea bursei omentale, cea mai mare parte din complexul corpureocaudal suferă procesul de cualescenţă cu ajutorul fascicoi retromezogastrice al lui Toldt; coada pancreasului rămîne liberă, plasată fiind în grosimea epiplonului pancreatico splenic.

- Anatomic, segmentul corpureocaudal este situat la nivelul peretelui posterior al bursei omentale, în etajul supramezocolic, plasat imediat deasupra inserţiei mezocolonului transvers.

Vascularizaţia arterială a segmentului corpureocaudal este splenomezenterică superioară, realizată prin arterele pancreatice superioară, posterioară (Haller) şi inferioară a lui Testut.

- Fiziologic, segmentul corpureocaudal are rol în secreţia sucului pancreatic şi a celor doi hormoni - insulina şi glucagonul.

- Patologic, segmentul corpureocaudal poate prezenta procese inflamatorii şi cronice (pancreatitele corpureocaudale) şi procese tumorale.

- Chirurgical, segmentul corpureocaudal este uşor accesibil atît explorării cît şi intervenţiilor chirurgicale, cunoscute sub numele de pancreatectomii corpureocaudale.

Calea de acces, cea mai convenabilă, asupra segmentului corpureocaudal este realizată prin decolarea colocepiploică şi pătrunderea în bursa omentală, pe peretele său posterior.

INTESTINUM TENUE MESENTERIALE

(Intestinul mezenterial, mobil sau jejunoileonul)

Intestinul mezenterial este segmentul tubului digestiv cuprins între duoden şi intestinul gros.

El reprezintă porţiunea mobilă a intestinului subţire, cu rol în finalizarea digestiei şi în absorbţia intestinală.

Prin sediul lui, calibru, mobilitate şi lungime se deosebeşte net de segmentul digestiv, pe care-l continuă şi de cel, de care este continuat.

Intestinul mobil este practic inseparabil de mezenter, care îl leagă de peretele abdominal posterior şi de care depinde dispoziţia, mobilitatea şi vascularizaţia lui, dependenţă anatomică care duce la una patologică şi chirurgicală.

Intestinul mezenterial prezintă două porţiuni (fig.321).

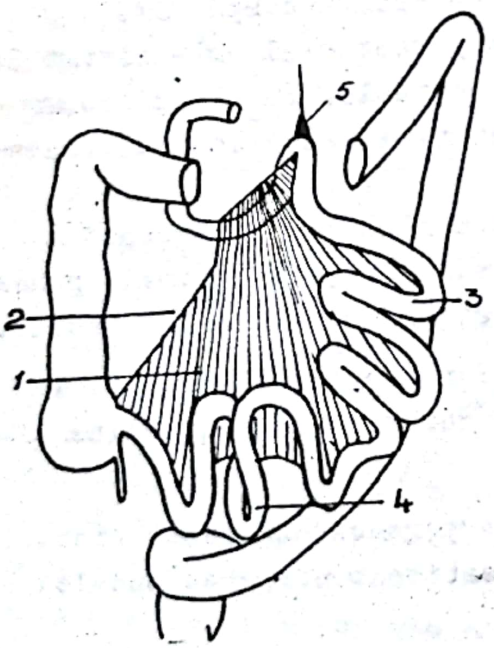

Fig.321

1- mezenterul
2- rădăcina mezenterului
3- ansele jejunale
4- ansele ileale
5- unghiul duodenojejunal cu muşchiul lui Treitz

- Jejunum (jejunul) este porţiunea iniţială care se găseşte - de obicei - goală sau evacuată de conţinut, cu rol în digestie.

- Ileum (ileonul) reprezintă ultima porţiune, care

se"înoclăceşte" şi are funcţie de absorbţie.

Se apreciază că jejunul cuprinde 2/5, iar ileonul 3/5 din lungimea intestinului mezenterial.

Cu toate că nu există o limită netă între cele două porţiuni ale intestinului mobil, se apreciază că aceasta ar fi la locul unde ansa a opta încrucişează muşchiul psoas stîng.

A. Anatomie generală

Generalităţi. Intestinul mezenterial este foarte lung; pentru a putea fi cuprins în spaţiul îngust, delimitat de organele vecine, el este dispus sub formă de cuduri, denumite circumvoluţiunile sau ansele intestinale, care îi dau aspectul său şerpuind.

Fiecare ansă intestinală are formă de potcoavă sau de "U", formată fiind din două ramuri, sensibil paralele între ele, unite printr-un ram orizontal, elemente care încadrează o porţiune de mezenter, denumită fald sau cui mezenteric (fig.322).

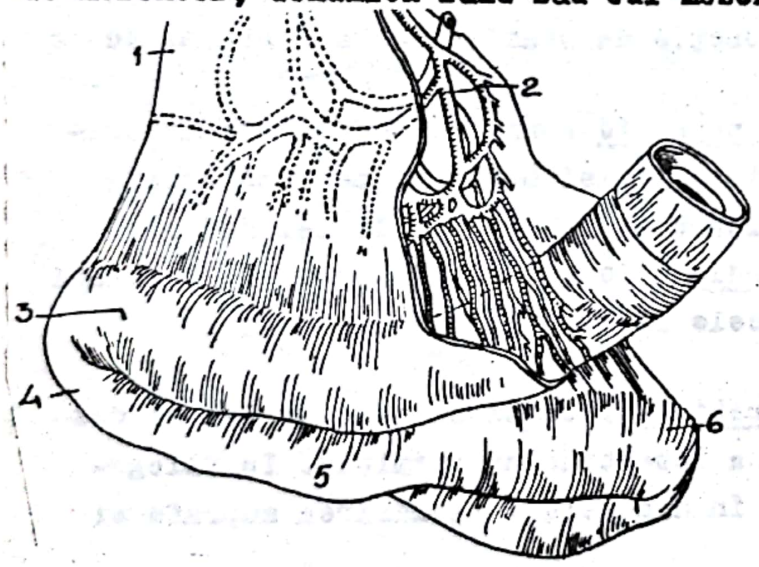

Fig.322

1- faldul peritoneal
2- vasele mezenterului
3- braţul aferent
4- ramul orizontal
5- braţul eferent
6- piciorul ansei

Un segment al ansei se numeşte braţ aferent (care corespunde unghiului duodenojejunal) şi - altul braţ eferent (care corespunde unghiului ileocecal). Fiecare ramură a ansei poate prezenta sinuozităţi neregulate, care formează anse secundare .

Inceputul braţului aferent şi sfîrşitul celui eferent se numeşte piciorul ansei.

Lungimea totală a unei anse intestinale are cam 20 cm. Braţele verticale măsoară aproximativ 8-9 cm; braţul orizontal are numai 2-3 cm. Unele anse intestinale sînt ceva mai lungi ajungînd pînă la 30 cm sau chiar 40 cm, aşa cum sînt ansa a V-a, a VII-a sau a VIII-a.

Impărţirea intestinului mezenterial în anse jejunale şi ileale se bazează pe criterii numeroase :

- Criteriul morfologic : ansele jejunale sînt largi, plisate şi mai intens colorate; ansele ileale sînt mai înguste, mai netede, iar inserţia lor mezenterică este infiltrată cu grăsime.

- Criteriul structural : ansele jejunale sînt prevăzute cu numeroase valvule conivente; dar lipsesc elementele limfatice aglomerate; ansele ileale au mai puţine valvule conivente, dar posedă numeroase pläci Peyer.

- Criteriul fiziologic : ansele jejunale au rolul de secreţie, digestie şi pasaj, cu contracţii puternice şi rapide, pe cînd ansele ileale au o funcţie de stază şi de absorbţie, cu un tranzit mai lent.

- Criteriul topografic : ansele jejunale sînt orizontale, superioare şi la stînga liniei mediane, pe cînd ansele ileale sînt verticale, inferioare şi la dreapta liniei mediane.

- Criteriul radiologic : ansele jejunale prezintă un aspect crenelat, pe cînd cele ileale un aspect tubular.

Date filo şi ontogenetice. Intestinul mezenterial se dezvoltă din porţiunea mijlocie a intestinului primitiv. In filogeneza sa se remarcă creşterea în dimensiuni şi mărirea suprafeţei de digestie şi de absorbţie.

In ontogeneză, evoluţia intestinului mezenterial este direct legată de ansa ombilicală şi a mezenterului dorsal comun. Această evoluţie este marcată de dezvoltarea sa în afara cavităţii abdominale, reintegrarea ansei şi de rotaţia ei (a se vedea pag. 285).

B. Anatomie descriptivă

Situaţia. Jejunoileonul ocupă cea mai mare parte a etajului submezocolic al cavităţii peritoneale mari (fig.323).

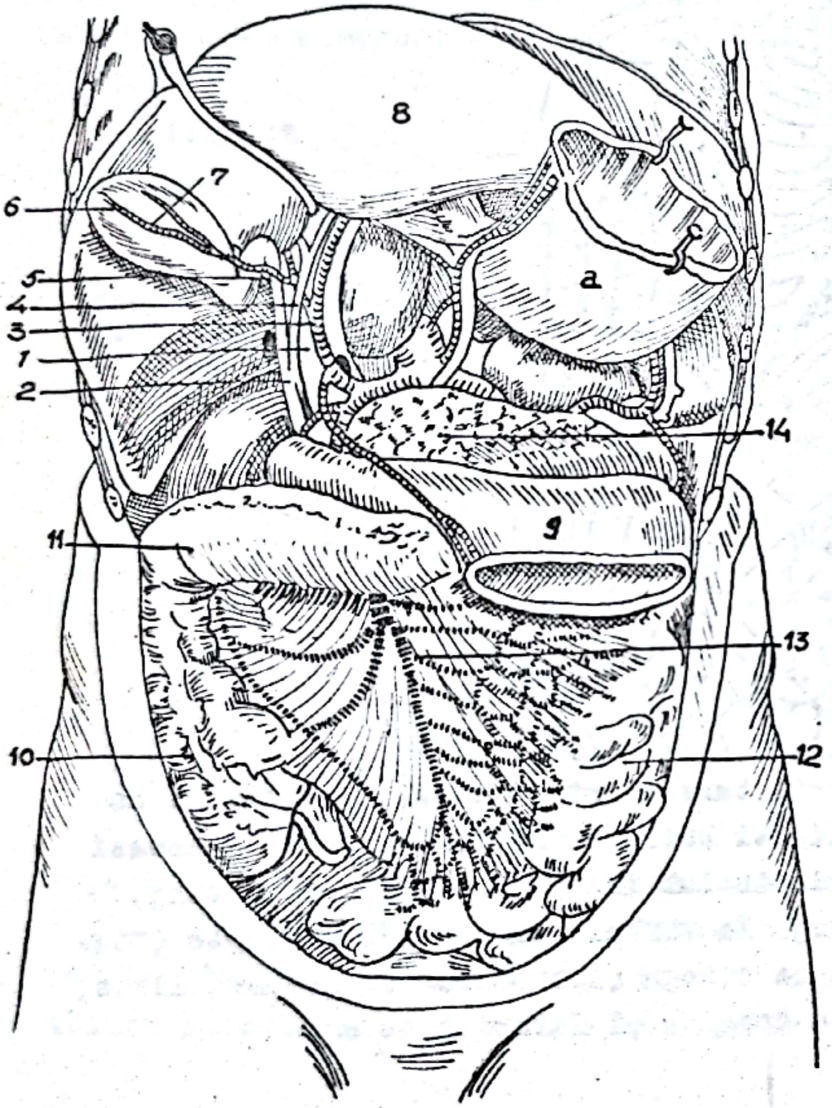

Fig.323

1- vena portă
2- ductul coledoc
3- A.hepatică proprie
4- ductul hepatic comun
5- ductul cistic
6- veziculă biliară
7- artera cistică
8- ficatul
9- stomacul
10- colonul ascendent
11- colonul transvers
12- ansele jejunoileale
13- A.mezenterică sup.
14- pancreasul

Acest spaţiu poate fi proiectat pe peretele abdominal anterolateral, sub forma unui pentagon (fig.324):

- baza superioară este dată de orizontala care uneşte coasta a X-a din dreapta şi din stînga;
- vîrful se află la simfiza pubiană ;
- laturile superoexterne sînt reprezentate de doua

liniii verticale, care pornesc de la coastele a X-a, pînă la spinele iliace anterosuperioare;

- laturile inferioare sînt oblice şi urmăresc liniile care unesc spinele iliace anterosuperioare cu simfiza pubiană.

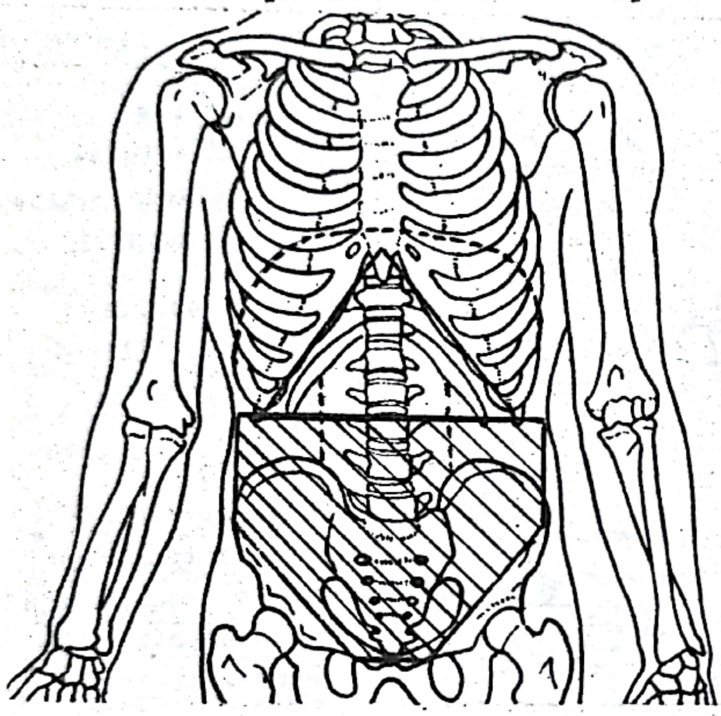

Fig.324

1-Poligonul de proiecţie anterioară al intestinului subţire

Un alt mod de proiectare a intestinului mezenterial se realizează cu ajutorul "liniei oblice a lui Bossy". Se trasează o linie care porneşte de la inelul inghinal superficial stîng, trece prin ombilic şi ajunge la vîrful coastei a X-a dreptă (fig. 325). Jejunul este situat la stînga şi superior de această linie, pe cînd ileonul se află la dreapta şi inferior de ea.

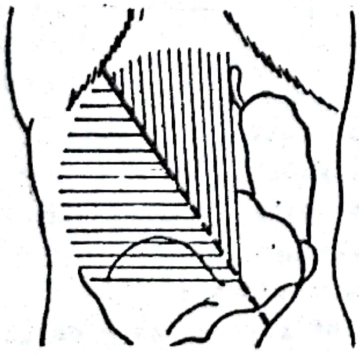

Fig.325

Linia lui Bossy

Scheletotopic, inserţia mezenterului se proiectează de la stînga celei de a doua vertebre lombare la articulaţia sacro-iliacă dreaptă.

Monks uneşte printr-o linie dreaptă cele două repere osoase; Prin extremităţile sale, se duce cîte o perpendiculară (fig.326):

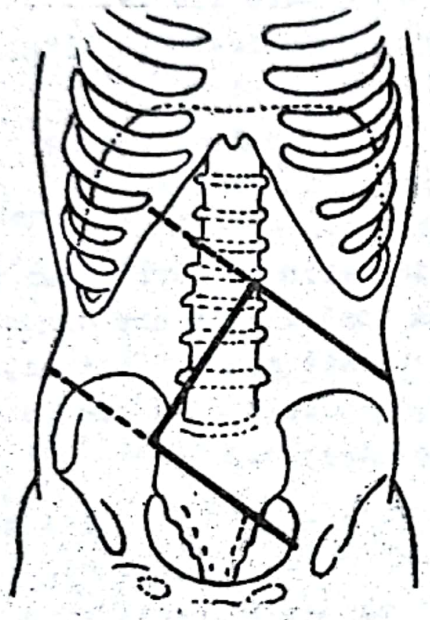

Fig.326

Proiectarea intestinului subţire după procedeul lui Monks.

Sectorul situat deasupra şi la stînga liniei oblice superioare corespunde sfertului superior al intestinului subţire.

La stînga liniei mezenterice se află cele două sferturi mijlocii ale jejunoileonului, pe cînd sectorul situat sub linia oblică inferioară, corespunde ultimelor anse ileale.

Formă. Intestinul mezenterial are forma unui tub lung cilindric, întortocheat, ca "un alambic", cu 14-16 ture sau anse (fig.327).

Dimensiuni. Lungimea jejunoileonului variază după vîrstă, sex, conformaţie individuală cît şi cu regimul alimentar; în medie are 5-6 m. Este mai scurt la carnivori (chiar 3 m), faţă de cei vegetarieni, la care poate avea o lungime pînă la 9 m.

Calibrul intestinului subţire merge descrescînd din por-

ţiunea superioară spre cea inferioară, datorită procesului de absorbţie intestinală, care micşorează conţinutul său.

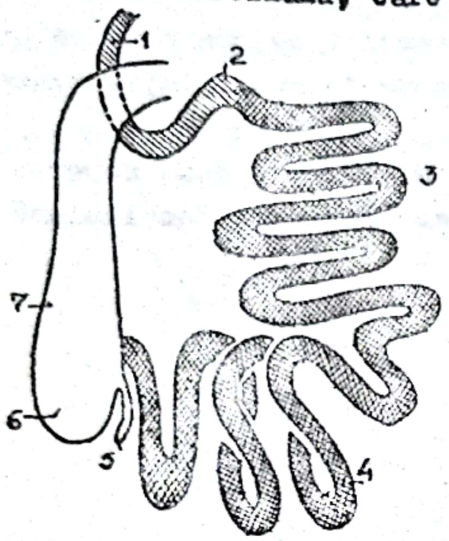

Fig.327

1- duodenul
2- flexura duodenojejunală
3- ansele jejunale
4- ansele ileale
5- apendicele vermiform
6- cecumul
7- colonul ascendent

In porţiunea incipientă, intestinul mezenterial are un diametru de 3 cm, pe cînd ultima ansă ileală are diametru numai de 1,5-2 cm. In stare de vacuitate sau de contracţie, calibrul este mai redus ; în stare de plenitudine sau de distensie, calibrul intestinului mobil se măreşte.

Culoarea. Cînd intestinul mezenterial este gol şi apare turtit, peritoneul de învelis are aspectul unui lac strălucitor, cu nuanţă roză, uşor pală, cu plăci mai albicioase; cînd intestinul mobil este destins are o culoare mai roşietică, suprafaţa sa este netedă uniformă, iar în timpul digestiei culoarea devine roză-violacee.

Consistenţă. Intestinul subţire este moale, depresibil; la palpare el se mulează sub degete şi se lasă uşor deformat. Consistenţa pereţilor anselor intestinale este diferită : ansele jejunale au o consistenţă crescută şi un perete mai gros din cauza valvulelor conivente, pe cînd ansele ileale au o consistenţă mai redusă şi un perete mai subţire.

Mijloacele de fixitate. Ansele intestinale au o mobilitate în masă, însă limitată de prezenţa mezenterului. Cele mai mobile anse intestinale sînt acelea care au ramurile mai lungi şi faldul mezenteric mai înalt; cea mai mobilă ar fi ansa situată

la 40 cm de unghiul ileocecal.

Mobilitatea anselor are o importantă deosebită chirurgicală, deoarece ea uşurează explorarea etajului submezocolic şi pelvin, cît şi a intestinului subţire cu mezoul său.

Cu toată această mobilitate, intestinul mezenterial este totuşi fixat prin :

1. Unghiul duodenojejunal, fixat prin muşchiul lui Treitz la flancul stîng al discului vertebral care separă L_I de L_{II}.

2. Unghiul ileocecal, este situat în fosa iliacă dreaptă, lateral de articulaţia sacroiliacă. La acest nivel se pot găsi bride peritoneale, care fixează - suplimentar - intestinul subţire.

3. Presiunea intraabdominală, rezultă din raportul tonicităţii musculaturii abdominale anterolaterale şi al mişcărilor diafragmului faţă de presiunea tensiunii gazelor din ansele intestinale, cu starea lor de umplere şi cu mişcările peristaltice.

4. Mesenterium (mezenterul) este cel mai important factor de menţinere al poziţiei intestinului.

Mezenterul este un lung mezou peritoneal, care leagă jejunoileonul de peretele posterior al abdomenului.

El derivă din mezenterul dorsal, care leagă ansa ombilicală de peretele posterior (a se vedea pag.).

Mezenterul are forma unui volan de rochie, sau de evantai, a căror pliuri se măresc imediat după inserţia lor la peretele posterior.

Lungimea mezenteruiui este de 15-20 cm, la nivelul marginii sale posterioare, aderente sau inserţia sa la peretele abdominal posterior.

Lungimea mezenterului este însă de 6-7 m la nivelul marginii sale anterioare, viscerale sau intestinale (fig.328).

Lărgimea mezenterului, de la marginea aderentă la cea liberă, intestinală este - în porţiunea mijlocie de 12-18 cm, pe cînd la extremităţi aceasta se reduce la zero.

Grosimea mezenterului este variabilă; ea atinge maximum

la rădăcina sa, acolo unde se află vasele mezenterice superioare. Grosimea mezenterului diminuă însă pe măsură ce se apropie de marginea intestinală. Trebuie de remarcat faptul că variaţiile în grosime ale mezenterului sînt în funcţie şi de cantitatea de grăsime pe care o conţine.

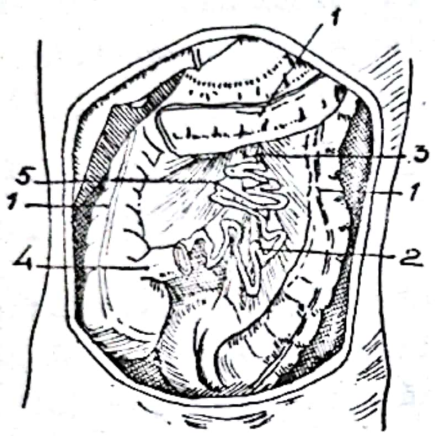

Fig. 328

1. colonul
2. mezenterul
3. flexura duodenojejunală
4. unghiul ileocolic
5. rădăcina secundară a mezenterului

Mezenterul este neregulat în toate elementele sale; aceste diferenţe modifică aspectul său, ceea ce face posibilă diferenţierea a 4 tipuri morfologice (Turnesou) :

- Tipul I, în care înălţimea maximă corespunde la unirea 1/3 superioară cu 2/3 inferioară a segmentului mezenteric (fig.329).

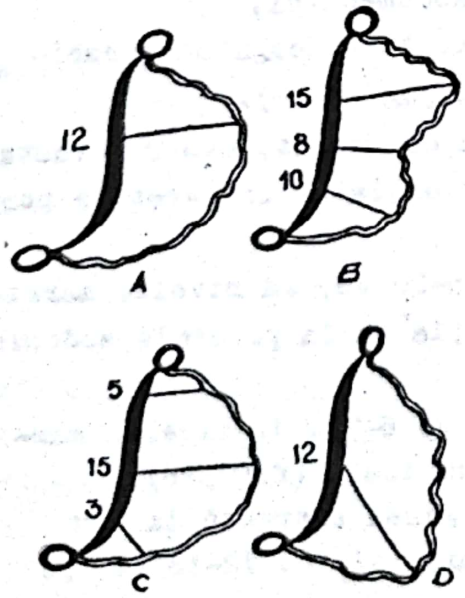

Fig. 329

A. Tipul I
B. Tipul II
C. Tipul III
D. Tipul IV

- Tipul II, are două înălţimi maxime : una la unirea 1/3 superioare cu cea mijlocie şi alta la unirea 1/3 mijlocie cu cea inferioară, în aşa fel încît, marginea liberă descrie forma unui M culcat.

- Tipul III, înălţimea maxima corespunde în porţiunea mijlocie, iar marginea liberă are aspectul unui V.

- Tipul IV, înălţimea maximă este la nivelul unirii 2/3 superioare cu cea inferioară.

Aspectul exterior al mezenterului variază şi după nivelul unde se consideră; din acest punct de vedere, distingem doua sectoare mezenterice : unul drept şi altul stîng, separate prin terminarea arterei mezenterice superioare (fig.330);

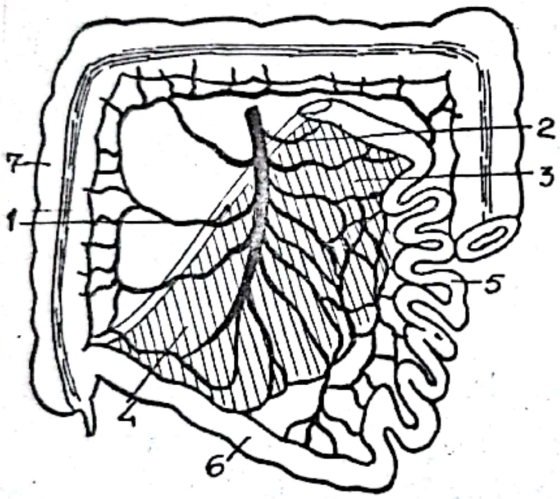

Fig.330

1- mezenterul
2- artera mezenterică sup.
3- segmentul stg.mezenterial
4- segmentul drept mezenterial
5- ansele jejunale
6- ansele ileale
7- intestinul gros

Segmentul stîng este proximal, numit şi cîmpul prearterial; el ocupă 4/5 din suprafaţa mezenterului. Este ferm, dens şi infiltrat de grăsime.

- Segmentul drept este distal sau postarterial; reprezintă 1/5 din suprafaţa mezenterului. Este lipsit aproape de grăsime, în afară de marginea viscerală şi este mai puţin bogat în vase sanguine.

Descriptiv, mezenterul prezintă două margini, două feţe şi două extremităţi.

Marginea posterioară este aderentă la peretele abdominal posterior, unde apare ca rădăcina mezenterului. Ea este dispusă oblic, începe la 3 cm de flancul stîng al coloanei verte-

brale, în dreptul celei de a doua vertebre lombare, acolo unde se află unghiul duodenojejunal. Încrucişează apoi, de la stînga spre dreapta şi de sus în jos următoarele elemente: aorta, duodenul, vena cavă inferioară, vasele genitale drepte, ureterul drept şi vasele iliace drepte. Se termină la unghiul ileocolic, la 5-6 cm de linia mediană a corpului (fig.331

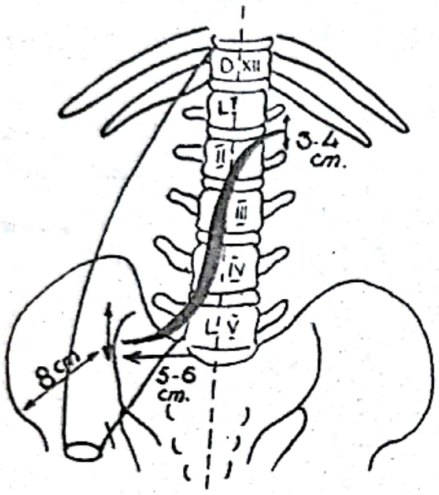

Fig.331

Proiecţia scheletotopică a rădăcinii mezenterului

Deşi dă impresia că este o linie draeptă, rădăcina mezenterului are, în realitate, ondulaţii care se aseamănă cu un "S" italic cu 3 segmente.

Marginea anterioară sau viscerală răspunde intestinului. Ea urmăreşte toate ansele intestinale, după direcţia pe care o ia circumvoluţiunile jejunoileale. Cele două foiţe peritoneale, foarte apropiate la nivelul mezenterului, se îndepărtează pentru a face loc intestinului şi pentru a-l susţine. In urma acestui fapt rămîne o porţiune din intestin neacoperită de seroasă. Acest spaţiu, mic, de formă triunghiulară, este locul unde vasele ajung la intestin (hilul intestinului).

Inserţia mezenterului pe intestin este asimetrică, nu corespunde planului sagital al viscerului, pentru că foiţa stîngă a mezenterului formează un fund de sac mezentericoenteric, la locul unde trece pe intestin, în timp ce foiţa dreaptă a mezenterului se continuă rectilin cu faţa corespunzătoare a intestinului (fig. 332).

Lungimea acestei margini este egală cu a intestinului

dar apare plisată.

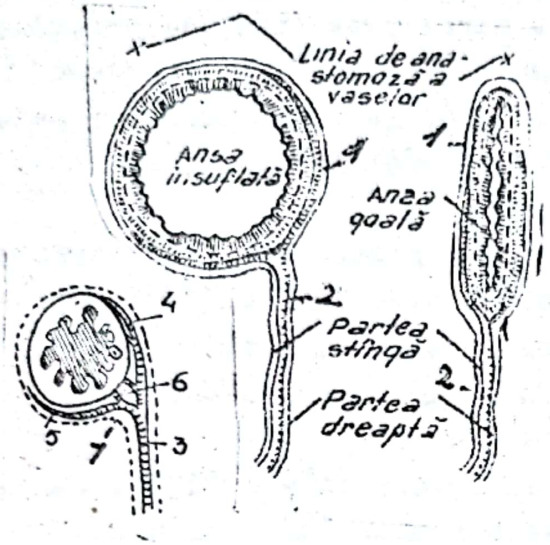

Fig.332

1- ansă intestinală
2- mezenter
3- arteră intestinală lungă
4- faţa dreaptă a ansei
5- faţa stîngă
6- vase recurente
7- sinusul mezenterico-enteric

- <u>Faţa superioară şi dreaptă</u> priveşteo către colonul ascendent şi delimitează spaţiul mezentericocolic drept (fig. 333).

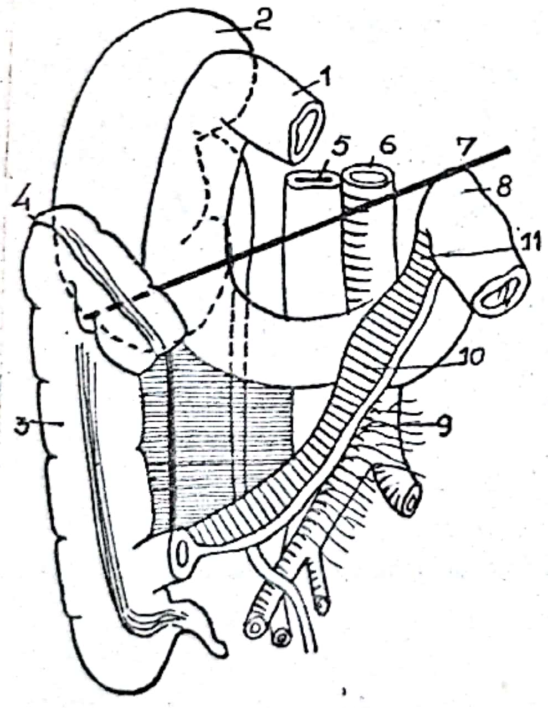

Fig. 333

1. duodenul
2. rinichiul stîng
3. colonul ascendent
4. flexura colică dreaptă
5. vena cavă inferioară
6. aorta abdominală
7. rădăcina mezenterului
8. flexura duodenojejunală
9. mezenterul
10. faţa dreaptă a mezenterului
11. extremitatea sup. a mezenterului

-<u>Faţa inferioară şi stîngă</u> este orientată spre colonul descendent şi conturează spaţiul mezentericocolic stîng.

Feţele mezenterului prezintă numeroase pliuri, după numărul şi mărimea anselor intestinului mobil.

- Extremitatea superioară a mezenterului se află la unghiul duodenojejunal. La acest nivel este locul de joncţiune a marginei posterioare şi anterioare a mezenterului. In acest loc există variaţii diferite ale extremităţii superioare mezenteriale, care depind de gradul de întindere al fasciei retroduodenale stîngi (fascia lui Treitz stîngă)

- Extremitatea inferioară a mezenterului se găseşte la unghiul ileocecal. La acest nivel este punctul de joncţiune inferior al celor două margini mezenteriale. Şi aici pot să existe diferite dispoziţii, în raport cu modalitatea de acolare a mezenterului şi a mezocolonului ascendent.

Modificările de formă ale mezenterului pot fi determinate de bride peritoneale care tracţionează feţele, marginile sau seroasa peritoneală. Cele mai importante sînt : brida supraileală a lui Lane, brida subileală a lui Lane, brida mezentericomezocolică sigmoidiană, brida preileocecală etc. (fig.334).

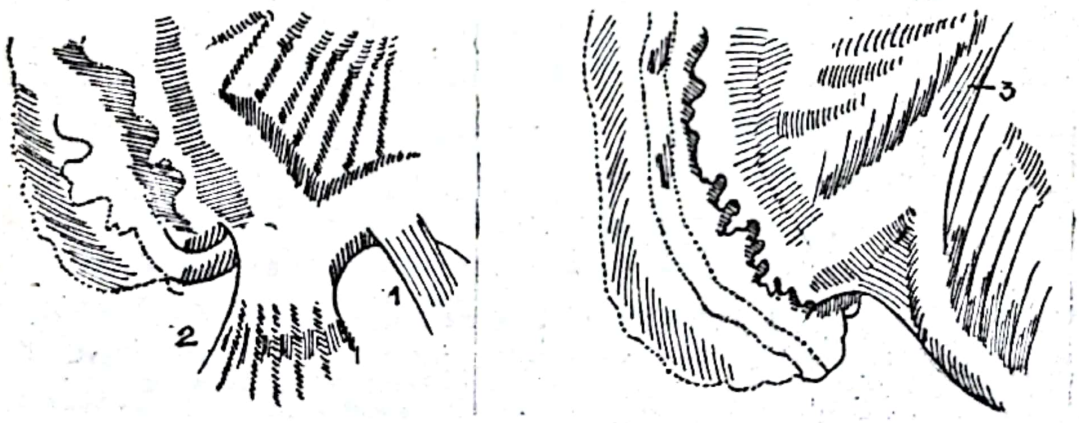

Fig.334

1- bridă mezentericomezocolică sigmoidiană
2- bridă preileală
3- bridă supraileală

Intre cele două foiţe ale mezenterului se află vasele mezenterice superioare, vase şi ganglioni limfatici, filete nervoase, care alcătuiesc plexul mezenteric superior, cît şi ţesut

celulo-grăsos, în cantităţi variabile.

Conformaţia externă şi rapoartele intestinului

Ansele jejunoileale, cu dispoziţia lor caracteristică, ocupă spaţiile mezentericocolice drept şi stîng, unde au rapoarte numeroase:

- Anterior, ansele intestinale vin în raport cu peretele abdominal anterolateral, fiind separate de acesta prin omentul mare. Cînd epiplonul mare este retractat, ansele intestinale iau contact direct cu peretele anterolateral.

Prima ansă jejunală are raport - prin intermediul mezocolonului transvers - cu bursa omentală şi marea curbură gastrică.

- Posterior, în spaţiul mezentericocolic drept, ansele intestinale vin în raport cu porţiunea submezocolică a segmentului descendent al duodenului, cu flexura duodenală inferioară, cu porţiunea transversală a duodenului, cu capul pancreasului şi polul inferior al rinichiului drept (fig.333).

Prin intermediul peritoneului parietal posterior, ansele intestinale vin în raport cu :

- planul vasculonervos colic (ileocolico-apendiculocolic şi artera colică dreaptă superioară);

- îndărătul acesteia se află planul vascular genital;

- ultimul plan este urinar excretor, reprezentat de ureterul drept.

- Posterior în spaţiul mezentericocolic stîng, ansele jejunale au raport cu porţiunea ascendentă a duodenului; în sus şi la stînga cu unghiul stîng al colonului, la stînga cu colonul descendent, în jos cu psoasul stîng, iar la dreapta cu aorta abdominală (fig.335).

Prin intermediul peritoneului parietal posterior, ansele jejunale vin în raport cu : artera şi vena mezenterică inferioară, artera colică stîngă superioară. Indărătul acestui plan se găseşte planul vascular genital şi planul urinar excretor stîng reprezentat de ureterul stîng.

- Superior, ansele vin în raport cu mezocolonul

celulo-grăsos, în cantităţi variabile.

Conformaţia externă şi rapoartele intestinului

Ansele jejunoileale, cu dispoziţia lor caracteristică, ocupă spaţiile mezentericocolice drept şi stîng, unde au rapoarte numeroase:

- Anterior, ansele intestinale vin în raport cu peretele abdominal anterolateral, fiind separate de acesta prin omentul mare. Cînd epiplonul mare este retractat, ansele intestinale iau contact direct cu peretele anterolateral.

Prima ansă jejunală are raport - prin intermediul mezocolonului transvers - cu bursa omentală şi marea curbură gastrică.

- Posterior, în spaţiul mezentericocolic drept, ansele intestinale vin în raport cu porţiunea submezocolică a segmentului descendent al duodenului, cu flexura duodenală inferioară, cu porţiunea transversală a duodenului, cu capul pancreasului şi polul inferior al rinichiului drept (fig.333).

Prin intermediul peritoneului parietal posterior, ansele intestinale vin în raport cu :

- planul vasculonervos colic (ileobicecoapendiculocolic şi artera colică dreaptă superioară);

- îndărătul acesteia se află planul vascular genital;

- ultimul plan este urinar excretor, reprezentat de ureterul drept.

- Posterior în spaţiul mezentericocolic stîng, ansele jejunale au raport cu porţiunea ascendentă a duodenului; în sus şi la stînga cu unghiul stîng al colonului, la stînga cu colonul descendent, în jos cu psoasul stîng, iar la dreapta cu aorta abdominală (fig.335).

Prin intermediul peritoneului parietal posterior, ansele jejunale vin în raport cu : artera şi vena mezenterică inferioară, artera colică stîngă superioară. Indărătul acestui plan se găseşte planul vascular genital şi planul urinar excretor stîng reprezentat de ureterul stîng.

- Superior, ansele vin în raport cu mezocolonul

transvers; prin intermediul său, cu marea curbură a stomacului şi faţa sa posterioară, cu artera colică medie, cu unghiul colic drept şi stîng.

Fig.335

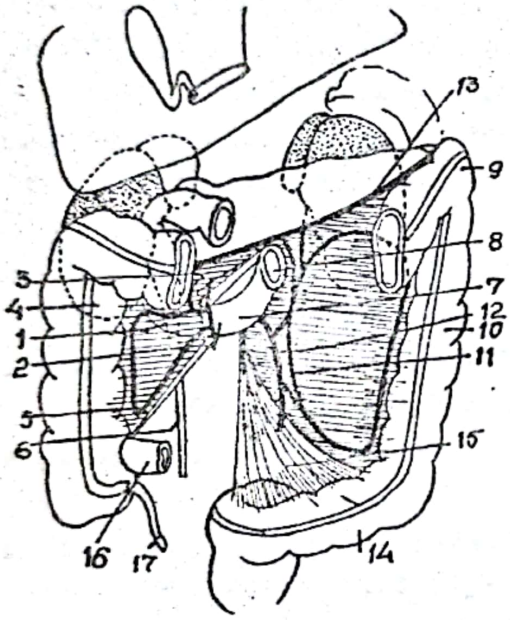

1- duodenul descendent
2- duodenul orizontal
3- capul pancreasului
4- rinichiul drept
5- tr.ileobicecoapendiculo-colic
6- uteretul drept
7- duodenul ascendent
8- flexura duodenojejunală
9- flexura colică stîngă
10- colonul descendent
11- vene mezenterică inferioară
12- A.mezenterică inf.
13-rădăcina mezocolonului transvers
14-colonul sigmoid
15-mezocolonul sigmoid
16-ileonul terminal
17-apendicele vermiform

- Inferior, ansele intestinale au raport cu organele din spaţiul abdominopelvin : colonul şi mezocolonul sigmoid, vezica urinară şi rectul. La sexul femenin ansele vin în raport cu uterul şi anexele sale, cît şi cu fundul de sac rectouterin al lui Douglas.

- La dreapta, ultima ansă ileală are raport - inferior cu apendicele vermicular, iar - prin intermediul peritoneului parietal posterior cu canalul deferent, vasele genitale şi iliace externe.

C. Anatomie morfofuncţională

Peretele intestinului este format, ca toate segmentele tubului digestiv subdiafragmatic, din 4 tunici, care, pornind de la exterior spre interior sînt : seroasa, musculoasa, submucoasa şi mucoasa.

Structura intestinului subţire este perfect adaptata în vederea îndeplinirii celor două funcţii principale : digestie şi absorbţie.

1. Tunica serosa (tunica seroasă) acoperă toată suprafaţa anselor jejunoileale, în afară de inserţia mezenterului, loc unde se continuă cu peritoneul celor două foiţe ale mezoului.

Seroasa peritoneală este suplă, rezistentă şi permite alunecarea anselor intestinale între ele.

Tunica seroasă a intestinului se sprijină pe tela subserosa, cu un strat subţire de ţesut conjunctiv lat. Cele două elemente prezintă rezistenţă, condiţie principală care favorizează sutura peritoneului intestinal.

2. Tunica muscularis (tunica musculară este alcătuită din fibre musculare netede care se dispun în două starturi musculare: stratum longitudinale (stratul longitudinal) superficial şi stratum circulare (stratul circular) profund. Acest strat suferă o diminuare pe măsură ce se apropie de valvula ileocecală. Intre cele două straturi musculare se află plexul nervos mienteric al lui Auerbach.

Tunica musculară a intestinului subţire asigură mobilitatea organului respectiv. Contracţia ritmică a celor două straturi musculare provoacă mişcările peristaltice şi antiperistaltice ale intestinului, cît şi contracţiile segmentare, care au drept urmare fragmentarea conţinutului intestinului subţire.

3. Tela submucosa (tunica submucoasă) este o continuare a submucoasei de la stomac şi duoden. Ea este mai aderentă la pătura musculară şi permite alunecarea mucoasei. In acest strat se află vasele de sînge şi limfatice cît şi plexul nervos submucos a lui Meissner. Tunica submucoasă constituie un element de rezis-

tenţă în suturile intestinale, deoarece conţine fibre conjunctive dense.

4. Tunica mucosa (tunica mucoasă) este structurată morfologic pentru funcţia de digestie şi absorbţie. Ea este consistentă şi groasă, are o culoare alb-rozie la nivelul jejunului şi este mai palidă la nivelul ileonului.

Suprafaţa sa interioară este foarte întinsă (10-15 m^2) şi este marcată de numeroase formaţiuni: valvule coniveste, vilozităţile intestinale, glandele intestinale cît şi elementele limfatice.

Din punct de vedere histologic mucoasa intestinală este alcătuită dintr-un epiteliu, un corion şi lamina muscularis mucosae.

a) Plicae circulares (plicele circulare sau valvulele conivente ale lui Kerkring) sînt în număr de 800-900, încep din porţiunea subvaterianâ a duodenului, sînt foarte dezvoltate în porţiunea jejunală, unde au 5-6 cm lungime şi o înălţime de 6-8 mm.(fig.336).

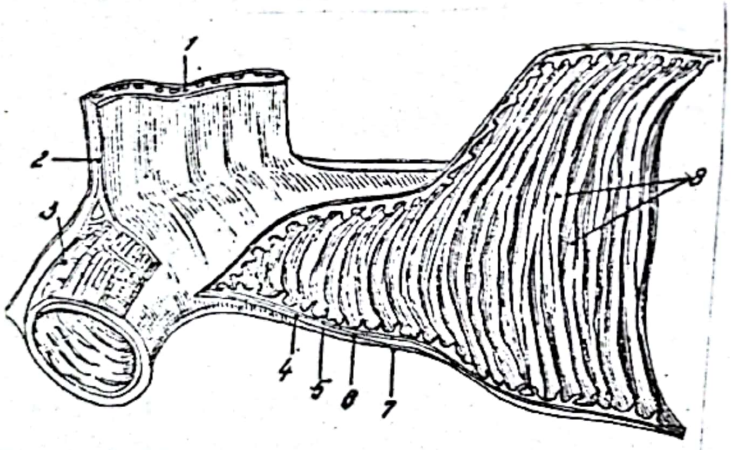

Fig.336
1- mezenterul
2- tunica seroasă
3- fibre longitudinale
4- fibre circulare
5- tunica submucoasă
6- tunica mucoasă
7- peritoneul visceral
8- plicele circulare

O valvulă conventă prezintă o margine aderentă, o margine liberă, două feţe şi două extremităţi. Ea este alcătuită prin apropierea a două foiţe mucoase între care se interpune ţesutul conjunctiv din submucoasă. Plicile circulare au rolul de a mări suprafaţa mucoasei, realizînd astfel o mare suprafaţă de contact între mucoasa intestinală şi conţinutul său.

b) Villi intestinales (vilozitățile intestinale sînt mici proeminențe care apar pe suprafața internă a intestinului, de la pilor pînă la valvula ileocecală. Se prezintă ca "niște degete de mănușă", dispuse pe întreaga mucoasă și plicile sale.

Numărul lor este cam 1000/cm^2, iar în totalitate ajung la 10.000.000. Au o înălțime de 0,2-0,8 mm. Forma lor poate fi de trei feluri : creste, lamele și conuri.

Vilozitățile conice sînt cele mai răspîndite și se observă mai bine cu lupa. Ele au rolul de a mări considerabil suprafața interioară a intestinului subțire (pînă la 36 m^2), cît și în procesul de absorbție intestinală. (fig.337).

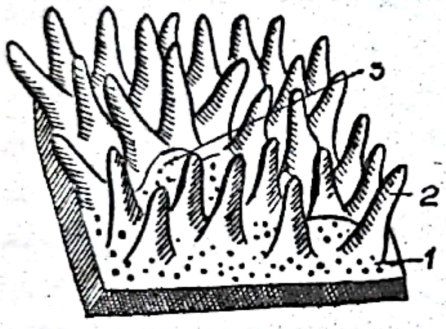

Fig.337

1- mucoasa intestinului subțire
2- vilozități intestinale
3- formații limfoide

O vilozitate intestinală are un înveliș epitelial cu celule poliedrice și caliciforme și un ax central, în care se află: o arteriolă, rețea capilară, venule, un vas limfatic central, numit chilifer cît și terminații nervoase (fig.338)

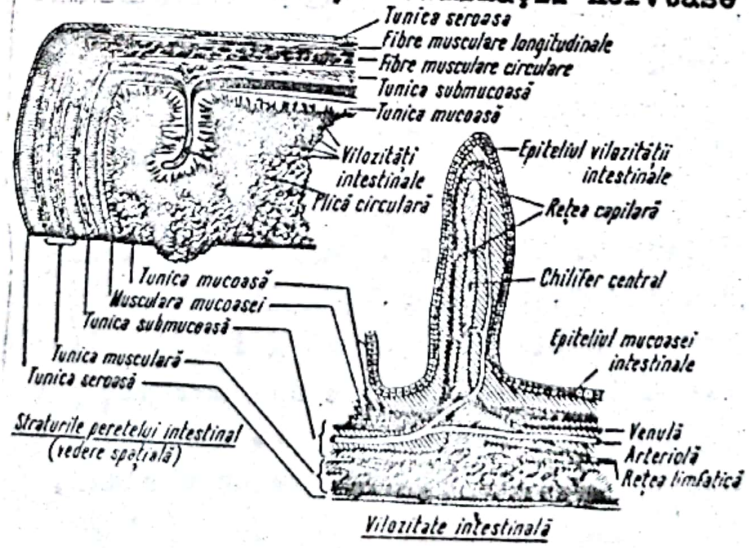

Fig.338

Structura unei vilozități intestinale

Din "lamina muscularis mucosae" se desprinde aparatul contractil al vilozităţii intestinale, reprezentat de fibre musculare netede, constituind muşchiul lui Brücke. El are rolul de contractarea şi relaxarea vilozităţilor, în evacuarea vaselor sanguine şi limfatice şi implicit prin absorbţia intestinală.

c) Gl. intestinale (glandele intestinale) se află în grosimea mucoasei intestinale şi se deschid în orificiile dintre vilozităţi, începînd de la pilor pînă la valvula ileocecală. Ele sînt de două categorii: glandele duodenale ale lui Brunner, se găsesc exclusiv în acest segment şi glandele intestinale ale lui Lieberkuhn, care sînt diseminate pe toată suprafaţa mucoasei intestinului subţire. Sînt glande tubulare care secretă sucul intestinal.

d) Formaţiile limfoide ale intestinului subţire sînt reprezentate de două categorii de elemente:

- folliculi lymphatici solitarii (foliculii limfatici solitari sau izolaţi) se află pe toată lungimea intestinului, pe marginea opusă inserţiei mezenterului. Ei ocupă spaţiul dintre epiteliu şi submucoasă; prezintă un cap şi un pliu caliciform (fig.339).

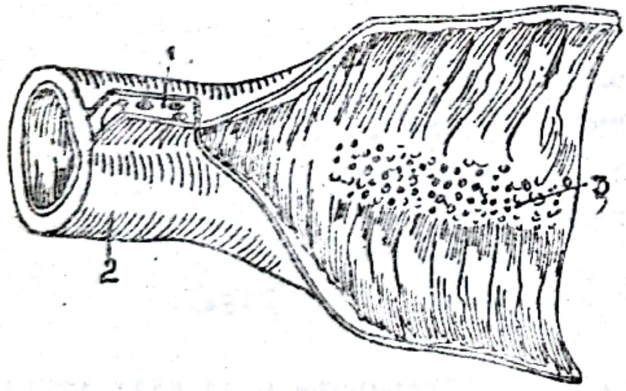

Fig.339

1- mezenterul
2- ansă intestinală ileală
3- foliculi limfatici agregaţi ai lui Peyer

- Folliculi lymphatici aggregati (foliculii agregaţi sau conglomeraţi a lui Peyer sînt în număr de 20-30, dispuşi în cea mai mare parte în ultima porţiunea a ileonului. Ei se află tot pe marginea liberă a intestinului; au dimensiuni variabile: unii au diametru de 15-18 mm, alţii ajung la o lungime de 10-12 cm. Foliculi mici sînt rotunzi, cei mijlocii sînt ovalari,

iar cei mari sînt alungiţi.

Mucoasa din dreptul lor este netedă pe mici porţiuni, în rest este plisată,, lipsită de valvule conivente şi cu vilozităţi intestinale reduse.

Foliculii limfatici izolaţi cît şi cei grupaţi au rol de apărare a organismului împotriva infecţiilor intestinale.

Vascularizaţia intestinului mezenterial

1. Arterele care irigă jejunoileonul provin din artera mezenterică superioară .

A.mesenterica superior (artera mezenterică superioară este ramul colateral ventral al aortei abdominale, care vascularizează o parte din pancreas, intestinul subţire şi gros.

Originea arterei mezenterice superioare se află pe faţa anterioară a aortei abdominale, la 1 cm dedesubtul trunchiului celiac, la înălţimea primei vertebre lombare sau a discului care separă această vertebră de T_{12}. Originea arterei se face sub forma unui segment de aspectul unei pîlnii, motiv pentru care se numeşte infundibulul arterei mezenterice superioare.

In traiectul său, artera mezenterică superioară se dirijează vertical, prezentînd trei segmente:

Segmentul premezenteric sau supramezenteric se întinde de la origine pînă la mezenter (fig.340).

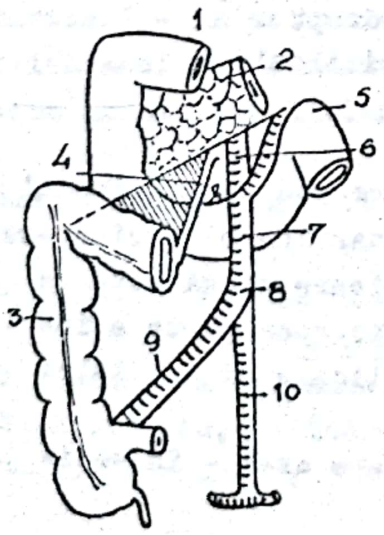

Fig.340

1- duodenul
2- pancreasul
3- colonul drept
4- fascia preduodenopancreatică supramezocolică a lui Fredet
5- flexura duodenojejunală
6- segmentul premezenteric al arterei mezenterice superioare
7- segmentul intermezenteric
8- segmentul intramezenteric
9- tr.ileobicecoapendiculocolic
10- terminarea A.mezentericei sup.

In acest segment, artera mezenterică superioară coboară înaintea aortei, de care este separată de vena renală stîngă, îndărătul pancreasului şi a venei splenice, la stînga şi medial de vena mezenterică superioară, la dreapta confluentului venos splenomezenteric. Mai jos, artera se degajă de pancreas, iese din scobitura inferioară a gîtului pancreasului, trece înaintea pancreasului accesoriu şi a porţiunii orizontale a duodenului, coboară la stînga venei mezenterice superioare şi la dreapta celei de a patra porţiuni a duodenului.

Segmentul intermezenteric este fix, plasat în rădăcina mezenterului.

Segmentul intramezenteric este mobil, plasat între foiţele peritoneale ale mezenterului. La acest nivel, coboară în jos şi la dreapta, descrie o curbă cu concavitatea orientată spre dreapta (fig.341).

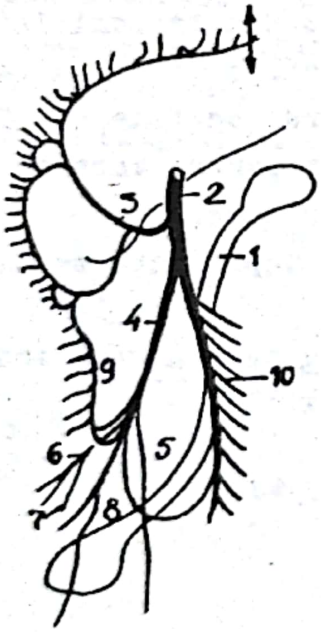

Fig.341

1- rădăcina mezenterului
2- A.mezenterică sup-
3- A.colică dreaptă sup-
4- A.ileobicecoapendiculocolică
5- ramul ileal
6- ramul cecal anterior
7- ramul cecal posterior
8- ramul apendicular
9- ramul colic drept
10- A.jejunale şi ileale

Artera mezenterică superioară se îndreaptă către nivelul implantării diverticulului lui Meckel, unde se termină bifurcîndu-se.

Terminarea arterei mezenterice superioare se găseşte la o distanţă de 40-90 cm de unghiul ileocecal, pe acea parte a intestinului subţire care corespunde ansei ombilicale şi canalului omfalomezenteric.

Lungimea arterei mezenterice superioare este - în medie

de 20 cm şi are un calibru de 8-9 mm la origine.

In traiectul său, artera mezenterică superioară prezintă numeroase raporturi, de unde şi împărţirea sa în următoarele porţiuni:

- Retropancreatică, situată profund (3-4 cm);
- Interduodenopancreatică, foarte scurtă;
- Preduodenală care formează cu aorta pensa aorticomezenterică ;
- Intramezenterică fixă, în rădăcina mezenterului şi
- Intramezenterică mobilă, cea mai lungă.

Ramurile colaterale : în afară de câteva ramuri, foarte subţiri, pentru ganglionii plexului solar şi a părţii învecinate a pancreasului, artera mezenterică superioară furnizează :

1. De pe marginea sa dreaptă :

a) A.pancreaticoduodenalis inferior (artera pancreatică duodenală inferioară) pleacă de sub marginea inferioară a gîtului pancreasului şi se împarte în două ramuri, care se anastomozează cu ramurile arterei pancreaticoduodenale superioare, pentru a forma, în jurul capului pancreasului, arcadele arteriale duodenopancreatice.

b) Artera colică dreaptă superioară este artera unghiului drept al colonului. Ea se separă înaintea porţiunii orizontale a duodenului, urcă oblic spre unghiul hepatic al colonului, unde se împarte în două ramuri :

- unul ascendent sau stîng, care se anastomozează - în mezocolonul transvers - cu o ramură din artera colică medie şi dinnartera colică stîngă superioară, pentru a forma arcada lui Riolan;
- altul descendent sau drept care se anastomozează cu artera colonului ascendent (fig.342).

c) Artera colică dreaptă mijlocie este o arteră inconstantă care se distribuie colonului ascendent.

d) Artera ileobicecoapendiculocolică ia naştere sub porţiunea orizontală a duodenului; are un traiect descendent şi la dreapta, se îndreaptă spre unghiul ileocecocolic, unde dă numeroase ramuri :

Fig.342

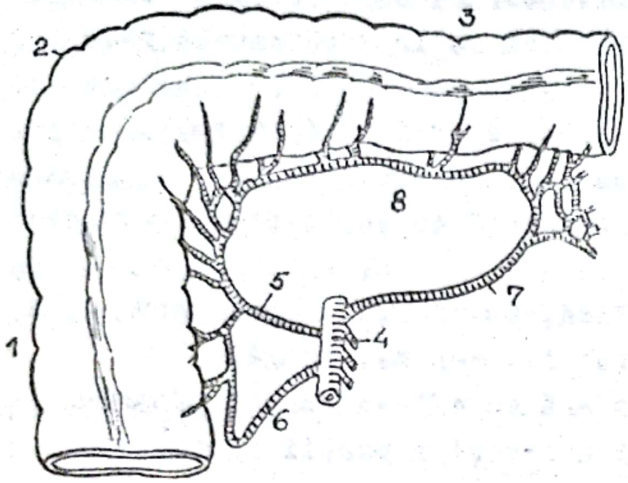

1- colonul ascendent
2- flexura colică dreaptă
3- colonul transvers
4- A.mezenterică sup.
5- A.colică dreaptă sup.
6- A.colică dreaptă mijlocie
7- A.colică medie Frantz
8- arcada lui Riolan

- ramura colică urcă în lungul colonului ascendent, se anastomozează cu artera colică dreaptă mijlocie (cînd aceasta există) sau cu ramura descendentă a arterei colice drepte superioare, pentru a forma arcada paracolică dreaptă (fig. 343);

Fig.343

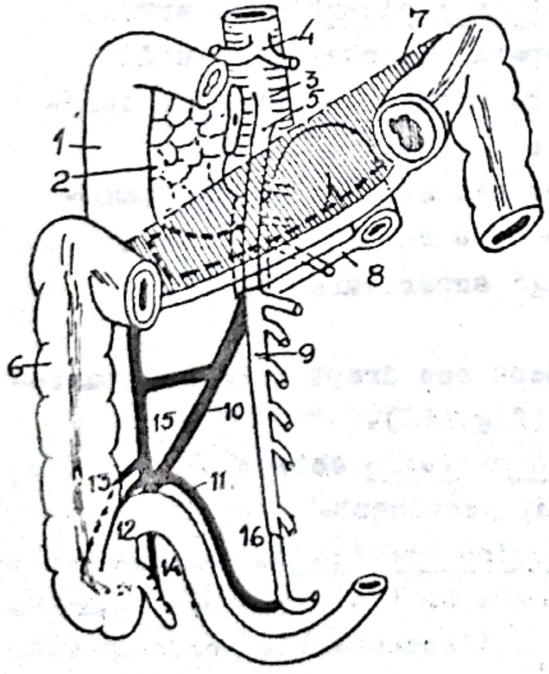

1- duodenul
2- pancreasul
3- aorta abdominală
4- trunchiul celiac
5- A.mezenterică sup.
6- colonul drept
7- colonul transvers(secţionat)
8- mezenterul
9- A.mezenterică superioară
10- tr.ileobicecoapendiculocolic
11- ramul ileal
12- ramul cecal anterior
13- ramul cecal posterior
14- ramul apendicular
15- ramul colic drept
16- aria avasculară a lui Trèves

- Ramura ileală se îndreaptă către ultima ansă ileală şi se anastomozează cu ramura dreaptă terminală a arterei mezenterice superioare. In acest mod se formează arcada arterială a ultimii anse ileale, care se aseamănă - ca dispoziţie cu arcada paracolică.

- Ramura cecală anterioară trece înaintea ileonului terminal şi se ramifică pe faţa anterioară a cecului, unde se termină.

- Ramura cecală posterioară trece înărătul ileonului terminal, se îndreaptă către faţa posterioara a cecului, unde se distribuie.

- Ramura apendiculară coboară îndărătul ileonului terminal, se îndreaptă spre mezoapendice şi se distribuie la apendicele vermiform.

2. De pe faţa sa anterioară :

Artera colică medie a lui Frantz se îndreaptă spre mezocolonul transvers, unde se anastomozează cu ramuri din artera colică dreaptă superioară şi stîngă superioară pentru a contribui la formarea arcadei lui Riolan.

3. De pe marginea sa stîngă :

a) Artera pancreatică stîngă inferioară al lui Testut se îndreaptă pe partea inferioară a corpului pancreasului unde se distribuie.

b) Arterele duodenojejunale sînt scurte, multiple se distribuie unghiului duodenojejunal şi porţiunii incipiente a primei anse jejunale.

c) Arterele jejunoileale sînt în număr de 12-15, lungi şi se îndreaptă - în grosimea mezenteriului - spre ansele jejunoileale. Arterele jejunale sînt puţin mai voluminoase decît cele ileale (fig.344).

Fiecare dintre arterele jejunoileale se bifurcă la oarecare distanţă pe ansele intestinale, iar ramurile lor se anastomozează prin inosculaţie cu arterele vecine; se formează astfel o primă serie de arcade arteriale, în lungul intestinului subţire, arcade cu convexitatea orientată spre jejunoileon. Din aceste arcade pleacă ramuri care vor alcătui a doua şi - respectiv - a

treia serie de arcade. Ultima arcadă paralelă cu intestinul subţire se numeşte "vasul paralel" sau arcada lui Dwight.

La cele două extremităţi ale jejunoileonului se află numai cîte o singură arcadă paralelă.

Din ultimile arcade pornesc ramificaţii care merg către marginea mezenterică a intestinului subţire (fig.344) Aceste vase se numesc vase drepte, care se divid, fiecare la rîndul lor, în două ramuri : una dreaptă şi alta stîngă, ce se distribuie feţelor corespondente ale jejunoileonului, luînd caracter terminal. Porţiunea din intestinul subţire cuprinsă între foiţele mezenterice este hrănită de arterele retrograde, ramuri din arterele drepte.

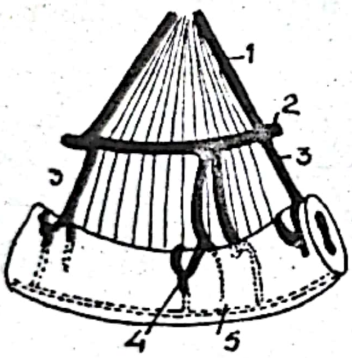

Fig.344

1- arterele jejunale
2- arcada parajejunală
3- vasele drepte
4- ramura dreaptă
5- ramura stîngă
6- arterele retrograde

<u>Ramurile terminale</u> ale arterei mezenterice superioare sînt, la completa dezvoltare a intestinului, în număr de două : - una stîngă care se anastomozează cu ultima arteră ileală şi alta - dreaptă care se va anastomoza, la rîndul ei, cu ramul ileal al trunchiului ileobicecoapendiculocolic, alcătuind singura arcada arteriala paralelă pentru ultima ansă ileală (fig.343).

Intre ramul drept terminal al arterei mezenterice superioare, pe de o parte şi artera ileală pe de altă parte, la nivelul mezenterului terminal se delimitează un teritoriu unde lipsesc vasele sanguine, motiv pentru care se numeşte şi aria avasculară al lui Trevè- (fig.345).

Artera mezenterică superioară are un debit sanguin crescut, mai ales în perioadele digestive.

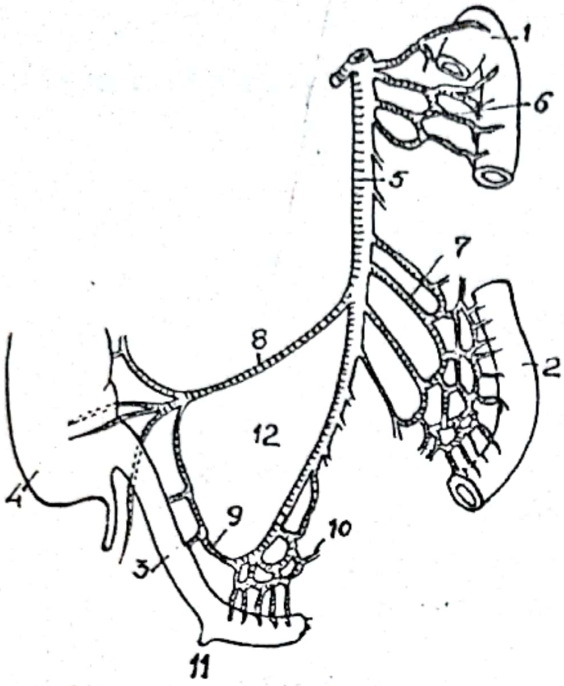

Fig.345

1- flexura duodenojejunală
2- ansa jejunală
3- ileon terminal
4- cecoapendice
5- A.mezenterică sup.
6- A.duodenojejunale
7- A.jejunale
8- tr.ileobicecoapendiculocolic
9- ram terminal drept
10- ram terminal stîng
11- diverticul Meckel
12- aria vasculară a lui Trèves

2. Venele intestinului mezenterial sînt colectate de vena mezenterică superioară.

V.mezenterica superior (vena mezenterică superioară sau marea mezaraică) strînge sîngele venos de la nivelul jejunoileonului şi din partea dreaptă a intestinului gros. Originea sa se află la nivelul organelor respective, sub formă de arcade venoase, asemănătoare celor arteriale.

La început ramurile venoase sînt situate la stînga arterelor jejunoileale, după care le încrucişează ventral şi se plasează la dreapta arterei, poziţie pe care o păstrează pînă la marginea inferioară a colului pancreatic. De la acest nivel vena mezenterică superioară se îndreaptă în sus şi la dreapta, se plasează pe un plan anterior faţă de fascia lui Treitz dreaptă şi, la nivelul feţei posterioare a capului pancreasului se uneşte cu trunchiul splenomezenteric pentru a forma vena portă (fig.346).

3. Limfaticele intestinului subţire se îndreaptă spre mezenter. Ele prezintă un prim releu ganglionar în zona marginală a mezenterului. De aici pornesc vase limfatice spre al doilea releu ganglionar, reprezentat de ganglioni intermediari situaţi la nivelul primelor arcade arteriale şi venoase. Limfa se adună în ganglionii limfatici centrali, plasaţi în jurul arterei şi ve-

nei mezenterice superioare; vasele limfatice eferente se îndreaptă către ganglionii retroduodenopancreatici.

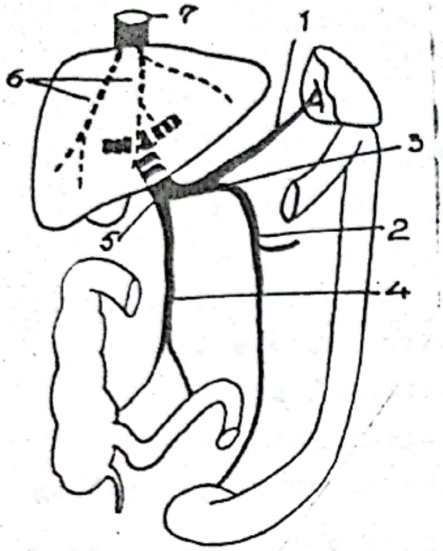

Fig.346

1- vena splenică
2- vena mezenterică
3- trunchiul splено-mezenteric
4- vena mezenterică superioară
5- vena portă
6- venele hepatice
7- vena cavă inferioară

Inervaţia intestinului subţire

Este asigurată de filete nervoase vegetative, care alcătuiesc plexul mezenteric superior. Filetele nervoase alcătuiesc două grupuri : - unul prearterial, cu predominenţă vagală şi - altul retroarterial cu predominenţa filetelor simpatice, venite din plexul solar.

Din cele două grupuri de fibre nervoase pornesc filete pe ramificaţiilearteriale, constituind plexuri nervoase secundare: - duodenojejunal, jejunal superior, inferior, ileal şi ileocecal.

Filetele nervoase ale plexurilor secundare pătrund în pereţii intestinului şi ajung la plexul mienteric al lui Auerbach şi a plexului submucos al lui Meissner.

Diverticulum ilei (diverticulul ileal al lui Meckel) reprezintă o rămăşiţă a canalului omfalomezenteric, care făcea comunicarea între vezicula ombilicală şi intestin. In mod obişnuit el involuează complet, dar poate - uneori persista.

In aceste cazuri, el se găseşte la 40-80 cm de unghiul ileocecal. Are forma unui deget de mănuşă, cu o lungime de 5-7 cm şi o grosime de 2 cm. Vîrful său este liber, mobil, dar poate fi legat de peretele abdominal printr-o punte fibroasă.

INTESTINUM CRASSUM
(Intestinul gros)

Intestinul gros este ultima porţiune a tubului digestiv, care începe la orificiul ileocecal şi se terminá la orificiul anal (fig.347).

Fig.347

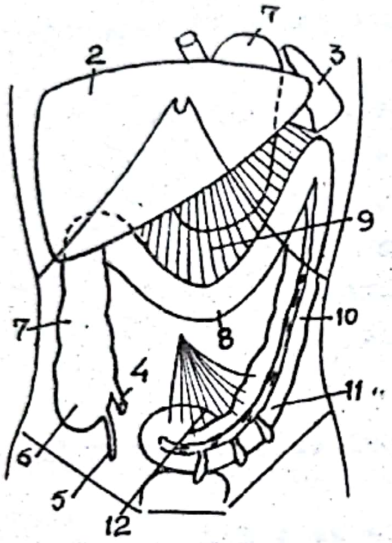

1- stomacul
2- ficatul
3- splina
4- ileonul terminal
5- apendicele vermiform
6- cecul
7- colonul ascendent
8- colonul transvers
9- mezocolonul transvers
10- colonul descendent
11- colonul sigmoid
12- mezocolonul sigmoid

A. Anatomie generală

Generalităţi. Intestinul gros se caracterizează prin calibrul său mare, traiectul lui dispus ca un cadru în jurul viscerelor din etajul submezocolic, cît şi prin fixitatea sa parţială.

Impărţirea intestinului gros

Intestinul gros prezintă trei porţiuni principale : cecul cu apendicele vermiform, colonul şi rectul.

- Cecum (cecul) este partea din intestinul gros situată dedesubtul unui plan care trece prin valvula ileocecală.
- Colonul este segmentul cel mai întins al intestinului gros, cuprins între cec şi rect.

Impărţirea colonului se poate face din mai multe puncte

de vedere :

a) Embriologic, colonul poate fi împărţit în două segmente :

1. Colonul drept ia naştere din ramura postvitelină a ansei ombilicale ; el cuprinde cecul cu apendicele vermiform, colonul ascendent şi transvers.

2. Colonul stîng se dezvoltă din intestinul terminal. Este cuprins între unghiul splenic, sau chiar 1/2 a colonului transvers, pînă la diafragmul pelvin.

b) Anatomotopografic, colonul poate fi împărţit în următoarele segmente :

1. Cecul şi apendicele vermiform
2- Colonul ascendent
3. Flexura colică dreaptă
4. Colonul transvers
5. Flexura colică stîngă
6. Colonul descendent
7. Colonul pelvin

c) Anatomochirurgical, colonul este împărţit în trei segmente :

1. Colonul drept care este fix
2. Colonul stîng, tot fix, dar încadrat între două segmente mobile : jumătatea stîngă a colonului transvers şi colonul sigmoid.
3. Colonul terminal sau ileopelvin, care se întinde pînă la rect.

d) Fiziologic şi radiologic se admite prezenţa sfincterului lui Cannon, care împarte colonul în :

1. Colon drept pentru digestie şi absorbţie
2. Colon stîng de pasaj şi
3. Colon pelvin de staza.

Rectum (rectul) este ultimul segment al intestinului gros, cuprins între a treia vertebră sacrată şi orificiul anal.

Intestinul gros se deosebeşte de intestinul subţire prin 4 caractere principale (fig.348):

Fig.348

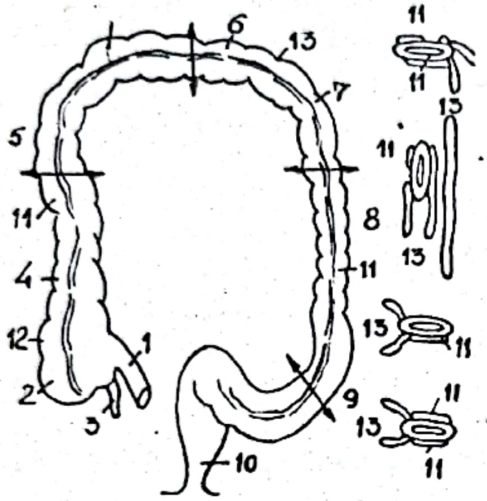

1- ultima ansă ileală
2- cecumul
3- apendicele vermiform
4- colon ascendent
5- flexura colică dreaptă
6- colon transvers
7- flexura colică stîngă
8- colon descendent
9- colon ileopelvin
10- rectum
11- teniile colonului
12- Gaustrele colonului
13 - apendicele epiploice

1.Este mai voluminos decît intestinul subţire, de unde şi numele său.

2. Prezintă, în toată lungimea sa, bénzi munsculare longitudinale, numite <u>teniae coli</u> (teniile colonului). Ele sînt netede, albicioase, drepte şi lasă dungi longitudinale pe intestinul gros, urmînd axul mare al acestuia. Ele iau naştere la nivelul inserţiei apendicelui vermiform, după care diverg la nivelul cecului şi,pe colonul ascendent,cît şi pe cel descendent, se repartizează astfel (fig.349) :

- anterior, se află <u>tenia libera</u> (tenia liberă), care este cea mai lată ;

- posteroextern, se găseşte <u>tenia omentalis</u> (tenia omentală) iar,

- posterointern, există <u>tenia mezocolica</u> (tenia mezocolică), cea mai subţire.

La nivelul colonului transvers, teniile se situează în felul următor :

Fig.349

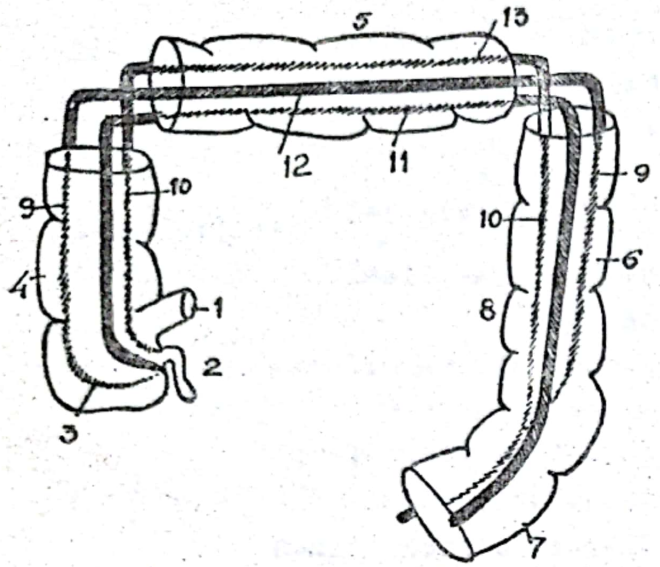

1- ileon terminal
2- apendice vermiformă
3- cecum
4- colon ascendent
5- colon transvers
6- colon descendent
7- colon ileopelvin
8- tenia liberă (anterioară)
9- tenia omentală (post-ext.)
10- tenia mezocolică (post.int.)
11- tenia inferioară
12- tenia posteroinferioară
13- tenia posterosuperioară

- tenia liberă devine inferioară,
- tenia posteroexternă devine postero-inferioară,
- tenia posterointernă devine posterosuperioară.

Colonul sigmoidian nu posedă decît două tenii late : una anterioară şi alta posterioară.

La nivelul rectului, teniile se lărgesc atît de mult încît formează un strat muscular longitudinal, continuu.

3. In intervalul dintre aceste tenii, intestinul gros prezintă dilataţii, numite haustra coli (haustrele colonului), separate între ele prin şanţuri transversale.

4. In lungul bandeletelor longitudinale se găsesc implantate mase mici grăsoase, numite appendices epiploicae (apendici epiploici) care sînt prelungiri ale masei grăsoase, conţinută în mezouri. Aceştia sînt situaţi subperitoneu, în lungul unei ramuri terminale a vaselor drepte (fig.350); cîteodată, vasele respective descriu o ansă în grosimea apendicelui epiploic, înainte de a se ramifica pe peretele colonului. Această dispoziţie constituie o adaptare a vaselor sanguine la posibilitatea de destindere a pereţilor intestinului gros.

In practica chirurgicală, cunoaşterea acestor date anatomice este importantă, deoarece se recomandă a nu se extirpa apen-

diciî epiploici, deoarece întrerup vascularizaţia, fapt care atrage după sine necroza pereţiilor colonului.

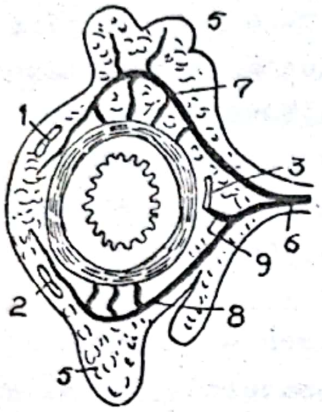

Fig.350

1- tenia liberă (anterioară)
2- tenia omentală (postero-externă)
3- tenia mezocolică (postero-internă)
4- mezocolon
5- apendicele epiploice
6- vas arterial colic lung
7- ramura colică anterioară
8- ramura colică posterioară
9- artere recurente

Date filo şi ontogenetice

Intestinul gros ia naştere din porţiunea ascendentă (postvitelină) a ansei ombilicale cît şi din intestinul terminal (fig.351).

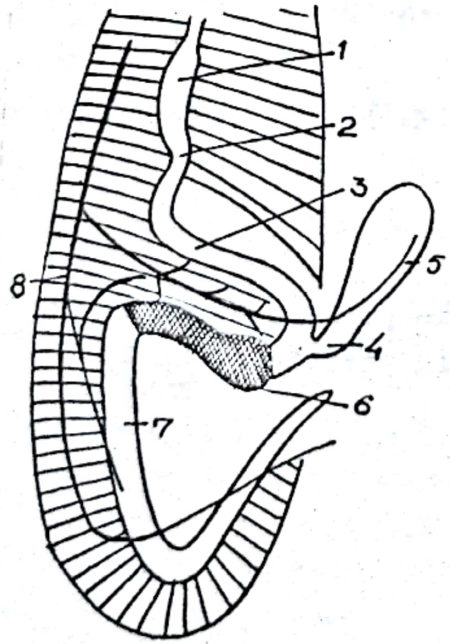

Fig.351

1- dilataţia gastrică
2- ansa duodenală
3- porţiunea previtelină a ansei ombilicale
4- canalul omfalomezenteric
5- veziculă ombilicală
6- porţiunea postvitelină a dilataţiei cecale
7- intestinul terminal
8- artera aortă

Din punct de vedere embriologic, intestinul gros poate fi împărţit în două segmente :

A. Segmentul drept se întinde pînă la unghiul splenic. Acesta ia naştere din porţiunea postvitelină a ansei ombilicale, care dă naştere la cecocolonul ascendent şi la colonul transvers.

Ansa ombilicala, în evoluţia sa, suferă o rotaţie pînă la 270°, cînd ea se situează în poziţie superioară şi preduodenală, realizînd stadiul de colon oblic. In această situaţie, segmentul postvitelin al ansei ombilicale, cuprins între punga cecala şi unghiul splenic deja fixat este orientat de jos în sus şi la dreapta la stînga, fără nici o curbură, neexistînd deci colon ascendent.

Dilataţia cecală este cuprinsă - în sus - de ficat şi - în arară - de peretele anterolateral al abdomenului. In această situaţie, ea este obligata să se îndrepte în jos; ia naştere astrel unghiul colic drept sau hepatic. Prin dezvoltarea pungii cecale şi coborîrea ei progresivă pînă la fosa iliacă dreaptă rezultă colonul ascendent.

Dacă dezvoltarea ansei ombilicale se opreşte în stadiul de colon oblic, rezultă poziţia înaltă, subhepatică a cecului; cînd coborîrea cecului se opreşte la jumătatea înălţimii costoiliace, rezultă poziţia lombară a cecului (fig.352).

Fig.352

a = cecul în poziţie subhepatică
b = cecul în poziţie lombară

Sînt situaţii însă, cînd accolarea colonului ascendent întîrzie să se producă,fapt care permite coborîrea cecului pînă în bazin, unde ia contact cu vezica,ovarul, trompele uterine sau poate să se angajeze într-un sac hernial şi să se fixeze-secundar- la acest nivel.

După ce ansa ombilicală a terminat evoluţia completă, începe accolarea mezocolonului la peritoneul parietal posterior prin intermediul fasciei lui Toldt dreaptă.

In cazurile de netorsionarea ansei, atunci cecul şi colonul ascendent se găsesc la stînga liniei mediane (fig.352).

B. Segmentul stîng ia naştere din intestinul terminal, din care se va forma colonul descendent, colonul ileopelvin şi rectul (pînă la planşeul pelvin).

Intestinul terminal nu se torsionează; el suferă o ascensiune, în urma căreia piciorul inferior a ansei ombilicale se fixează la nivelul coastei a VIII-a stîngi, unde se formează unghiul splenic al colonului. Apoi el se culcă spre stînga şi, mezocolonul descendent se fixează la peretele abdominal posterior,prin intermediul fasciei lui Toldt stînga.

In dezvoltarea filo şi ontogenetică a intestinului gros trebuie menţionat faptul că numai la om are loc fixarea unor segmente a intestinului gros la nivelul peretelui abdominal posterior, cu ajutorul fasciilor de accolare. Această dispoziţie este o adaptare a organului respectiv la poziţia verticală,bipedă, pe care a cîştigat-o omul.

B. Anatomie descriptivă

Situţie. Intestinul gros se găseşte situat în cavitatea abdominopelvină, în etajul submezocolic.

Forma sa este de cadru sau de literă "U" răsturnat, cu concavitatea în jos (fig.353).

Dimensiuni. Lungimea intestinului gros este - aproximativ- cît lungimea corpului : 1,40-1,80 m. Circumferinţa sa este mai mare la nivelul cecului, unde are 28 cm, decît la nivelul colonului sigmoid,unde poate scădea la jumătate, pentru a creşte din nou la nivelul rectului pelvin.

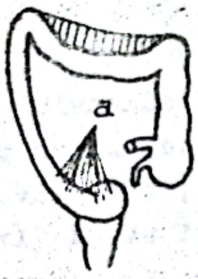

Fig.353

a) situs inversus

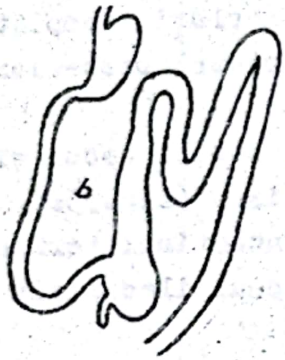

b) mezenterium comune

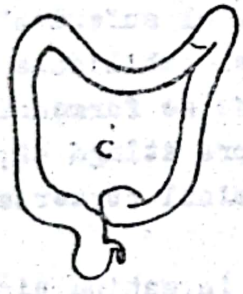

c) cecul în poziţie pelvină

Scheletotopic, intestinul gros corespunde următoarelor elemente osoase (fig.354) :

- cecul şi colonul ascendent corespunde porţiunii iliace a coxalului drept şi coastei a X-a dreaptă;
- colonul transvers trece peste a doua vertebră lombară iar unghiul colic stîng corespunde coastei a VIII-a stîngi;
- colonul descendent coboară în afara proceselor costiforme stîngi lombare;
- colonul ileopelvin corespunde porţiunii iliace a coxalului stîng, a celei de a V-a vertebre lombare şi feţei anterioare a sacrumului, pînă la a treia vertebră sacrata, de unde se continuă cu rectul pînă la vîrful coccisului.

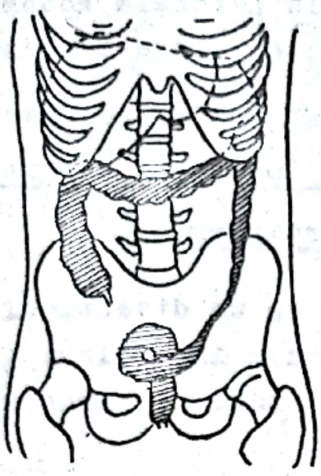

Fig.354

Scheletotopia intestinului gros

Organotopic, intestinul gros corespunde următoarelor viscere (fig.355):

- cecul şi apendicele vermiform şi colonul ascendent se află la dreapta jejunoileonului;
- colonul transvers şi mezoul său se situează deasupra şi înaintea anselor intestinale;
- colonul descendent se găseşte la stînga, dar înapoia anselor jejunoileale;
- colonul sigmoid şi mezoul său se plasează dedesubtul anselor intestinale şi deasupra viscerelor pelvine.

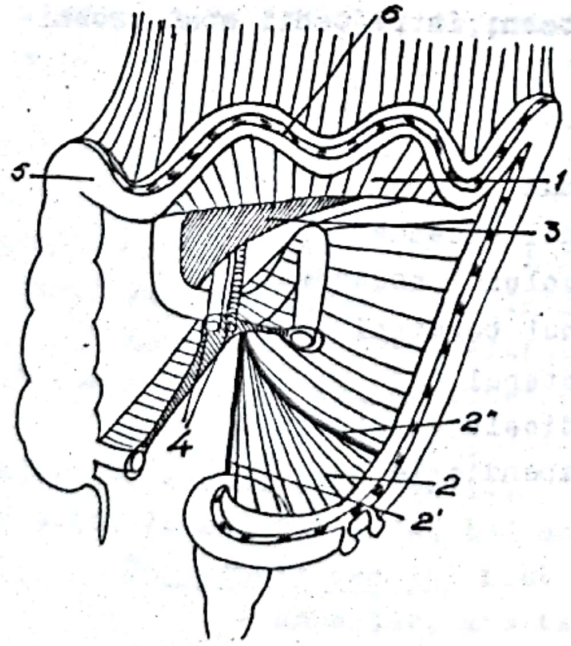

Fig.355

1- mezocolonul transvers
2- mezocolonul sigmoid
3- complexul duodenopancreatic
4- mezenterul cu vasele mezenterice superioare
5- colonul ascendent
6- colonul transvers
7- colonul sigmoid

Inaintea intestinului gros se află peretele abdominal anterolateral, iar îndărătul său se găseşte peretele abdominal posterior şi organele retroperitoneale.

Morfologia externă şi rapoartele intestinului gros

I. Cecul şi apendicele vermiform

A. Cecum (cecul) este considerat ca un diverticul al colonului ascendent; el reprezintă partea din intestinul gros, situată dedesubtul planului care trece prin locul de vărsare al ileonului în intestinul gros.

Limita superioară a cecului este considerată de unii autori ca fiind buza superioară a valvulei ileocecale; pentru alţii buza inferioară, iar pentru terţi, fanta dintre cele două buze.

La unele mamifere, cecul lipseşte, rapt constatat - uneori şi la om.

Cecul are 4-8 cm lungime, 5-7 cm lărgime şi o capacitate de 200-300 ml.

Aspectul său exterior se aseamănă cu un fund de sac sau cu o ampulă, continuat în sus de colonul ascendent, spre stînga cu ileonul, iar în jos de apendicele vermiform (fig.356).

Cele trei tenii ale intestinului gros iau naştere la nivelul inserţiei apendicelui vermicular, diverg apoi se răspîndesc anterior, posteroextern şi posterointern; între tenii apar proeminenţe, numite haustre.

Fig.356

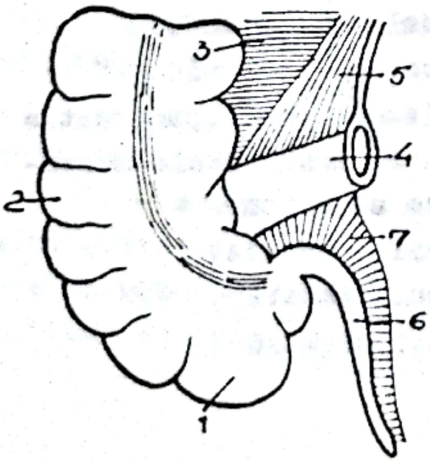

1- cecumul
2- colonul ascendent
3- mezocolonul ascendent
4- ileonul terminal
5- mezenterul
6- apendicele vermiform
7- mezoapendicele

In 85 % din cazuri cecul se găseşte în fosa iliacă internă dreaptă ; extremitatea sa inferioară ocupă unghiul diedru delimitat de fosa iliacă dreaptă şi peretele abdominal anterior. In această situaţie, cecul este orientat oblic inferior, medial şi anterior (fig. 357).

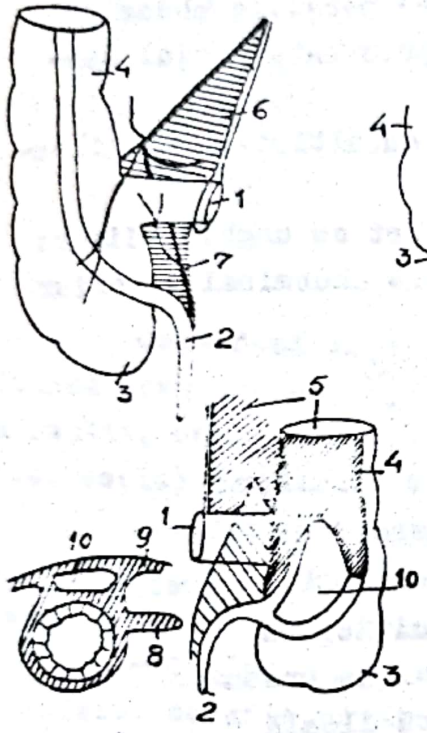

Fig.357

1- ileonul terminal
2- apendicele vermiformă
3- cecul
4- colon ascendent
5- fascia lui Toldt dreaptă
6- mezenterul
7- mezoapendicele
8- ligamentul supero-extern
9- ligamentul supero-intern
10- foseta retrocecală

Cecul este fixat în fosa iliacă internă dreaptă prin ligamentul superoextern, dependent de mezocolon şi de ligamentul intern, dependent de mezenter (fig.357).

Uneori, peritoneul fixează cecul în întregime la nivelul fosei iliace interne drepte, ca un organ retroperitoneal. Cel mai frecvent însă, peritoneul înconjură cecul pe toate părţile, ca un organ intraperitoneal, în aşa manieră, încît putem umbla cu mîna în jurul lui, ca şi pe inimă în interiorul pericardului.

Există şi a treia situaţie, cînd peritoneul fixează parţial cecul în fosa iliacă internă dreaptă cu ajutorul mezocecului.

In 15 % din cazuri, cecul se găseşte în poziţie joasă (pelvină), sau în alte poziţii ectopice : subhepatică, mezocoeliacă, sau chiar la stînga liniei mediane (fig.352).

<u>Raporturile cecului</u> sînt multiple şi importante:

- anterior, are raport direct cu peretele abdominal

anterolateral;

- posterior, vine în raport cu elementele situate în fosa iliacă internă dreaptă: peritoneul parietal, ţesutul celulograsos extraperitoneal, care, la acest nivel, ocupă spaţiul lui Bogros ;

- lateral, cecul are raport cu peretele abdominal lateral şi cu fosa iliacă internă dreaptă, prin intermediul şanţului paracolic drept;

-medial, cecul vine în raport cu ultimile anse ileale şi cu apendicele vermiform;

- inferior, cecul vine în raport cu unghiul diedru dintre fosa iliacă internă dreaptă şi peretele abdominal anterior (fig.358).

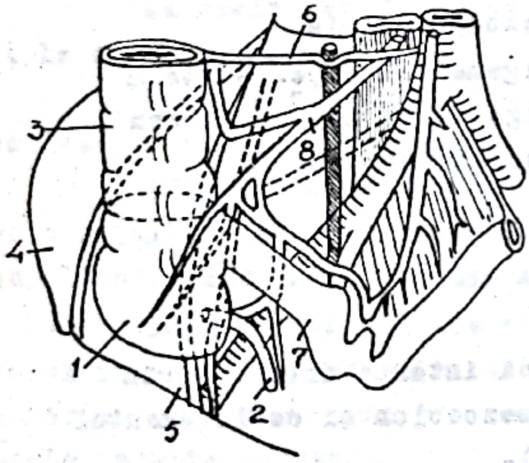

Fig.358

1- cecum
2- apendicele vermiform
3- colonul ascendent
4- fosa iliacă internă dreaptă
5- spaţiul lui Bogros
6- mezocolonul ascendent
7- ultima ansă ileală
8- trunchiul ileobicecoapendiculocolic

Conformaţia interioară. Privit la interior, cecul prezintă - în dreptul teniilor - proeminenţe alungite, între care se găsesc cavităţi rotunjite corespunzătoare haustrelor, vizibile pe suprafaţa exterioară a cecului, separate între ele prin crestele falciforme, corespunzătoare şanţurilor exterioare.(fig.359).

In partea medială a cecului se vede ostium ileocecalis (orificiul ileocecal), în partea superioară şi - dedesubtul acestuia, ostium appendicis vermiformis (orificiul apendicelui vermiform)

- Valva ileocecalis (valvula ileocecală, a lui Bauhin sau a farmaciştilor) are formă de fantă transversală cu o valvulă

superioară, mai lungă și mai groasă și - alta inferioară (fig. 359).

Fig.359

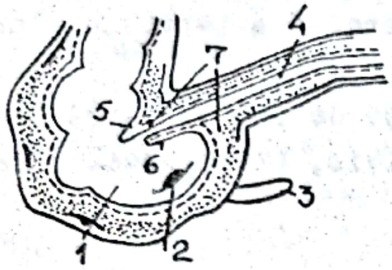

1- cavitatea cecumului
2- orificiul apendicelui vermiform
3- apendicele vermiform
4- ileonul terminal
5- valvula superioară ileocecală
6- valvula inferioară ileocecală
7- sfincterul lui Keith

Cele două valvule se reunesc la extremitățile lor, constituind comisura anterioară și posterioară, de unde pornește cîte un repliu, denumit frenulum valvae ileocecalis (frîul valvulei ileocecale).

Închiderea orificiului ileocecal este asigurată de existența celor două valvule - pe de o parte - cît și de un aparat muscular neted, cu fibre circulare, denumit sfincterul lui Keith.

- Ostium appendicis vermiformis (orificiul apendicelui vermiform) se află situat la 3 cm sub valvula ileocecală(fig.360).

Forma sa este infundibulară sau circulară, prezentînd - inconstant - o valvulă, numită valvula lui Gerlach.

Fig.360

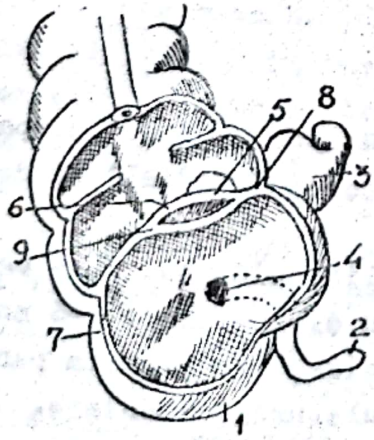

1- cecumul
2- apendicele vermiform
3- ileonul terminal
4- orificiul apendicelui vermiform
5- orificiul ileocecal
6- valvula superioară
7- valvula inferioară
8- frîul anterior
9- frîul posterior

B. Appendix vermiformis (apendicele vermicular) este o prelungire a cecului, situată la nivelul peretelui său medial, la 2-3 cm sub orificiul ileocecal.

Embriologic, apendicele trebuie socotit ca o porţiune nedezvoltată a cecului. La început, el a fost în poziţie terminală, dar a devenit medial, din cauza dezvoltării marcate a peretelui lateral cecal.

Poziţia apendicelui vermiform faţă de cec poate să fie variabilă : ascendent, descendent spre pelvis, latero-cecal (medial sau lateral şi retrocecal (fig.361).

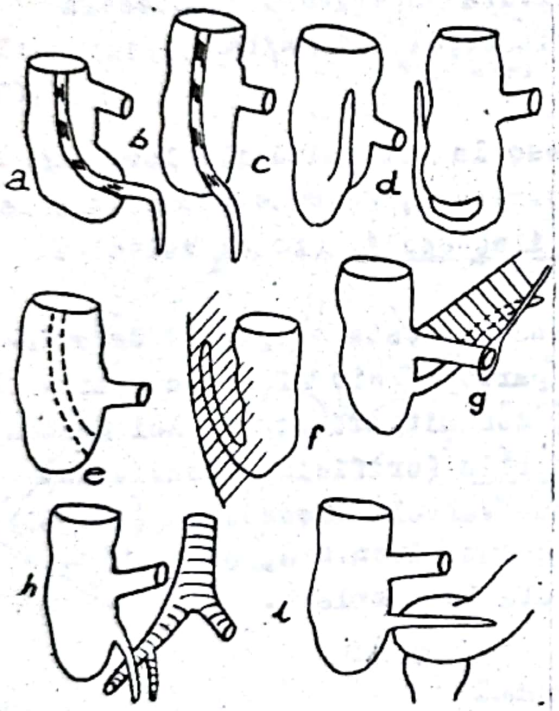

Fig.361

a = poziţia normală a apendicelui vermiform
b = poziţia descendentă
c = poziţia ascendentă
d = poziţia latero-cecală dreaptă
e = poziţia retrocecală
f = poziţia subsereasă
g = poziţia submezenterică
h = poziţia iliacă
i = poziţia pelvină sigmoidă

In mod normal, apendicele vermiform se află situat în spaţiul mezenterico-colic stîng, în poziţie latero-cecală medială şi descendentă.

Apendicele vermiform are aspectul cilindroid, mai mult sau mai puţin sinuos cu o lungime de 8-15 cm şi cu diametrul de 3-6 mm.

Cavitatea sa este de asemeni cilindroidă, prezintă în porţiunea sa mijlocie o îngustare, datorită musculaturii circulare. Această cavitate se deschide în cec prin orificiul apendicelui ver-

miform, prevăzut - uneori cu valvula lui Gerlach.

Apendicele vermiform prezintă o porţiune scurtă, radicularа sau baza apendicelui, fixată la nivelul cecului şi o porţiune lungă, flotantă, care este mobilă, terminată cu un vîrf rotunjit. De pe partea sa medială porneşte un repliu seros, numit mezoapendice, care cudeaza mai mult sau mai puţin apendicele . Din această cauză apendicele prezintă pe traiectul său o curbură cu concavitatea sa orientată spre mezoapendice, fapt care a permis ca să fie comparat cu un cîrlig, semicerc sau cu un corn de vînătoare. Cînd mezoul este scurt apendicele este plasat medial faţă de cec; cînd mezoul este lung apendicele vermiform poate lua diferite poziţii ca cele arătate în fig.361.

Structura apendicelui vermiform este asemănătoare cu a intestinului gros, cu singura deosebire că la nivelul corionului mucoasei se află numeroase elemente limfatice, motiv pentru care acest organ mai este denumit şi amigdala abdominală.

Apendicele vermicular se proiectează pe peretele anterolateral al abdomenului la unirea 1/3 drepte cu cele 2/3 stîngi ale liniei bispinale. Această proiecţie corespunde bazei sale şi poartă numele de punctul lui Lanz. Durerea apendiculara se poate percepe la mijlocul liniei spinoombilicale, loc numit zona lui Mac Burney, zonă care nu corespunde însă bazei de implantare a apendicelui vermiform.

Peritoneul cecoapendicular

La nivelul unghiului ileocecal, cele doua foiţe ale extremităţii inferioare ale mezenteriului se îndreaptă - una pe faţa anterioară, - alta pe faţa posterioara a cecului şi îl înconjură - ca şi pe apendice, în aşa manieră încît cecul şi apendicele vermiform sînt mobile în cavitatea peritoneală (fig.362).

Peritoneul cecoapendicular este ridicat în anumite locuri de vasele care se îndreaptă către cec şi apendicele vermicular, realizînd repliuri, mezouri şi depresiuni după cum urmeaza :

- artera cecală anterioara încrucişeaza unghiul ileocecal şi ridică peritoneul sub forma repliului mezenteriocecal;

- artera apendiculara se îndreaptă spre apendicele

vermicular, trece îndărătul ileonului, ridică peritoneul, formează mezoapendicele, care se întinde de la faţa posteroinferioară a mezenterului la marginea medială a apendicelui vermiform.

Repliurile peritoneale formează fosete sau recesuri la nivelul cecoapendicelui :

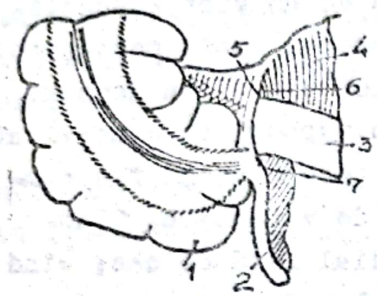

Fig.362

1- cecum
2- apendice vermiform
3- ileon terminal
4- mezenter
5- plica mezenterico-cecală
6- foseta ileocecală anterioară
7- foseta ileocapendiculară

- Foseta ileocecală anterioară este situată între repliul mezentericocecal şi unghiul ileocecal.

- Foseta ileocapendiculară este inconstantă; ea este cuprinsă între repliul ileocapendicular şi mezoapendice.

- Foseta retrocecală este plasată îndărătul cecului, formată prin sudarea incompletă a organului la peritoneul parietal posterior (fig.357). In ultima fosetă, cînd are dimensiuni crescute, se pot angaja ansele intestinale şi pot produce herniile retrocecale ale lui Rieux.

Mezoapendicele este adesea legat de ligamentul larg al uterului printr-un repliu peritoneal, denumit ligamentul apendiculo-ovarian al lui Clado.

Raporturile apendicelui

In poziţie normală, apendicele vermiform are aceleaşi raporturi ca şi cecul. Cînd el are poziţie ectopică raporturile sale sînt variabile:

- In poziţie descendentă iliacă apendicele vermiform are raport - anterior, cu peretele abdominal, posterior - cu muşchiul iliac, - lateral, cu cecul şi - medial, cu ansele ileale; în această situaţie el este călare peste vasele iliace;

- In poziţie descendentă pelvină, raporturile apendicelui vermicular sînt cu artera şi nervul obturator (lateral), cu liga-

mentul larg şi cu ovarul drept (inferior) şi cu promontoriul (medial).

- In poziţie medială ascendentă, raporturile apendicelui vermicular se stabilesc cu colonul ascendent, cu ansele ileale, faţă de care se plasează anterior. El merge în direcţia spaţiului mezentericocolic drept, pînă la porţiunea orizontală a duodenului. Uneori însă, apendicele se insinuează posterior de ultima ansă ileală, se îndreaptă oblic ascendent în rădăcina mezenterului, pînă spre unghiul duodenojejunal.

-In poziţie laterală, apendicele vermiform se plasează lateral faţă de cec şi colonul ascendent, în şanţul paracolic drept.

- In poziţie retrocecală, apendicele vermicular stabileşte raporturi cu peretele posterior al cecului şi al colonului ascendent cu faţa anterioară a muşchiului psoas iliac, cu ureterul, cu ramurile plexului lombar şi, chiar cu rinichiul drept.

II. Colonul

A. Colon ascendens
(Colonul ascendent)

Este cuprins între cec şi unghiul hepatic al colonului (fig.363).

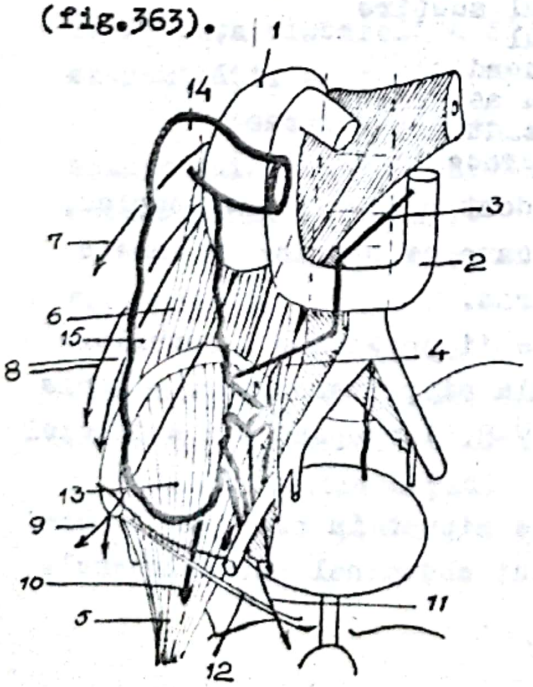

Fig.363

1- rinichiul drept
2- duodenul
3- rădăcina mezenterului
4- ureterul drept
5- Ms.iliac drept
6- Ms.pătratul lombelor
7- N.ilichipogastric
8- N.ilioinghinal
9- N.femural cutanat lateral
10-N.genito-femural
11-funiculul spermatic
12-lig.inghinal
13-cecu-apendicele
14-unghiul colic hepatic
15-colonul ascendent

Scheletotopic, colonul ascendent se întinde de la creasta iliacă pînă la o linie orizontală dusă prin coasta a X-a dreaptă.

Are o lungime de 8-15 cm, se îndreaptă oblic dinainte îndărăt şi de jos în sus, astfel că cecul şi partea inferioară a colonului ascendent se află mai anterior, în contact cu peretele abdominal anterolateral, pe cînd extremitatea sa superioară este mai profundă din cauza prezenţei ficatului, la acest nivel.

Colonul ascendent este un segment fix, el este alipit de peritoneul parietal posterior cu ajutorul mezocolonului ascendent prin intermediul fasciei de accolare a lui Toldt dreaptă (fig.364).

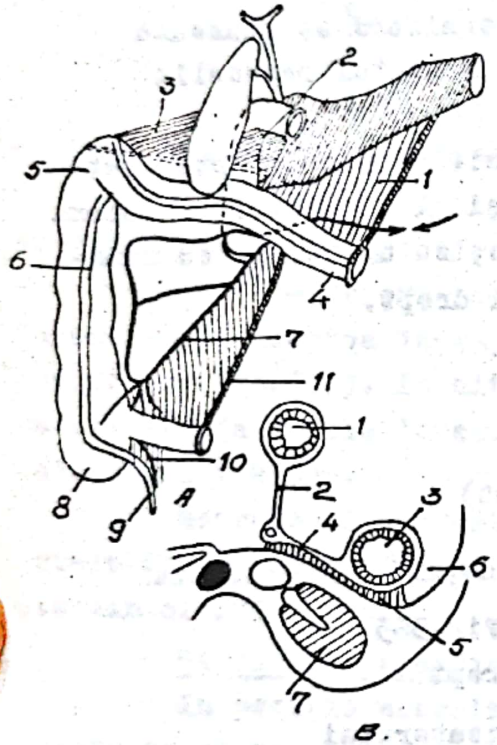

Fig.364

A.1- mezocolonul transvers
2- fascia preduodenopancreatică supramezocolică
3- peritoneul parietal posterior
4- colonul transvers
5- unghiul hepatic colic
6- colonul ascendent cu mezoul său
7- A.iliobicecsapendiculocolică
8- cecul
9- apendicele vermiform
10- artera apendiculară
11- mezenterul
B.1- intestinul subţire
2- mezenterul
3- colon ascendent
4- mezocolon ascendent
5- fascia Toldt dr.
6- şanţul paracolic drept.

Cînd accolarea mezocolonului ascendent nu s-a făcut complet, pot exista fosete retrocolomezocolice în care se pot angaja ansele intestinale şi pot lua naştere hernii interne.

Colonul ascendent prezintă trei tenii orientate : anterior- tenia liberă, posteroextern - tenia omentală şi posterointern - tenia colică. Numărul haustrelor colice este de 7-8, iar apendicii epiploici sînt mai rari decît pe colonul stîng.

Raporte : colonul ascendent este situat în regiunea lombară corespunzînd flancului drept al peretelui abdominal anterolateral.

- Anterior, colonul ascendent are raport cu peretele abdominal antero-lateral, mai ales cînd colonul este destins de gaze. Inaintea sa se găsesc şi unele anse intestinale (a patra şi a cincea mai ales). Marginea laterală dreaptă a omentului mare poate trimite o prelungire, numită membrana lui Jackson, care-l maschează ca o perdea sau poate să-l stranguleze parţial.

- Posterior, colonul ascendent are raport cu peretele abdominal posterior, nivel la care se găseşte în regiunea lombară. El se sprijină pe muşchiul iliac, creasta iliacă, marginea laterală a muşchiului pătratul lombelor şi pe jumătatea inferioară a feţei anteroexterne a rinichiului drept (fig.363).

Lateral de aceste elemente, se găseşte muşchiul transvers abdominal şi spaţiul lui Grynfeld.

- Medial de colonul ascendent se găseşte muşchiul psoas, ureterul drept, vasele genitale şi, în cavitatea peritoneală, ansele intestinului subţire.

- Lateral, se găseşte spaţiul paracolic drept şi peretele abdominal anterolateral.

B. Flexura coli dextra

(Flexura colică dreaptă, unghiul colic drept sau hepatic)

Flexura colică dreaptă se află la continuarea colonul ascendent cu cel transvers. Ea este situată în spaţiul cuprins între faţa viscerală a ficatului şi rinichiul drept, în dreptul extremităţii anterioare a coastei a X-a şi a XI-a drepte.

Deschiderea unghiului colic drept are 60-80°; uneori ajunge chiar la 35° sau mai puţin, atunci cînd colonul transvers este coborît (fig.365).

Flexura colică dreaptă este imobilă, fixată de următoarele formaţiuni:

- Ligamentul frenocolic drept reprezintă aderenţa mezocolonului transvers la peretele abdominal lateral, cît şi aderenţa omentului colic drept a lui Haller, în partea anterioară a unghiului colic hepatic şi a fasciei lui Toldt dreaptă la peretele abdominal posterior (fig.366).

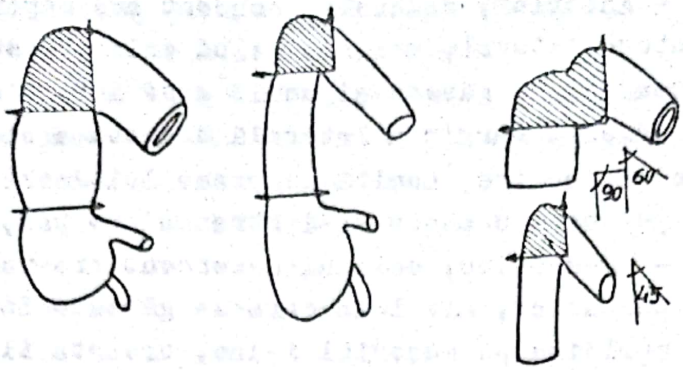

Fig.365 - Diferite forme şi angulaţii ale flexurei colice drepte

- Ligamentul hepatocolic porneşte de pe faţa inferioară a lobului drept al ficatului şi ajunge la flexura colică dreaptă şi la faţa anterioară a rinichiului drept.

- Ligamentelecisticocolic şi cisticoduodenocolic reprezintă expansiuni ale marginii drepte a omentului mic, prelungită pînă la veziculа biliară - în sus - şi pînă la unghiul hepatic - în jos.

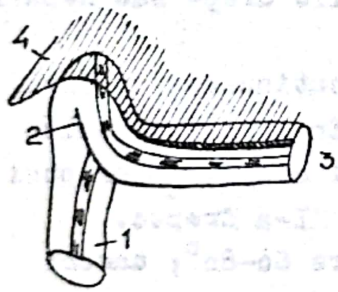

Fig.366

1 - colonul ascendent
2- flexura colică dreaptă
3- colonul transvers
4- ligamentul frenocolic drept

Rapoarte. Unghiul hepatic al colonului se află în hipocondrul drept şi are următoarele rapoarte (fig.367):

- Anterior şi superior se afla faţa viscerală a ficatului, pe care determină amprenta colică. Tot înainte de unghiul hepatic se găseşte şi omentul colic drept al lui Haller.

Posterior se află polul inferior al rinichiului drept şi flexura duodenală inferioară.

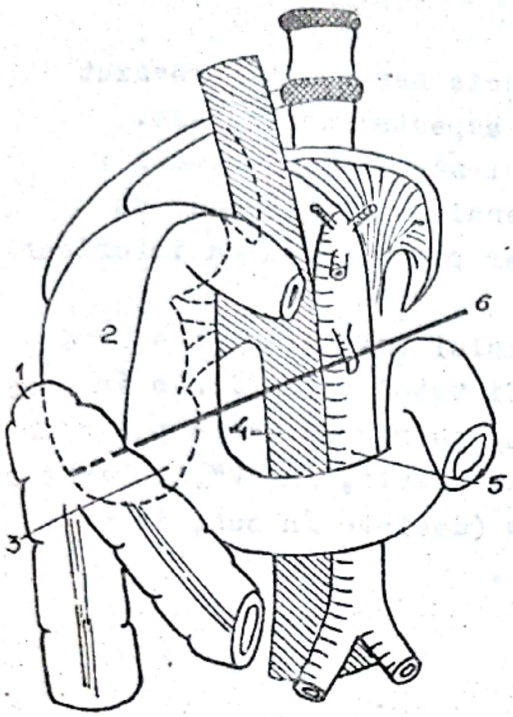

Fig.367

1- flexura colică dreaptă
2- rinichiul drept
3- flexura duodenală inferioară
4- vena cavă inferioară
5- aorta abdominală
6- rădăcina mezocolonului transvers

- inferior şi medial se află ansele intestinului subţire.

Obliterarea omentului colic drept al lui Haller poate duce la organizarea bridei lui Buy, care este o lamă peritoneala ce alipeşte cele două laturi ale unghiului colic drept ca o ţeava dublă de puşcă.

C. Colon transversum
(Colonul transvers)

Se întinde între colonul ascendent şi cel descendent; el reprezintă porţiunea mijlocie a colonului.

Limitele sale laterale sînt reprezentate de flexura colică dreaptă şi cea stînga.

Are un traiect oblic ascendent, de la dreapta la stînga; pleacă de la coasta a X-a dreaptă şi ajunge la coasta a VIII-a stînga.

Lungimea sa - medie - este de 50 cm; calibrul său este mai redus decît al colonului ascendent.

Posedă forma unui tub cilindric neregulat, prevăzut cu multe haustre colice, care îi dau aspectul monoliform.

Teniile musculare, la nivelul său, se orientează : anterior, posterosuperior şi . posteroinferior. Posedă un singur rînd de apendici epiploici, iar pe marginea sa inferioară se inseră omentul mare.

Aspectul morfologic al colonului transvers este însă variabil; diferitele sale forme pot fi totul clasificate în două tipuri : - tipuri regulate (în arc sau ghirlandă, care pot ajunge pînă la pubis, în "U" ce ajung pînă în pelvis, în "V",în "W" sau în "acordeon") şi - tipuri neregulate (deviate în sus, în "T", în "formă de S" sau "Omega")(fig.368).

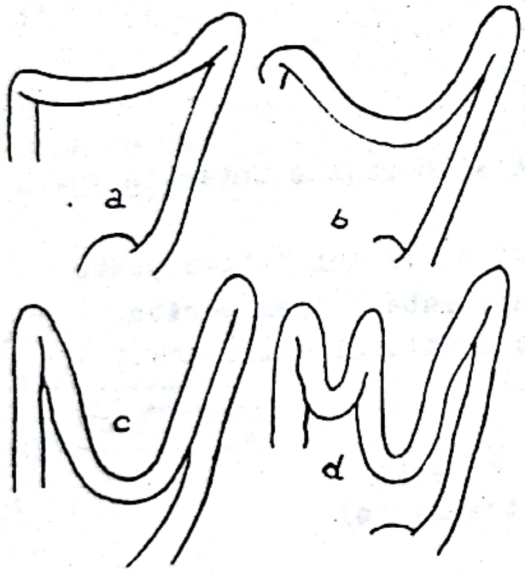

Fig.368

a = colon transvers orizontal
b = colon transvers în ghirlandă
c = colon transvers în "U" sau "V"
d = colon transvers în "Omega"

Colonul transvers prezintă, din punct de vedere al mobilităţii, două segmente (fig.369) :

1. Segmentul drept este mai scurt, relativ fix, din cauza unui mezou redus în dimensiuni ; se întinde de la unghiul hepatic pînă la marginea medială a porţiunii descendente a duodenului Acest segment prezintă următoarele raporturi :

- Anterior cu ficatul şi peretele abdominal antero-

lateral.

Fig.369

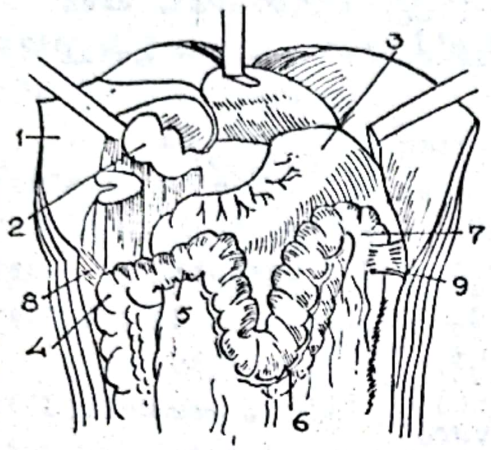

1- ficatul
2- vezicula biliară
3- stomacul
4- flexura colică dreaptă
5- segmentul drept (fix) al colonului transvers
6- segmentul stîng (mobil)
7- flexura colică stîngă
8- ligamentul colofrenic drept
9- ligamentul colofrenic stîng

- Posterior, cu rinichiul drept, duodenul şi capul pancreasului.

- Superior se află faţa viscerală a ficatului, de care este legat, adesea, prin ligamentul hepatocolic sau ligamentul hepatocisticoduodenocolic (fig.370).

Fig.370

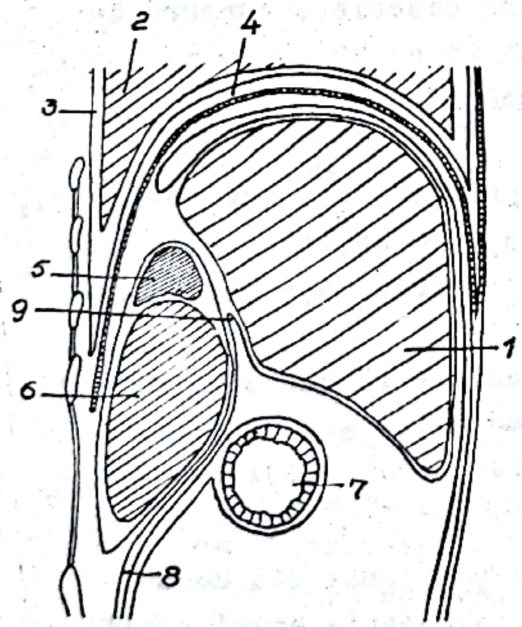

1- ficatul
2- plămînul drept
3- pleura dreaptă
4- diafragmul
5- suprarenala dreaptă
6- rinichiul drept
7- porţiunea dr.fixă a colonului tranv.
8- peritoneul parietal posterior
9- amprenta renală şi suprarenală

- Inferior, se găsesc ansele intestinului subţire

2. Segmentul stîng este mai lung, mobil, din cauza mezocolonului transvers care îl ancorează la peretel a bdominal poste-

terior.

Este cuprins între porţiunea descendentă a duodenului şi flexura colică stîngă. Începe subpilor, merge spre stînga, urcă oblic spre polul superior al rinichiului stîng şi către unghiul colic stîng (fig.371).

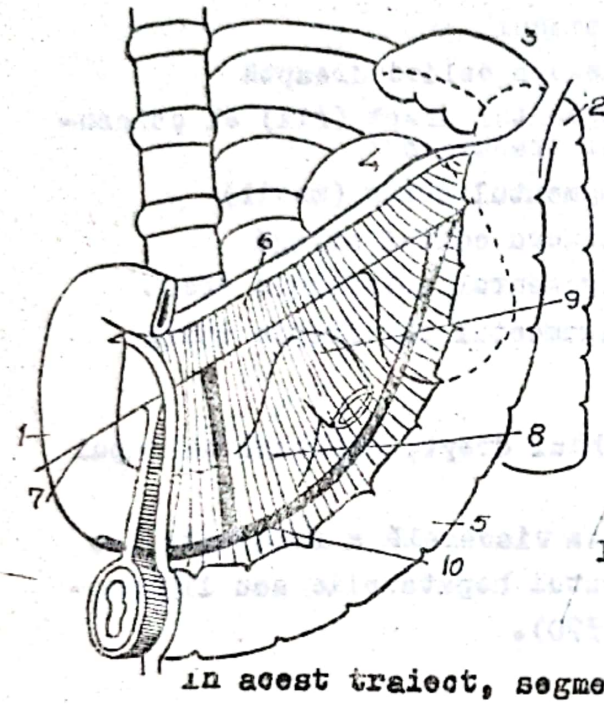

Fig.371

1- duodenul descendent
2- flexura colică dreaptă
3- splina
4- rinichiul stîng
5- segmentul mobil al colonului transvers
6- mezocolonul transvers
7- rădăcina mezocolonului transvers
8- duodenul ascendent
9- flexura duodenojejunală
10- arcada lui Riolan

În acest traiect, segmentul stîng descrie o curbură cu concavitatea în sus şi posterior şi prezintă următoarele raporturi:

- Anterior, cu peretele abdominal anterolateral, prin intermediul omentului mare.

- Posterior, este unit - prin mezocolonul transvers, de peretele abdominal posterior, nivel la care se află pancreasul, porţiunea orizontală şi ascendentă, faţa anterioară a rinichiului stîng şi unghiul duodenojejunal.

- Superior, segmentul stîng are raporturi cu curbura mare a stomacului, prin intermediul ligamentului gastrocolic.

- Inferior se găsesc ansele intestinului subţire, pe care se sprijină.

Mezocolonul transvers reprezintă porţiunea din mezoul dorsal primitiv, care a fost antrenată prin rotaţia ansei ombilicale în poziţie transversă.

La nivelul segmentului fix al colonului transvers, mezocolonul transvers este scurt şi îl menţine strîns unit de peretele abdominal posterior.

La nivelul segmentului mobil, mezocolonul transvers formează un sept, întins - în lărgime - de la marginea stîngă a porţiunii descendente a duodenului, pînă la unghiul colic stîng, iar - în înălţime - de la peretele abdominal posterior la marginea posterioară a colonului transvers (fig.371).

Înălţimea mezocolonului transvers este maximă în porţiunea mijlocie unde atinge 10-20 cm (după cum mezoul este scurt sau lung) şi este minimă la nivelul unghiurilor, unde este redusă la 2-3 cm, nivel la care se continuă cu ligamentele colofrenice.

Mezocolonul transvers prezintă două margini şi două feţe:

- Marginea parietală încrucişează succesiv : porţiunea descendentă a duodenului, faţa anterioară a capului pancreasului, trece deasupra unghiului duodenojejunal şi se termină pe faţa inferioară a diafragmului, dedesubtul splinei, acolo unde se fuzionează cu ligamentul frenocolic stîng (fig.372).

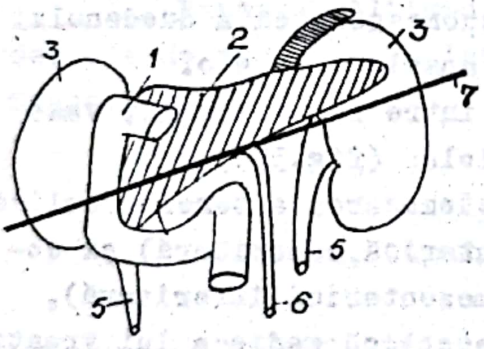

Fig.372

1- duodenul
2- pancreasul
3- rinichii
4- glanda suprarenală
5- ureterele
6- vena mezenterică inferioară
7- inserţia mezocolonului transvers

- Marginea viscerală se inseră pe segmentul mobil al colonului transvers, pe o linie destul de îngustă, mai aproape de marginea sa inferioară.

- Faţa anterosuperioară a mezocolonului transvers formează planşeul etajului supramezocolic al cavităţii peritoneale. Ea este dublată de lama posterioară a pungii epiploice şi închide - inferior - bursa omentală (fig.373).

Cînd cele două lame ale pungii epiploice nu sînt acolate, bursa omentală depăşeşte - anterior şi inferior - segmentul mobil

al colonului transvers.

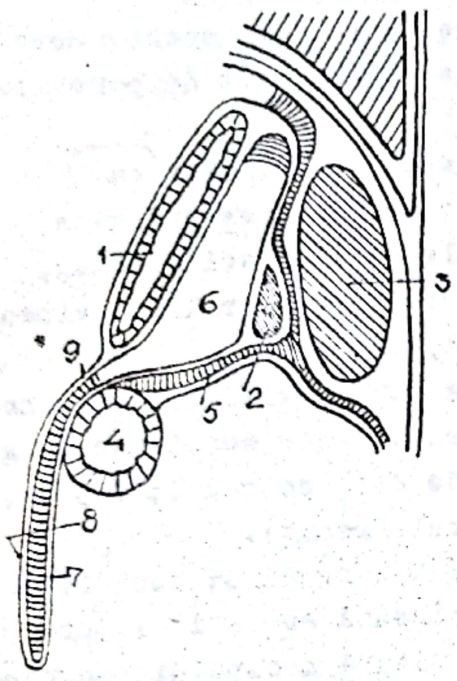

Fig.373

1- stomacul
2- pancreasul
3- rinichiul stîng
4- colonul transvers
5- mezocolonul transvers
6- bursa omanetală
7- lama posterioară a sacului epiploic
8- lama anterioară a sacului epiploic
9- ligamentul gastrocolic

- Fata posteroinferioară a mezocolonului transvers este oblic dirijată în jos şi înainte, ea formează o adevărată streaşină sub care se adăposteso unele organe din etajul submezocolic : unghiul duodenojejunal, partea submezocolică a duodenului şin a capului pancreasului, cît şi prin ansele jejunale.

Mezocolonul transvers conţine, între foiţele sale, vase sanguine care constituieso arcada lui Riolan (fig.374).

Această arcadă provine din anastomozarea arterelor colică dreaptă superioară (ram din artera mezenterică superioară) şi colica stîngă superioară, ram din artera mezenterică inferioară), la care se mai adaugă-uneori- şi artera colică medie a lui Frantz.

Vasele sanguine de la nivelul mezocolonului transvers sînt vizibile mai bine pe faţa posteroinferioară a acestuia; ele sînt dispuse, în aşa fel, încît trunchiurile vasculare mari se află la nivelul marginei parietale, pe cînd arcadele vasculare se găsesc la nivelul marginii viscerale; în centrul mezocolonului transvers se află una sau două arii vasculare între vasele sanguine.

De menţionat faptul că ligamentul gastrocolic nu este

Fig.374

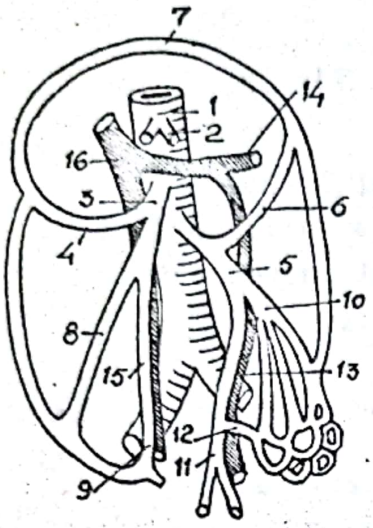

1- aorta abdominală
2- trunchiul celiac
3- A.mezenterică superioară
4- A.colică dreaptă superioară
5- A.mezenterică inferioară
6- A.colică stîngă superioară
7- arcada lui Riolan
8- tr.ileobicecoapendiculocolic
9- terminarea mezentericei sup.
10-tr.sigmoidienelor
11-A.rectală superioară
12-arcada lui Mondor
13-vena mezenterică inferioară
14-vena splenică
15-vena mezenterică superioară
16- vena portă

In legătură cu segmentul mobil al colonului transvers, trebuie de menţionat faptul că ligamentul gastrocolic nu este altceva decît lama anterioară (reflectată) a marelui epiplon,care se întinde - în înălţime - de la marea curbură a stomacului la marginea anterosuperioară a colonului transvers, iar - în lărgime - de la pilor la epiplonul gastrosplenic.

Forma, înălţimea şi chiar existanţa acestui ligament depinde de cualescenţa lamelor epiploice între ele şi cu colonul transvers (fig.373).

D. Flexura coli sinistra

(Flexura, unghiul colic stîng sau splenic)

Reprezintă unirea colonului transvers cu colonul descendent; este un unghi mai ascuţit decît cel hepatic, deoarece, din cauza oblicităţii, partea stîngă a colonului transvers se alipeşte la faţa anteromedială a colonului descendent, în partea sa superioară (fig.375).

Flexura colică stîngă se găseşte situată profund, în hipocondrul stîng, în imediata vecinătate a regiunii lombare. Ea se află mai departe de linia mediană decît unghiul hepatic.

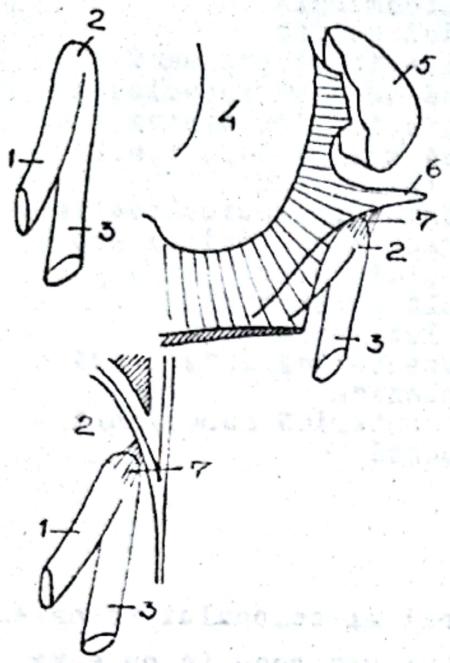

Fig.375

1- colonul transvers
2- flexura colică stîngă
3- colonul descendent
4- stomacul
5- splina
6- ligamentul frenocolic stg.
7- lama fixatoare a flexurii colice stîngi

Scheletotopic, proiecţia sa este mai înaltă decît a unghiului colic drept, situîndu-se la nivelul coastei a VIII-a stîngi.

Flexura colică stîngă se prezintă sub forma unui unghi ascuţit de 40-50°, cu orientare antero-posterioară (-ventral, se află colonul transvers, iar - dorsal colonul descendent).

Aspectul morfologic al unghiului colic stîng poate fi variat : unic, cu curbură dublă, fals, supraridicat etc. (fig. 376).

Fixitatea unghiului splenic este realizata prin :

- Ligamentul frenocolic stîng sau sustentaculum lienis, provenit dintr-un diverticul stîng al pungii epiploice, la care se adaugă şi o prelungire a mezocolonului transvers (fig.375).

- Lama fixatoare a unghiului stîng nu reprezintă altceva decît extremitatea superioară a fasciei de accolare Toldt stîngă, constituind fasciculul parietocolic al ligamentului frenocolic stîng.

Unghiul splenic al colonului are următoarele raporturi:

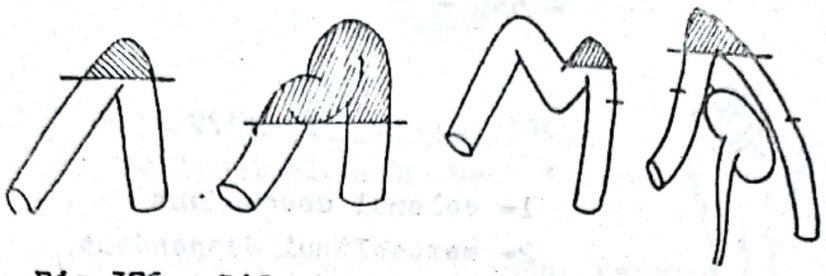

Fig.376 - Diferite forme şi angulaţii ale flexurei colice stîngi

- Anterior, faţa posterioară a marii curburi a stomacului.

- Posterior, faţa anterioară a rinichiului stîng şi sinusul renoparietal stîng.

- Superior şi lateral se află faţeta colică a splinei

E. Colon descendens
(Colonul descendent)

Colonul descendent continuă flexura colică stîngă şi determină la creasta iliacă stîngă.

Are o lungime de 14-16 cm şi un calibru mai redus decît al colonului ascendent şi transvers.

Este situat profund, cu un traiect rectiliniu şi vertical, în şanţul cuprins între rinichiul stîng şi peretele abdominal anterolateral.

In majoritatea cazurilor, colonul descendent este fixat de peretele abdominal posterior prin mezocolonul descendent, cu ajutorul fasciei lui Toldt stîngă (fig.377)

Peritoneul visceral acoperă faţa sa anterioară şi cele laterale.

Colonul descendent are următoarele raporturi :

- anterior, ansele intestinului subţire şi omentul mare ;

- posterior, se găsesc digitaţiile inferioare ale muşchiului diafragm, muşchiul transvers abdominal şi porţiunea laterală a muşchiului pătratul lombelor (fig.378);

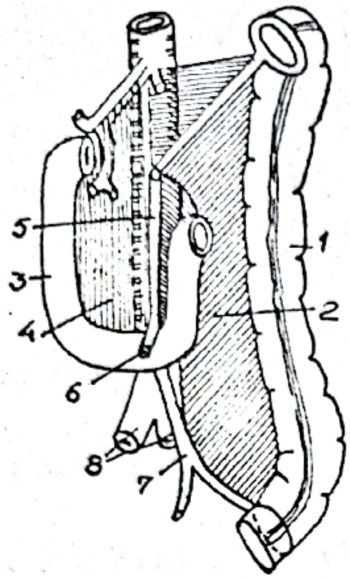

Fig.377

1- colonul descendent
2- mezocolonul descendent
3- duodenul
4- fascia Treitz dreaptă
5- fascia Treitz stîngă
6- A.mezenterică superioară
7- A.mezenterică inferioară
8- A.iliace comune

- medial, se găseşte rinichiul stîng şi arcul vascular al lui Treitz, iar

- lateral, spaţiul paracolic stîng şi peretele abdominal anterolateral.

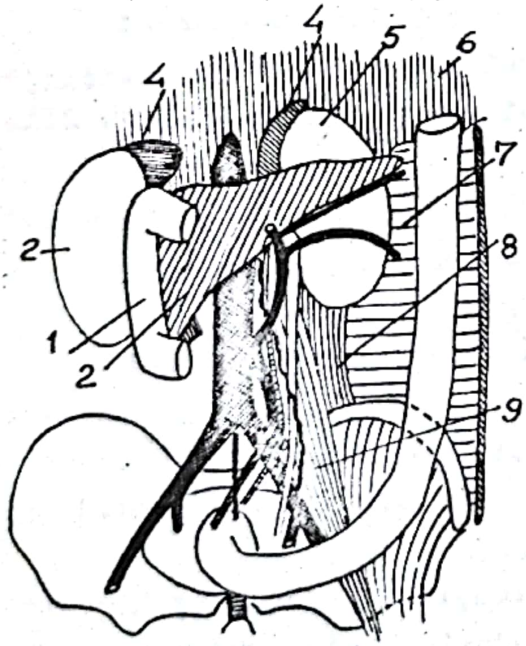

Fig.378

1- duodenul
2- pancreasul
3- rinichiul drept
4- gl.suprarenale
5- rinichiul stîng
6- diafragmul
7- Mş.transvers abdominal
8- Mş.pătratul lombelor
9- Mş.psoas iliac

F. Colon sigmoideum
(Colonul sigmoid sau ileopelvin)

Colonul sigmoid este porţiunea terminală a colonului, care se întinde de la nivelul crestei iliace stîngi pînă la a treia vertebră sacrată. El continuă colonul descendent şi se termină cu rectul.

Colonul sigmoid prezintă o serie de particularităţi care i-au oferit şi individualitatea sa : o uniformitate de calibru, ştergerea haustrelor colice şi a şanţurilor profunde, abundenţa apendicilăr epiploici, reducerea teniilor musculare la două (anterioară şi posterioară) cu tendinţă la lărgire, o mobilitate variată şi o vasvularizaţie mai bogată decît a segmentelor precedente.

Morfologic, colonul sigmoid prezintă trei porţiuni, separate între ele prin două unghiuri (fig.379).

Fig.379

1- colonul iliac
2- ansa sigmoidiană
3- porţiunea rectosigmoidiană
4- colonul descendent
5- rectul

- Prima porţiune este fixă; are o direcţie oblică în jos şi la dreapta. Se întinde de la creasta iliacă stîngă la marginea medială a muşchiului psoas stîng; această porţiune poartă numele de colon iliac.

- Porţiunea a doua este mobilă, dispusă sub forma unei anse, mai lungă sau mai scurtă, cu concavitatea superioară sau inferioară, cunoscută sub numele de ansă sigmoidiană.

- Porţiunea a treia are o mobilitate redusă, prezintă un mezou scurt şi o direcţie verticală sau oblică, de la stînga la dreapta. Ea se termină la vertebra a treia sacrată, fiind numită porţiunea rectosigmoidiană.

Abatomotopografic, colonul sigmoid cuprinde două părţi : colonul iliac şi colonul pelvin.

- Colonul iliac începe la nivelul crestei iliace şi se termină la marginea medială a muşchiului psoas stîng (fig.378,379). Are un traiect oblic în jos şi la dreapta, pe o lungime de 7-15 cm.

Colonul iliac se mulează pe concavitatea fosei iliace interne stîngi şi prezintă o curbură cu concavitatea orientată superior şi medial (fig.380).

Fig.380

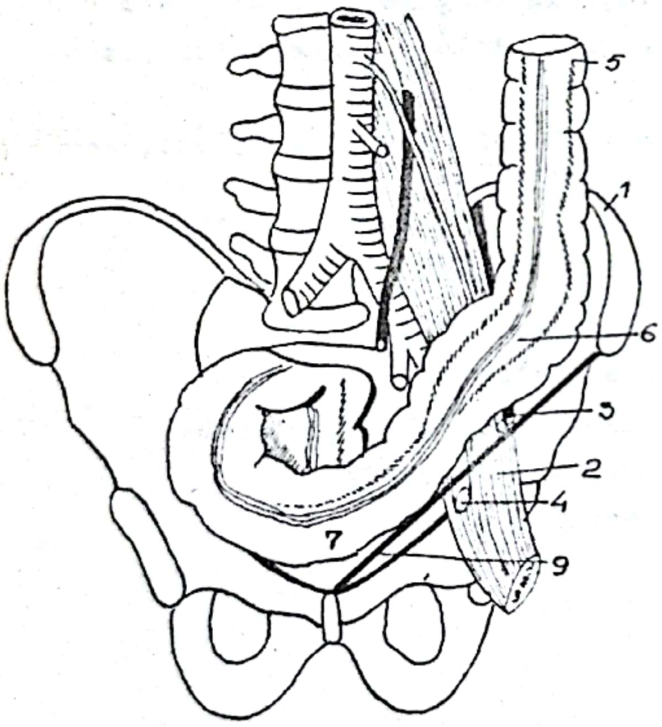

1- creasta iliacă
2- muşchiul psoas stîng
3- vasele genitale stîngi
4- vasele iliace externe stîngi
5- colonul descendent
6- colonul iliac
7- colonul sigmoid
8- rectul
9- ligamentul inghinal

Colonul iliac prezintă următoarele raporturi :

- anterior, peretele abdominal anterolateral şi ansele intestinului subţire ;

- posterior, fosa iliacă internă stîngă, acolo unde se găseşte muşchiul psoas iliac, fascia iliacă, fascia de acolare

Toldt stîngă, vasele genitale, vasele circumflexe iliace, iliace externe şi nervul genitofemural.

- Colonul pelvin are originea la marginea medială a muşchiului psoas stîng şi terminarea la a treia vertebră sacrată. El se prezintă ca o ansă variabilă în dimensiuni, mobilitate şi raporturi.

a. Colonul pelvin normal este lung de circa 40 cm. El este foarte mobil, suspendat de peretele abdominal posterior prin mezocolonul pelvin.

El are - la început - o direcţie transversală, uşor sinuoasă pînă la partea dreaptă a strîmtorii superioare a pelvisului osos, după care se îndreaptă în jos, îndărăt şi medial către rect (fig.380).

La origine, colonul pelvin încrucişează vasele iliace externe; în jos şi înainte corespunde vezicei urinare, iar - la femeie - uterului şi ligamentelor largi; îndărăt, corespunde rectului, iar în sus anselor intestinului subţire.

b. Colonul pelvin lung sau abdominopelvin are pînă la 80 cm în lungime. In acest caz, ansa sigmoidiană prezintă o concavitate orientată inferior. Ea se găseşte situată în cavitatea abdominală, unde are raporturi cu anselo intestinului subţire, cu colonul transvers şi descendent (fig.381).

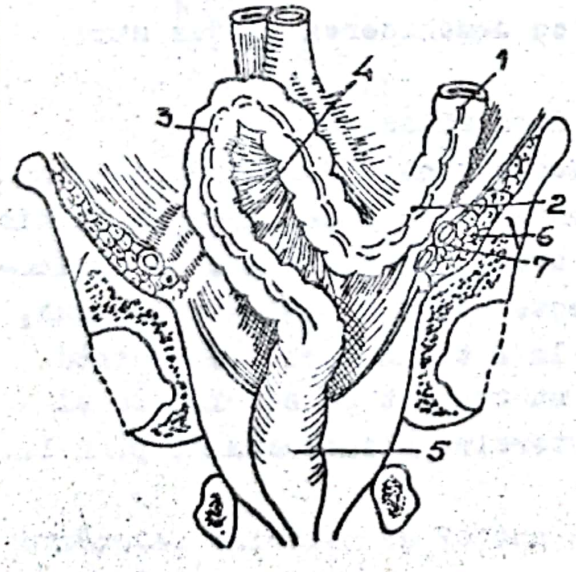

Fig.381

1- colonul descendent
2- colonul iliac
3- colonul pelvin
4- mezocolonul sigmoid lung
5- rectum
6- muşchiul psoas stîng
7- vasele iliace externe stg.

c. Colonul pelvin scurt coboară în pelvis către rect, urmînd peretele posterolateral stîng al pelvisului osos; el poate descrie una sau două sinuozităţi, şi este legat de peretele abdominopelvin printr-un mezou scurt, care oferă o mobilitate redusă (fig.382).

Fig.382

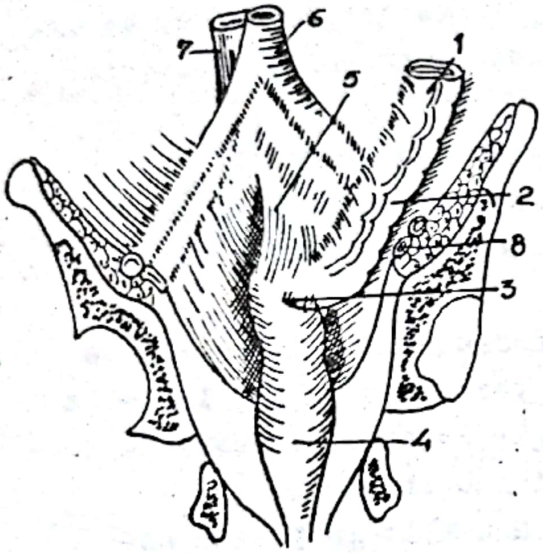

1- colonul descendent
2- colonul iliac
3- colonul sigmoid scurt
4- rectul
5- mezocolonul sigmoid scurt
6- aorta abdominală
7- vena cavă inferioară
8- vasele iliace externe stîngi

Mezocolonul pelvin, numit şi mezosigmoidul reprezintă o formaţie peritoneală care ancorează colonul pelvin la peretele abdominal posterior.

Are forma unui unghi diedru cu deschiderea în jos spre spaţiul abdominopelvin.

Mezocolonul pelvin prezintă două rădăcini :

- Rădăcina verticală descendentă, denumită rădăcina primitivă de către Toma Ionescu; ea este situată pe direcţia iniţială a mezenterului dorsal primitiv. După evoluţia completă a intestinului terminal,această rădăcină se găseşte situată pe linia mediană, prevertebral de la promontoriu pînă la a treia vertebră sacrată.

- Rădăcina oblică are un traiect de sus în jos şi dinăuntru în afară, de la originea arterelor iliace comune pînă la muşchiul psoas iliac stîng.

- Rădăcina oblică este numită şi rădăcină secundară a mezocolonului pelvin,deoarece ea reprezintă latura inferioară,de

terminare a fasciei de accolare a lui Toldt stîngă.

Intre cele două rădăcini ale mezocolonului sigmoidian, înaintea peritoneului parietal posterior, se delimitează un spaţiu triunghiular, numit foseta intersigmoidiană al lui Toma Ionescu.

Mezoul sigmoidian şi roseta intersigmoidiană prezintă urmptoarele raporte:

- Anterior, ansele intestinului subţire.
- Posterior, artera iliacă primitivă stîngă cu cele două ramuri de diviziune, vena iliacă comună stîngă, ureterul stîng şi plexul sacrat.

Dacă se introduce indexul drept în roseta intersigmoidiană, vom constata prezenţa următoarelor elemente :

- anterior, mezosigmoidul cu cele trei artere sigmoidiene cuprinse între foiţele sale ;
- posterior, artera iliacă stîngă, ureterul şi vasele genitale;
- medial şi lateral se află cele două rădăcini ale mezoului sigmoidian, care delimitează foseta intersigmoidiană. (fig.383).

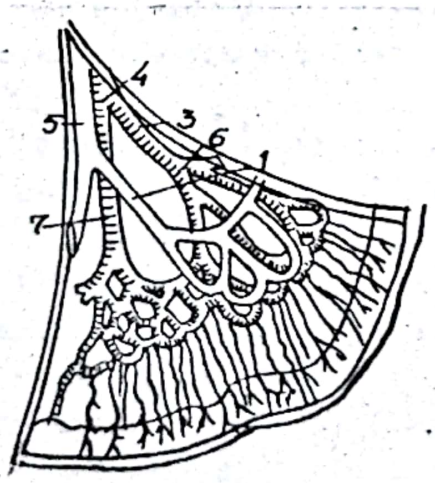

Fig.383

1- mezocolonul sigmoid
2- rădăcina primară
3- rădăcina secundară
4- artera mezenterică inferioară
5- vena mezenterică inferioară
6- trunchiul sigmoidienelor
7- artera rectală superioară

C. Anatomie morfofuncţională

Intestinul gros are rolul de a finaliza unele procese de digestie în absorbţia anumitor substanţe şi în evacuarea reziduilor.

Peretele intestinului gros prezintă, în vederea îndeplinirii acestor funcţiuni, patru tunici, suprapuse de la suprafaţă în profunzime: seroasa, musculoasa, submucoasa.

1. Tunica serosa (tunica seroasă) este reprezentată de peritoneul visceral. Acesta acoperă în totalitate sau parţial diferitele segmente ale intestinului gros. Are o grosime de 1 mm, iar dedesubtul ei se află o lamă subţire de ţesut conjunctiv subperitoneal.

2. Tunica muscularis (tunica musculară) este alcătuită din fibre musculare netede, dispuse în două straturi: longitudinal şi circular.

Fibrele longitudinale sînt superficiale, se dispun paralel cu marele ax al intestinului gros şi sînt condensate în trei fascicole sau bandelete, denumite teniile musculare.

Fibrele circulare alcătuiesc un plan continuu care înconjură circumferinţa intestinului gros. Ele se găsesc în profunzime şi formează, în lungul intestinului gros, anumite zone de condensare musculară, adevărate sfincter, puse în evidenţă mai ales la examenul radioscopic.

Fibrele circulare sînt astfel dispuse, încît permit dezvoltarea dilataţiilor intestinului gros, între teniile musculare determinînd haustrele colice.

3. Tela submucosa (tunica submucoasă) este alcătuită din ţesut conjunctiv lax, vase, nervi, dar este mai puţin dezvoltata ca la intestinul subţire.

4. Tunica mucosa (tunica mucoasă) este slab dezvoltata şi mai puţin colorată decît cea a intestinului subţire. Ea este netedă, şi nu prezintă valvule conivente şi nici vilozităţi intestinale. Conţine însă glande tubulare care secretă o cantitate importantă de mucus.

Prin structura sa, mucoasa intestinului gros prezintă

o mare putere de absorbţie, caracteristică, fapt pe care se bazeaza practica clismelor medicamentoase sau alimentare.

Cînd intestinul gros este gol, pe mucoasa sa apar numeroase pliuri longitudinale şi transversale ; cînd intestinul este destins, cele două feluri de pliuri dispar.

In corionul mucoaseiintestinului gros nu se găsesc placile lui Peyer, dar are în schimb mulţi foliculi limfatici, care îi conferă o mare capacitate de aparare împotriva infecţiilor.

Vascularizaţia intestinului gros

1. Arterele intestinului gros sînt reprezentate de artera mezenterică superioara şi mezenterică inferioară (fig.384).

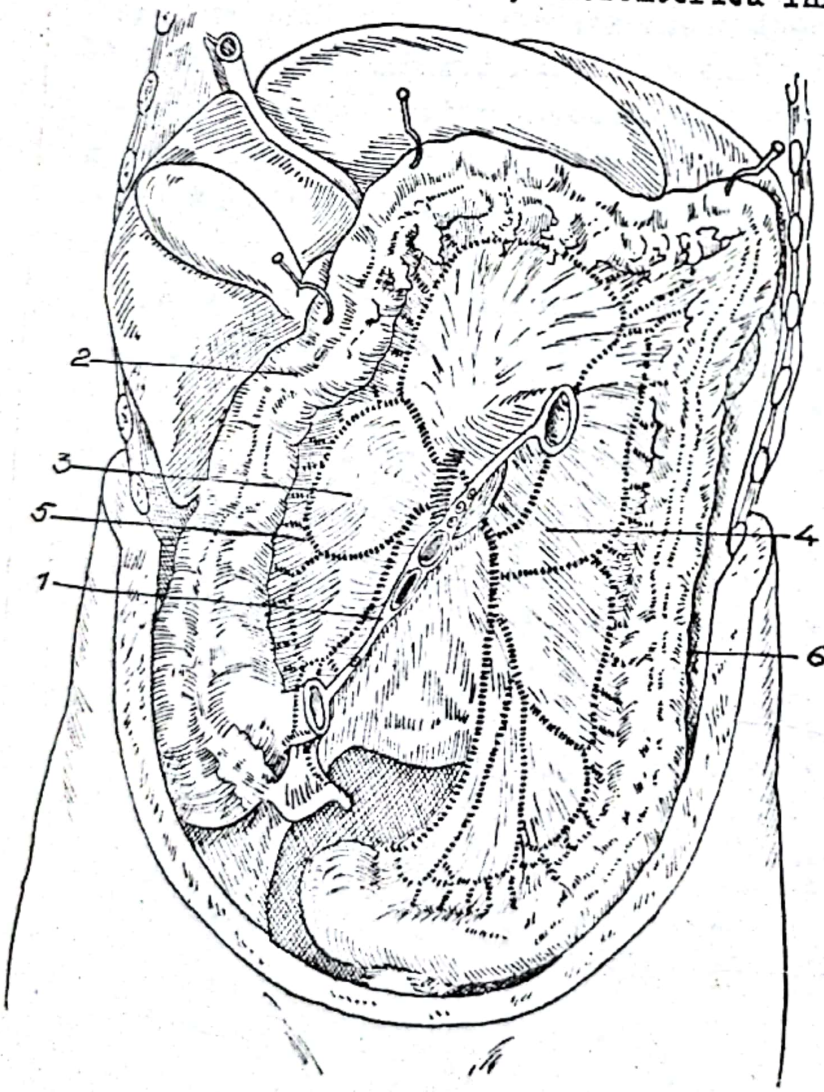

Fig.384

1- mezenterul cu vasele mezenterice superioare
2- colonul drept
3- mezocolonul ascendent cu vasele colice dr.
4- mezocolonul descendent cu vasele mezenterice inferioare
5- arcada paracolică
6- colonul stg.

A.mezenterica superior (artera mezenterică superioara) asigură vascularizaţia cecului şi a apendicelui vermiform, a colonului ascendent şi transvers, prin urmptoarele ramuri :

a. Artera ileobicecoapendiculocolică este ultimul ram colateral drept al arterei mezenterice superioare. Ea se desprinde aproape de terminarea arterei şi se îndreaptă, între foiţele mezenteriului, spre unghiul ileocecal, unde ea dă următoarele ramuri :

1. Ramul colic ascendent care se anastomozeaza cu ramul descendent al colicei mijlocii (cînd aceasta exista) sau al colicei drepte superioare.

2. Ramul ileal merge recurent spre ultima ansă ileala, unde se anastomozeaza cu ramura terminala dreaptă a arterei mezenterice superioare; se formeaza astrel arcada paraleia a ultimii anse intestinale. De menţionat raptul că, la nivelul mezenteriului terminal, între cele două artere, se delimitează aria avasculară a lui Treves .

3. Ramul cecal anterior merge pe faţa anterioară a cecului, ridică peritoneul şi delimitează foseta ileocecală anterioară (fig.385).

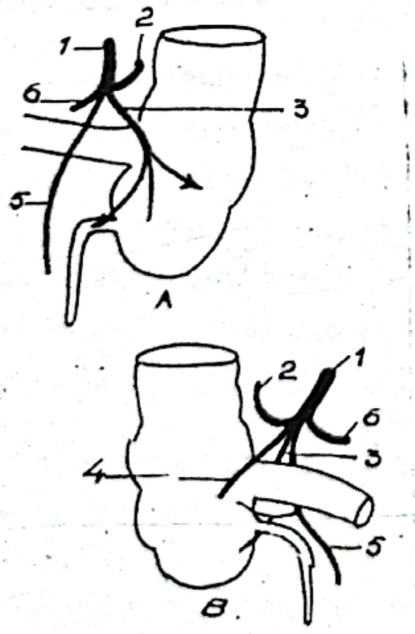

Fig.385

1- A.ileobicecoapendiculocolică
2- ramura colică
3- ramura cecală posterioară
4- ramura cecală anterioară
5- ramura apendiculară
6- ramura ileală

4. Ramul cecal posterior este mai voluminos decît ramul cecal anterior; merge posterior de ileonul terminal şi se angajează îndărătul cecului, unde se termină în 2-3 ramuri. Uneori, din ea mai detaşează o mică arteră pentru baza pendiculului, cunoscută sub numele de artera fundului cecal şi a bazei apendicelui.

5. Ramul apendicular trece îndărătul ileonului şi al mezenterului; pătrunde în mezoapendice şi rămîne la distanţă de corpul său, dar se apropie de el la vîrful său unde are poziţie juxta-apendiculară. In traiectul său, ramul apendicular, poate ridica peritoneul, formează un repliu, ce delimitează fosета ileoapendiculară.

b. Artera conică dreaptă mijlocie este inconstantă ; atunci cînd există ea vasculanizează colonul ascendent.

c. Artera colică dreaptă superioară trece înaintea flexurii duodenale inferioare şi a porţiunii descendente a duodenului, iar în rădăcina mezocolonului transvers se împarte în două ramuri :

- artera unghiului drept care se anastomozează cu ramul colic ascendent şi

- artera colonului transvers care merge în mezocolonul transvers, unde constituie stîlpul drept al arcadei lui Riolan (fig.386).

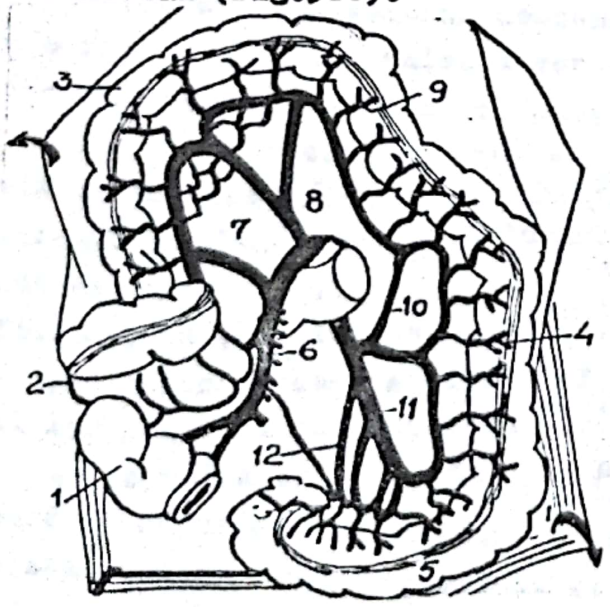

Fig.386

1- ileonul terminal
2- colonul ascendent
3- colonul transvers
4- colonul descendent
5- colonul sigmoid
6- A.mesenterică superioară
7- A.colică dreaptă sup.
8- A.colică medie Frantz
9- arcada lui Riolan
10- A.colică stg.superioară
11- trunchiul sigmoidienelor
12- A.rectală superioară

b. Artera colică medie a lui Frantz este inconstantă; cînd există ia naştere din artera mezenterică superioară, merge spre colonul transvers, unde constituie stîlpul mijlociu al arcadei lui Riolan (fig.386).

A.mesenterica inferior (artera mezenterică inferioară) asigură vascularizaţia colonului descendent, sigmoid şi a rectului pelvin. Originea ei este aorta abdominală, îndărătul sau dedesubtul porţiunii orizontale a duodenului, la nivelul celei de a treia vertebre lombare. Are un traiect oblic descendent şi la stînga, se angajează în grosimea mezocolonului descendent, apoi revine pe faţa anterioară a sacrului, unde se află în grosimea mezocolonului sigmoid; aici se termină prin artera rectală (hemoroidală) superioară. In traiectul ei, artera mezenterică inferioară are următoarele ramuri (fig.387) :

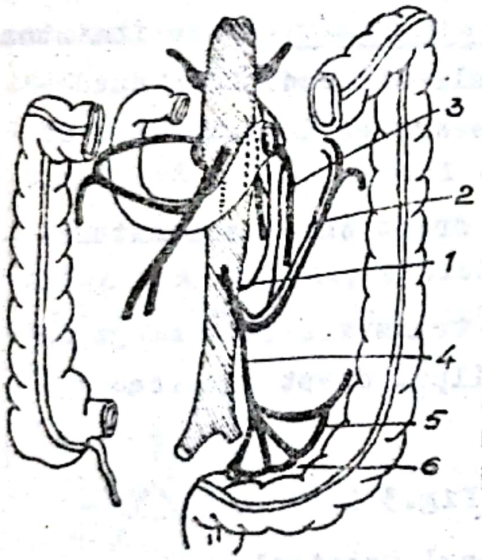

Fig.387

1- A.mezenterică inf.
2- A.colică stg.superioară
3- vena mezenterică inferioară
4- trunchiul sigmoidienelor
5- arcada parasigmoidiană
6- colonul sigmoid

a. Artera colică stîngă superioară ia naştere fie izolat, sau mai rar, dintr-un trunchi comun cu al sigmoidienelor.

De la originâ, artera colică stîngă superioară, se îndreaptă în sus şi spre stînga, merge în grosimea mezocolonului descendent, încrucişează vena mezenterică inferioară şi formează arcul vascular al lui Treitz. Ajunsă la unghiul colic stîng ea se împarte în două ramuri :

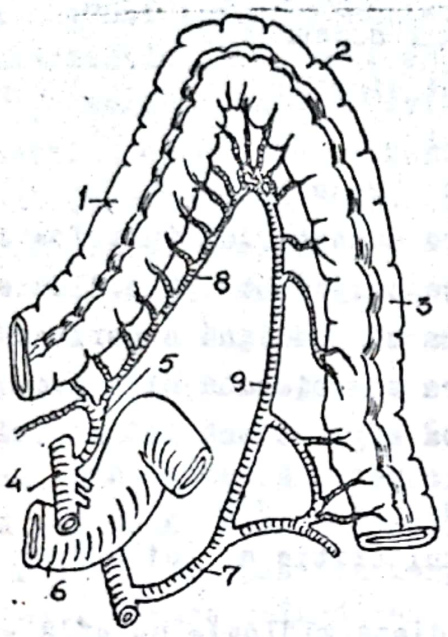

Fig.388

1- colonul transvers
2- flexura colică stîngă
3- colonul descendent
4- A.mezenterică superioară
5- A.colică medie Frantz
6- A.mezenterică inferioară
7- A.colică stîngă superioară
8- arcada lui Riolan
9- arcada paracolică stîngă

- un ram transvers, spre dreapta, care constituie stîlpul stîng al arcadei lui Riolan şi
- un ram descendent, care se anastomozează cu ramul ascendent al colicii medii stîngi (cînd aceasta există) sau al primei artere sigmoidiene.

b. Artera colică medie stîngă este un ram inconstant; atunci cînd există are origine variabilă. Ea se îndreaptă perpendicular spre colonul descendent, pe care îl irigă, prin cele două ramuri ale sale, ascendentă şi descendentă, care participă la alcătuirea arcadei paracolice stîngi.

c. Trunchiul sigmoidienelor este ramura colaterală inferioară a arterei mezenterice inferioare. Ia naştere, de obicei, printr-un trunchi comun la nivelul mezocolonului sigmoid, unde se situiază pe peretele anterior al fosetei intersigmoidiene (fig.389).

In mod normal există trei artere sigmoidiene, însă numărul lor poate fi variabil de la 2-4 :

- artera sigmoidiană superiară se anastomozează cu ramul descendent din colica medie stîngă (cînd aceasta există) sau cu ramul descendent al arterei colice stîngi superioare;

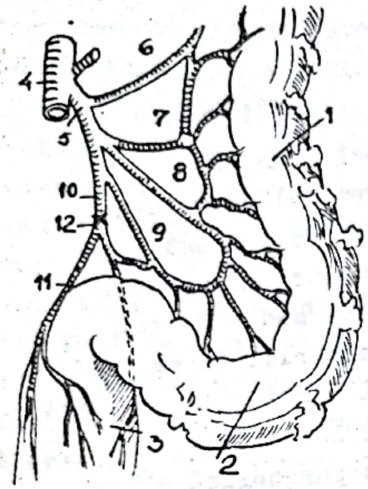

Fig. 389

1- colonul descendent
2-colonul sigmoid
3- rectul
4- aorta abdominală
5- artera mezenterică inferioară
6- artera colică stîngă mijlocie
7- artera sigmoidiană superioară
8- artera sigmoidiană mijlocie
9- artera sigmoidiană inferioară
10- artera rectală superioară
11- arcada lui Mondor
12- punctul critic al lui Südeck

- artera sigmoidiană mijlocie se află - anterior - faţă de foseta intersigmoidiană ; se divide tot în două ramuri - ascendentă şi descendentă, care se anastomozează cu ramurile corespunzătoare din artera sigmoidiană superioară şi inferioară;

- artera sigmoidiană inferioară se îndreaptă spre porţiunea terminală a ansei sigmoidiene. La distanţă de 2 cm de aceasta, se împarte într-o ramură ascendentă, care face legătura cu sigmoidiana mijlocie şi într-o ramură descendentă sau dreaptă, care se anastomozează cu o ramură - corespunzătoare - din artera rectală (hemoroidală) superioară. In acest mod, se formează o arcadă, numită anastomoza rectosigmoidiană sau artera sigmoidiană imma al lui Südeck.

Modalitatea de anastomozare dintre cele trei artere sigmoidiene între ele, pe de o parte şi anastomoza dintre sigmoidiana inferioară şi artera rectală (hemoroidală) superioară) este supusă numeroaselor variaţii, care au importanţă deosebită în chirurgia rectosigmoidiană.

Südeck a descris "punctul critic" care este plasat pe artera rectală (Hemoroidală) superioară, imediat deasupra anastomozei acestei artere cu sigmoidiana inferioara. In cazurile cînd anastomoza lipseşte sau are un calibru foarte redus, ligatura ar-

terei rectale (hemoroidale)superioare, aduce dupa sine lipsa de vascularizaţie a rectului şi, implicit, necroza pereţilor săi.

Mondor contestă valoarea critică a punctului lui Südeck demonstrînd că există o arcadă anastomotică constantă între artera rectală (hemoroidală) superioară şi sigmoidiana inferioară, arcadă care îi poartă numele.

Ramura terminală arterei mezenterice inferioare este :

Artera rectală (hemoroidala) superioara. Ea constituie artera principala a porţiunii superioare a rectului pelvin. Are un traiect descendent, încrucişează - anterior - vena iliaca comună, ajunge pe faţa posterioară a rectului şi se împarte, ca o furcă, în două ramuri, denumite arterele rectale. Ramura dreaptă este mai voluminoasă; ea merge pe faţa posterolaterala a ampulei rectale. Ramura stîngă este mai subţire, înconjură în spirala faţa laterală stîngă s ampulei rectale şi ajunge anterior.

Din anastomozele arterelor colice, provenite rie din artera mezenterică superioara sau inferioară, rezultă o arcadă paracolică atît pentru colonul ascendent, tramsvers cît şi cel descendent. Din arcada paracolică pornesc vasele drepte care abordeaza intestinul gros, pe cele doua feţe. Arterele drepte lungi pleaca alternativ de pe o parte sau de pe alta a colonului; uneori există şi un singur trunchi al arterei drepte, care apoi se bifurcă în cele două ramuri (fig.390).

Arterele drepte lungi se angajeaza pe sub teniile musculare şi se îndreaptă spre apendicii epiploici acolo unde alcătuiesc bucle arteriale, dupa care se distribuie la peretele colic.

Fig.390

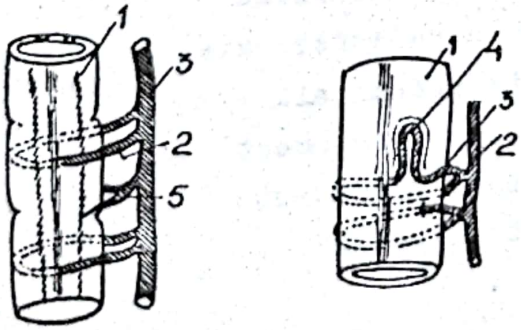

1- colon
2- arcadă paracolică
3- arterele colice lungi
4- buclă arterială colică
5- arterele colice recurente

Din arterele drepte lungi se desprind arterele drepte scurte care merg pînă la marginea mezocolică a intestinului gros şi hrănesc segmentul imediat învecinat acestei margini.

De menţionat raptul că vascularizaţia arterială a pereţilor intestinului gros este de tip germinal. Teritoriul de vascularizaţie al arterelor drepte lungi are forma triunghiulara în suprafaţa cu baza orientată la intestinul gros. Arterele drepte scurte au teritorii vasculare tot triunghiulare, dar mai mici şi cu baza mezocolică.

2. Venele intestinului gros sînt reprezentate de vena mezenterică inferioară şi vena mezenterică superioară.

Vena mezenterică inferioară sau mica mezenterică adună sîngele venos din jumătatea stîngă a intestinului gros şi din o mare parte a ampulei rectale.(fig.391).

Această venă începe prin două ramuri dispuse anterior şi posterior faţă de ampula rectală şi devine vena rectală (hemoroidală) superioară. Pătrunde în mezocolonul sigmoid, iese din pelvis osos, parcurge vertical regiunea lombară stîngă şi încrucişează artera colică stîngă superioară, luînd parte la formarea arcului vascular al lui Treitz (fig. 391).

Vena mezenterică inferioară trece deasupra unghiului

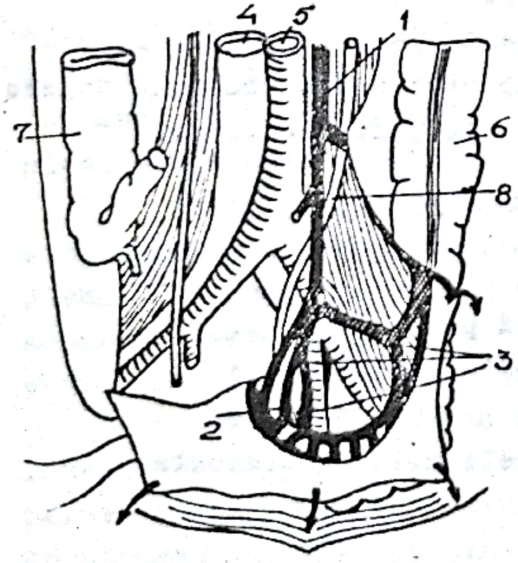

Fig.391

1- vena mezenterică inferioară
2- vena rectală superioară
3- venele sigmoidiene
4- vena cavă inferioară
5- aorta abdominală
6- colonul descendent
7- colonul ascendent
8- ureterul stîng

duodenojejunal, contribuie la delimitatea fosetei duodenale superioare care şi, pe faţa posterioară a pancreasului, se uneşte cu vena splenică, împreună cu care formează trunchiul venos splenomezenteric. Trunchiul respectiv se uneşte cu vena mezenterică superioară îndărătul capului pancreasului, pentru a forma vena portă.

Vena ileobicecoapendiculocolică culege sîngele venos din teritoriile corespunzătoare arterei respective şi a ramurilor sale (fig.392).

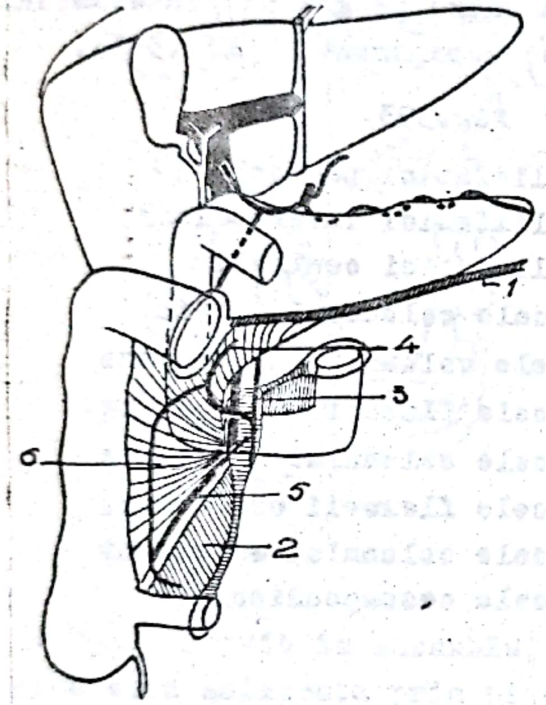

Fig.392

1- mezocolonul transvers
2- mezenterul
3- vena mezenterică superioară
4- vena pancreatico-duodenală inf.
5- vena ileobicecoapendiculocolică
6- arcada venoasă paracolică

Vena colică dreaptă urmează direcţia inversă arterei corespunzătoare, primeşte colaterale din vena gastroepiploică dreaptă şi vena pancreaticoduodenală inferioară.

Atît vena ileobicecoapendiculocolică cît şi vena colică dreaptă se varsă în vena mezenterică superioară.

In concluzie, se poate afirma că circulaţia venoasă a intestinului gros este asigurată de vene care îşi drenează sîngele în sistemul venos port.

De menţionat faptul că, la nivelul venei rectale (hemoroidale) superioară se realizează o anastomoză importantă între sistemul venos port - pe de o parte şi sistemul venos cav inferior-

pe de altă parte prin existenţa legăturii lor existente între vena rectală (hemoroidală) superioară şi venele rectale (hemoroidale) mijlocie şi inferioară.

3. Limfaticele intestinului gros iau naştere în mucoasa sa, după care se adună într-o reţea musculară şi alta subperitoneală. Limfa colectată este transportată la ganglionii epicolici şi paracolici. De la această reţea marginală ganglionară paracolică, pleacă vasele limfatice eferente către ganglioni intermediari şi spre cei centrali, situaţi retroduodenopancreatic (fig.393).

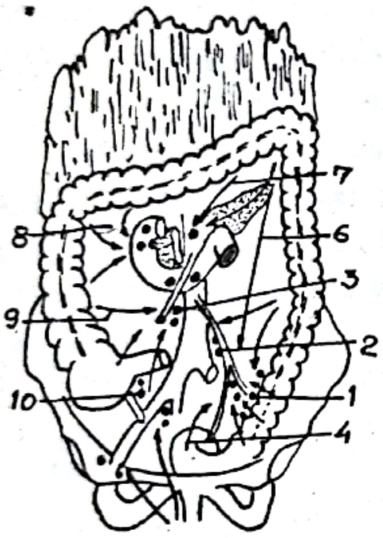

Fig.393

1- noduli limfatici paracolici
2- noduli limfatici intermediari
3- noduli limfatici centrali
4- limfaticele colonului pelvin
5- limfaticele colonului descendent
6- limfaticele flexurii colice stg.
7- limfaticele colonului transvers
8- limfaticele flexurii colice dr.
9- limfaticele colonului ascendent
10- limfaticele cecoapendiculare

Inervaţia intestinului gros

Este vegetativă, provenind din plexul mezenteric superior şi plexul mezenteric inferior. In alcătuirea acestor plexuri intră fibre simpatice şi parasimpatice, atît de origine vagală cît şi sacrată (fig.394).

Colonul drept, pînă la unghiul splenic, primeşte fibre nervoase pe traiectul arterei mezenterice superioare şi a ramurilor sale colaterale. Aceste fibre nervoase provin din plexul mezenteric superior şi din nervii vagi.

Colonul stîng cît şi colonul terminal primesc fibre nervoase din plexul mezenteric inferior, pe traiectul arterei mezenterice inferioare şi a ramurilor sale de distribuţie. Se ad-

mite că filetele nervoase parasimpatice destinate pentru colonul terminal ar proveni din parasimpaticul sacrat .

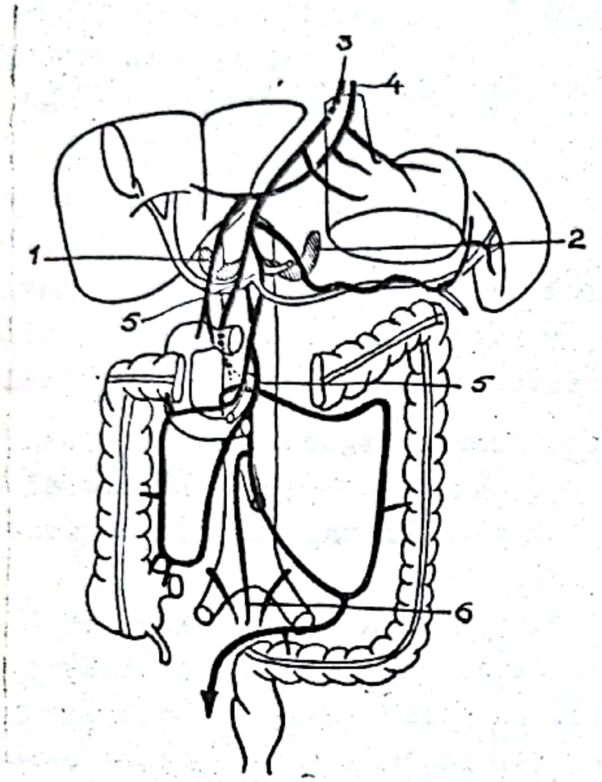

Fig.394

1- ganglionul semilunar dr.
2- ganglionul semilunar stg.
3- nervul vag drept
4- nervul vag stg.
5- plexurile viscerale preaortice
6- plexul hipogastric sup.

Privit în ansamblu, inervaţia simpatică a intestinului gros este asigurată prin plexul mezenteric superior şi inferior.

In ceea ce priveşte inervaţia parasimpatică a intestinului gros părerile sînt împărţite : unii autori admit că inervaţia intestinului gros este asigurată în întregime de parasimpaticul cranian; alţii admit că ea este dată de parasimpaticul sacrat; pentru a treia categorie de autori, inervaţia parasimpatică a intestinului gros ar fi asigurată de parasimpaticul cranian care inervează colonul drept şi de parasimpaticul sacrat care inervează colonul stîng şi terminal.

Inervaţia intestinului gros asigură cele două funcţii principale ale acestuia: motorie şi digestivă. Cea motorie constă în mişcări peristaltice, antiperistaltice, pendulare şi mişcări în masă. Funcţia digestivă asigură digerarea celulozei, rezorbţia substanţelor asimilare şi absorbţia unor lichide.

III. R E C T U M
(Rectul)

Este segmentul terminal al aparatului digestiv, singura parte din tubul digestiv situată în pelvisul osos.

A. Anatomie generală

Rectul, ca segment terminal al aparatului digestiv prezintă din punct de vedere : embriologic, morfologic, fiziologic, patologic şi chirurgical, 2 segmente : rectul pelvin şi rectul perineal.

Date filo- şi ontogenetice. Numele segmentului terminal al aparatului digestiv provine - în filogeneză - de la traiectul său rectiliniu. Acest aspect îl păstrează la majoritatea vertebratelor, chiar şi la mamiferele patrupede.

In ontogeneză, rectul se adaptează la poziţia verticală şi, în consecinţă va suferi o serie de curburi orientate atît în plan frontal cît şi în plan sagital. In acest sens, curbura pe care o formează segmentul pelvin cu cel perineal al rectului este o adaptare la statica pelvină verticală, curbură cu o importanţă fiziologică atît în menţinerea cît şi în evacuarea materiilor fecale.

Rectul pelvin provine din porţiunea terminală a intestinului primitiv, de origine endodermică, dezvoltat din sinusul anorectal.

Rectul perineal este de origine ectodermică, rezultînd din formarea unei invaginaţii, denumită proctodeum. Acest segment este despărţit - la început - de rectul entodermic prin membrana anală, care se rezoarbe mai tîrziu şi, în acest mod, se stabileşte continuitatea tubului digestiv inferior şi comunicarea cu exteriorul.

In cazuri anormale, membrana anală, poate să persiste complet sau parţial, situaţie cînd apar malformaţii : imperforaţii anală, absenţa anusului sau deschideri anormale ale rectului pelvin în vezica urinară sau chiar în vagin.

B. Anatomie descriptivă

Situaţie. Rectul se găseşte situat în pelvisul osos ; el face continuarea colonului sigmoid, la nivelul celei de a III-a vertebră sacrată şi se termină la anus.

Direcţie, formă şi dimensiuni. De la origine, rectul coboară înaintea concavităţii sacrococcigiene. Descrie mai întîi, o curbură cu concavitatea anterior, concentrică cu cea sacrococcigiană apoi, la vîrful coccisului, rectul se curbează, se orientează oblic în jos şi îndărăt(fig.395).

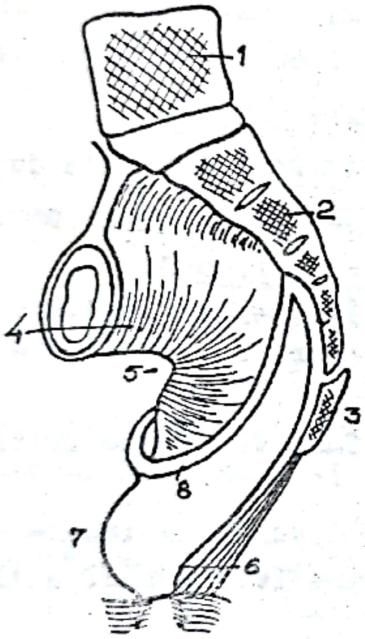

Fig.395

1- vertebra L V
2- sacrum
3- coccis
4- rectum
5- concavitatea anterioară
6- concavitatea posterioară
7- cotul rectului
8- ulucele pararectale ale lui Waldeyer

In afară de curburile descrise, arlate în planul sagital, rectul mai prezintă în cea mai mare parte din cazuri, uşoare inflexiuni foarte variabile, în plan frontal.(fig.396).

Rectul pelvin , privit la exterior, este larg şi spaţios, de unde şi numele de ampulă rectală. Are o lungime de 9-13 cm şi

un calibru variabil : în stare de vacuitate, diametrul său este 2-3 cm; în stare de plenitudine, diametrul se măreşte la 4-5 cm.

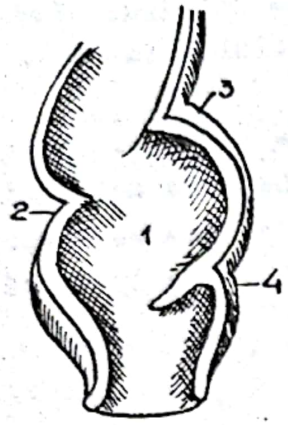

Fig.396

1- rectum
2- curbura laterală dreaptă
3- curbura laterală stg.superioară
4- curbura laterală stîngă inferioară

La inspecţie, originea rectului pelvin se recunoaşte după locul unde colonul sigmoid mobil, devine fix; la acest nivel peritoneul încetează de a mai forma un mezou.

Rectul perineal continuă pe cel pelvin; are o direcţie oblică de sus în jos şi dinainte îndărăt, îndepărtîndu-se de organele genito-urinare.

Are o formă cilindrică, turtită, delimitat de două orificii :

- unul superior, care corespunde locului de interpătrundere a musculaturii rectale cu musculatura levatorului anal şi
- altul inferior, care corespunde orificiului anal.

Rectul perineal are o lungime de cca 3 cm şi o circumferinţă de 5 cm; lumenul său este virtual; el devine real în timpul defecaţiei, a explorărilor sau în timpul intervenţiilor chirurgicale cît şi în paralizia sfincterului striat.

Mijloacele de fixare ale rectului

Pot fi împărţite în mai multe categorii :

a. Mijloace de suspensie :

- continuarea cu colonul pelvin;
- peritoneul pelvin se reflectă - anterior - de pe

rect pe vezică sau pe uter, iar posterior se înseră la nivelul vertebrei a treia sacrată, prin intermediul mezorectului;

- fasciile fibroase care însoţesc vasele rectale (hemoroidale) mijlocii cunoscute sub numele de aripioarele rectului ale lui Toma Ionescu.

b. Mijloace de susţinere :

- muşchiul levator anal şi

- aparatul sfincterian anal, în special sfincter extern triat.

Mijloacele de fixare ale rectului îl menţin în poziţia sa normală, iar cînd acestea slăbesc rectul suferă o coborîre, alcătuind prolapsul rectal de diferite grade.

Conformaţie exterioară şi rapoarte

Morfologia exterioară cît şi rapoartele rectului, trebuie prezentate diferit pentru cele două segmente ale sale.

Rectul pelvin prezintă, sub aspectul rapoartelor două segmente în legătură cu peritoneul pelvin :

1. Rectul pelvin peritoneal este acoperit anterior şi pe părţile laterale de foiţa peritoneală pelvină. Prin intermediul acesteia, el prezintă următoarele rapoarte :

- anterior, cu fundul de sac peritoneal recto-genito-vezical la bărbat şi recto-uterin la femeie;

- lateral, cu ulucele peritoneale laterarectale ale lui Waldayer;

- posterior, se găseşte spaţiul retrorectal, iar în partea superioară se află mezorectul, care este considerat ca hilul vasculonervos al rectului.

2. Rectul pelvin superitoneal este lipsit de peritoneu, se află în spaţiul pelvisuperitoneal şi prezintă următoarele raporte:

- anterior la bărbat, se află prostata, veziculele seminale, porţiunea terminala a canalelor deferente şi segmentul retrotrigonal al bazei vezicii urinare. Toate aceste organe sînt separate de rectul pelvin superitoneal printr-o lamă fibroasa care

poartă numele de aponevroza prostatoperitoneală a lui Denonvilliers. (fig.395). Intre această aponevroză şi faţa anterioară a rectului pelvin superitoneal se găseşte spaţiul prerectal, redus ca volum dar decolabil, închis - în partea inferioară - de muşchiul recto-uretral al lui Henle;

- anterior la femeie, rectul pelvin superitoneal are raport cu peretele posterior al vaginului. Intre aceste două organe există spaţiul rectovaginal, ocupat de un sept fibros, cu acelaşi nume, care permite decolarea spaţiului respectiv (fig.397). Spaţiul rectovaginal este închis în partea inferioară de către muşchiul rectovaginal, care se întinde de la colul rectului pînă la peretele posterior al vaginului;

Fig.397

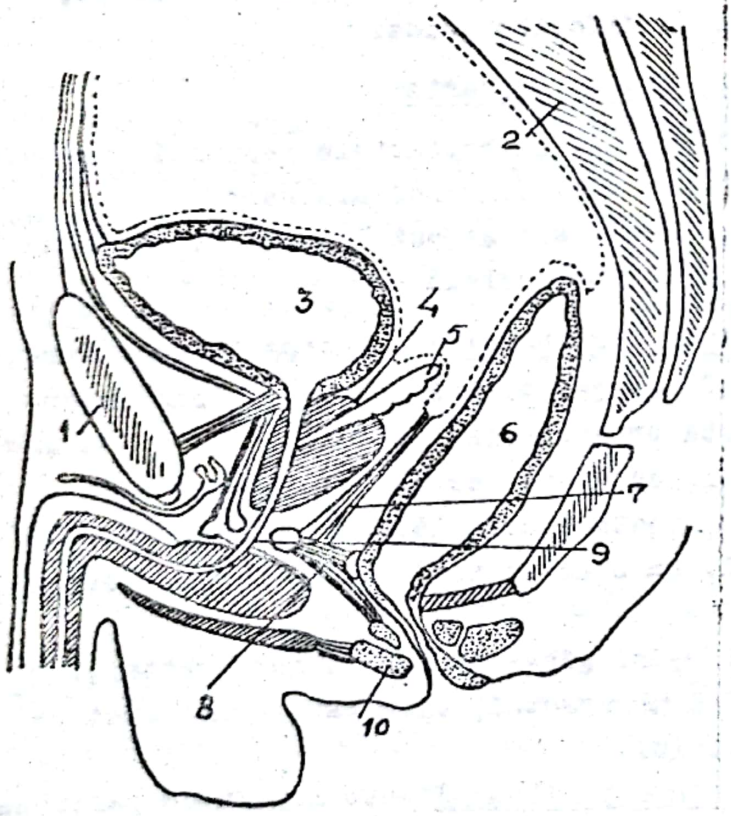

1- simfiza pubiană
2- sacrum
3- vezica urinară
4- prostata
5- vezicula seminală
6- rectul
7- fascia prostato-peritoneală
8- muşchiul rectouretral
9- uretra membranoasă
10- centrul tendinos al perineului

- lateral, rectul pelvin superitoneal are raporturi cu partea posterioară a lamelor sacrorectogenitopubiene. La acest nivel, ureterele coboară vertical, iar arterele rectale (hemoroidale) mijlocii se ramifică şi se distribuie feţelor laterale ale acestui segment.

- posterior, rectului pelvin superitoneal se află aponevroza presacrată. Intre această lamă şi rect se delimitează spaţiul retrorectal, delimitat lateral de lamele sacrorectogenito-pubiene, iar inferior de planşeul pelvin. In acest spaţiu se află un ţesut celular lax, care permite decolarea rectului pe toată faţa sa posterioară.

Rectul perineal are următoarele raporte, legate de structura perineului posterior:

- anterior la bărbat, rectul perineal este în raport, de jos în sus cu : bulbul spongios al uretrei, muşchiul transvers superficial, uretra membranoasă, vîrful prostatei şi cu fibrele puborectale ale muşchiului levator anal;

- anterior la femeie, rectul perineal este în raport tot cu peretele posterior al vaginului, separat de acesta prin spaţiul rectovaginal. La acest nivel, spaţiul respectiv,este ocupat de o formaţiune fibroconjunctivă, de formă prismatic triunghiulară, denumită centrul tendinos al perineului(fig.398);

- lateral, rectul perineal vine în raport cu fosele ischiorectale, cu grăsimea, vasele şi nervii care se găsesc la

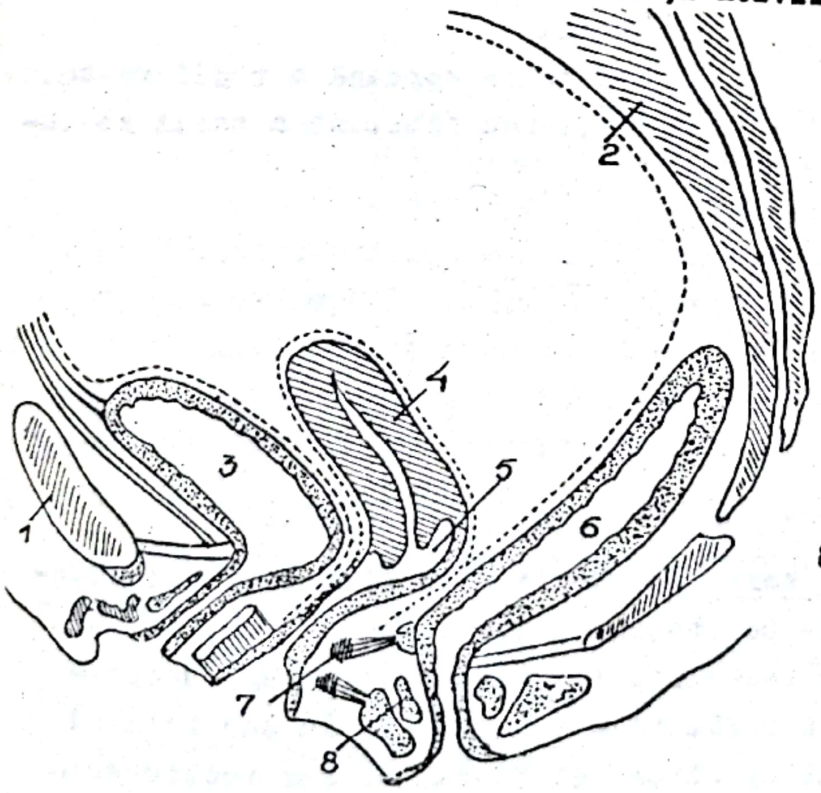

Fig.398

1- simfiza pubiană
2- sacrum
3- vezica urinară
4- uterul
5- vaginul
6- rectul
7- muşchiul rectovaginal
8- centrul tendinos al perineului

acest nivel;

- posterior rectului perineal şi a aparatului sfinctorian se află muşchiul levator anal, rafeul anococcigian, precum şi glomusul coccigian.

C. Anatomie morfofuncţională

Rectul, ca element component al tubului digestiv, prezintă patru tunici, care dispuse de la exterior spre interior sînt următoarele :

1. Teaca serofibroasă a rectului, descrisă de Toma Ionescu, are formă aproape cilindrică, fiind alcătuită din două porţiuni, separate între ele, de un plan oblic,de sus în jos din dindărăt înainte, de-a lungul răsfrîngerii peritoneului la nivelul recesurilor pararectale (fig.399).

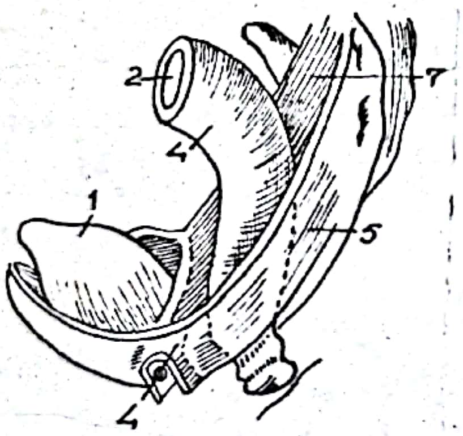

Fig.399

1- vezica urinară
2- rectum
3- sacrum
4- porţiunea seroasă a tecii rectului
5- porţiunea fibroasă a tecii rectului

a. Porţiunea seroasă a tecii este situată anterolateral, reprezentată fiind de peritoneul pelvin. Acesta coboară mai mult pe faţa anterioară a rectului, la nivelul celor 2/3 superioare ale sale, pentru a se reflecta - înainte şi în sus formînd fundul de sac rectovezical la bărbat şi fundul de sac rectouterin

la femeie; Lateral, peritoneul pelvin se reflectă mai sus decît în partea anterioară şi formează nişte uluce, numite recesurile pararectale ale lui Waldayer.

b. Porţiunea fibroasă a tecii rectului este plasată posteroinferior. Ea este alcătuită din fibre conjunctive colagene şi elastice, precum şi din fibre musculare netede. Consistenţa ei este crescută în partea inferioară şi redusă în partea superioara.

Porţunea fibroasă a tecii rectale este astfel constituită (fig.400):

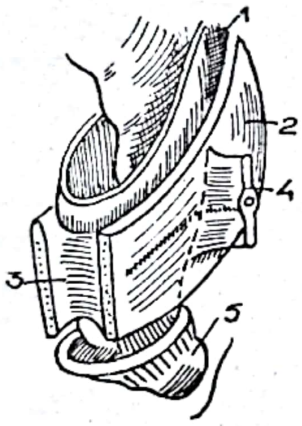

Fig.400

1- lama presacrată
2- lamele sacrorectogenitopubiene
3- fascia prostatoperitoneală
4- aripioarele rectului
5- sfincterul anal extern

- posterior aponevroza presacrată ;
- lateral, lamele sacrorectogenitopubiene,
- anterior, la bărbat este reprezentată de aponevroza prostato-peritoneală a lui Denonviliers, pe cînd la femeie este dată de septul conjunctiv rectovaginal.

Intre pereţii rectului şi teaca sa serofibroasă se găseşte un strat subţire de ţesut celular lax, care permite mişcările de ascensiune cît şi de distensie ale rectului.

2. Tunica muscularis (tunica musculară) reprezintă pătura cea mai groasă a rectului. Fibrele musculare sînt unele netede iar altele sînt striate.

Fibrele musculare netede sînt dispuse în două pături concentrice: pătura externă este alcătuită din fibrele longitudinale care se continuă în partea superioară cu teniile musculare ale co-

lonului sigmoid; pătura internă este formată din fibre circulare , netede.

Tunica musculară a rectului perineal prezintă unele particularităţi morfologice din cauza rolului pe care îl are în defecaţie. La acest nivel se dezvoltă un aparat sfincterian complex, care este alcătuit din :

a. Sfincterul intern şi neted este un muşchi circular, involuntar, provine din hipertrofia şi hiperplazia fibrelor circulare ale stratului muscular intern de la nivelul rectului. El formează în jurul rectului perineal un inel muscular, care măsoară 3-6 mm în grosime şi se îngroaşă pe măsură ce se apropie de orificiul anal. Inervaţia sfincterului neted este numai vegetativă, comună cu a ampulei rectale, dar antagonistă cu musculatura rectului pelvin.

b. Septul intersfincterian este alcătuit din fibrele musculaturii longitudinale netede ale tunicii musculare rectale, care se interpătrund cu fibrele striate ale muşchiului levator anal (fig.401).

Fig.401

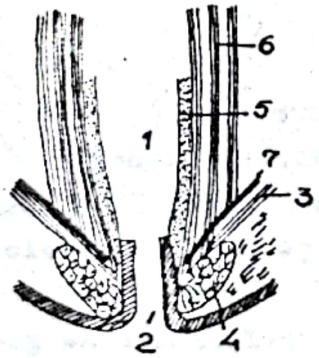

1- cavitatea rectului
2- canalul anal
3- ms.levator anal
4- ms.sfincter anal extern
5- mş.sfincter anal intern
6- fibrele longitudinale ale rectului
7- septul intersfincterian

c. Sfincterul extern striat este un muşchi circular, striat, voluntar, dispus în trei fascicule distincte : subcutanat, superficial şi profund.

Sfincterul extern striat înconjură - în totalitate - cele 3/4 inferioare ale canalului anal. Pătrimea superioara a acesteia este înconjurată de sfincterul intern neted şi de fibrele muşchiului levator anal. Pe suprafaţa exterioară a sfincterului striat, în părţile laterale se află ţesutul celulogrăsos a foselor ischiorectale. Pe suprafaţa sa interioară se găseşte sfincterul neted, care se întinde mai mult cranial decît cel striat.

Sfincterul extern striat are o inervaţie somatică, asigurînd închiderea rectului perineal.

3. Tela submucosa (tunica submucoasa) este laxă la nivelul rectului pelvin, fapt care permite mucoasei să se plisează. Ea este formată din ţesut conjunctiv lax, vase sanguine, limfatice şi fibre nervoase. La nivelul rectului perineal, tunica submucoasa este slab dezvoltată şi mai aderentă de tunicile învecinate.

4. Tunica mucosa (tunica mucoasă) are un aspect roz-închis. Este neteda pe toata întinderea sa, constituită dintr-un epiteliu şi un corion.

Conformaţie interioară

Aspectul interior al mucoasei este direrit la nivelul rectului pelvin şi al celui perineal.

A. Mucoasa rectului pelvin prezintă trei falduri oblice, dispuse în spirală, numite valvulele lui Houston. Acestea au formă semilunară, cu concavitatea orientată superior, dispuse astfel (fig.402):

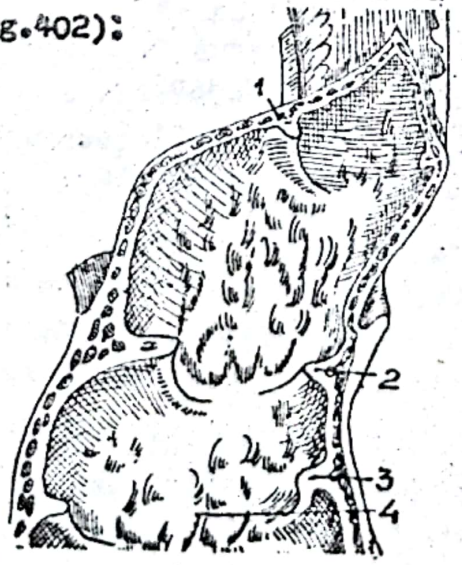

Fig.402

Conformaţie interioară a rectului pelvin

1- valvula superioară
2- valvula mijlocie
3- valvulă inferioară
4- mucoasa rectala

- superioară, aşezată la 3-4 cm sub joncţiunea rectosigmoidiană ;

- mijlocie, plasată la 11 cm deasupra orificiului anal şi

- inferioară aflată la 8 cm de anus.

Rolul acestor valvule de la nivelul ampulei rectale pare a fi imprimarea unei mişcări spiroide bolului fecal.

In partea inferioară a rectului pelvin, din cauza contracţiei aparatului sfincterian, mucoasa rectală se plicaturează sub forma unor cute longitudinale, numite coloanele lui Morgagni. In număr de 10, cu o lungime de 1-1,5 cm sînt determinate de venele hemoroidale.

Limita dintre mucoasa rectului pelvin şi perineal este dată de linia anorectală, care reprezintă totodată şi limita dintre originea entoblastică şi ectoblastică pe de o parte, cît şi a teritoriului de inervaţie visceral şi cel somatic.

B. Mucoasa rectului perineal prezintă la 6-8 mm deasupra orificiului anal, valvulele lui Morgagni, în formă de cuiburi de rîndunică. Acestea sînt situate la extremitatea inferioară a coloanelor lui Morgagni, au formă de cupă, cu concavitatea îndreptată superior (fig.403).

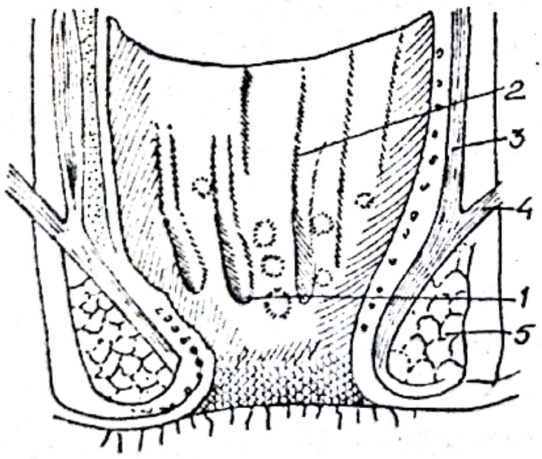

Fig.403

1- valvulele lui Morgagni
2- coloanele lui Morgagni
3- musculatura longitudinală netedă a rectului
4- ms.levator anal
5- sfincter extern

Indărătul fiecărei valvule, există cîte un buzunar, numit cripta lui Morgagni, cu rol de a colecta o cantitate de mucus, ne-

cesar în timpul defecaţiei. Aceste cripte se pot - frecvent - inflama constituind punctul de plecare al abceselor anorectale.

Pe marginea liberă a valvulelor lui Morgagni, se află mici ridicături, variabile ca număr, numite papilele anale. Ele alcătuiesc o linie festonată în formă de pieptene, denumită creasta pectineala a canalului anal.

Imediat sub creasta pectineală se găseşte o depresiune circulară, perceptibilă la tuşeul rectal sau vizibilă la examenul rectoscopic, depresiune numită linea albă sau linea intersfinctoriana al lui Hilton, deoarece ea indică locul de separare între sfincterul intern neted şi cel extern striat.

Vascularizaţia rectului

1. Arterele rectului provin din trei surse (fig.404).

a. Artera rectală (hemoroidală) superioară este artera principală a rectului pelvin. Ea este ramul terminal al arterei mezenterice inferioare; ajunsă pe faţa posterioară a rectului, se împarte în două ramuri terminale: - un ram drept şi posterior şi - altul stîng şi anterior.

b. Artera rectală (hemoroidală)mijlocie este un ram din artera hipogastrică ; ea se îndreaptă spre părţile laterale ale rectului, iar de-a lungul ei se organizează ţesutul conjunctiv, alcătuind aripioarele rectale ale lui Toma Ionescu.

c. Artera rectala (hemoroidală) inferioară este un ram al arterei pudendale interne. Se desprinde la nivelul fosei ischiorectale, pe care o traverseaza orizontal şi se îndreaptă spre rectul perineal, acolo unde se distribuie.

De menţionat faptul că artera rectală superioară se anastomozeaza cu artera rectală mijlocie şi inferioară alcătuind două arcade pararectale, situate pe părţile laterale ale rectului. Din aceste arcade pornesc ramuri perforante care străbat pereţii rectali şi alcătuiesc o reţea arteriala musculara şi alta profundă.

2. Venele rectului se îndreaptă către două direcţii :

a. Venele rectale (hemoroidale) superioare se îndreaptă ascendent şi împreună cu venele sigmoidiene, iau parte la formarea venei mezenterice inferioare, fiind tributare venei porte,

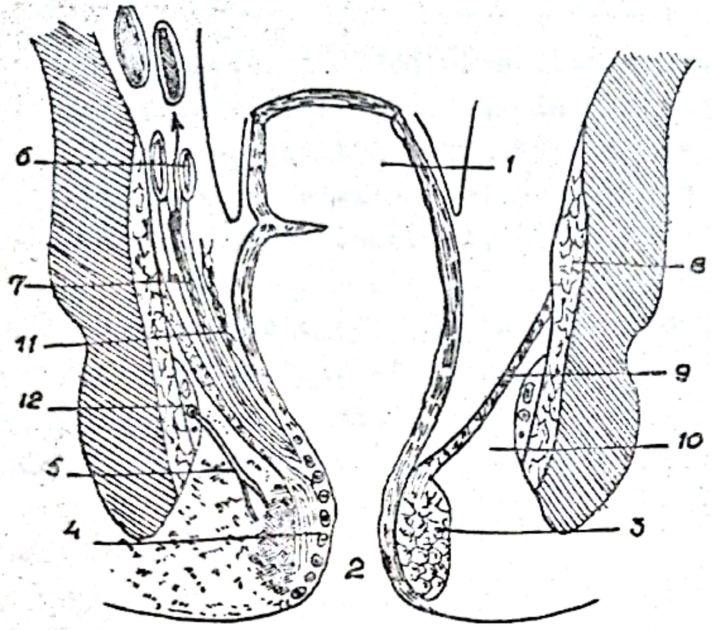

Fig.404

1- rectul pelvin
2- rectul perineal
3- sfincter striat
4- sfincter neted
5- A.rectală inferioară
6- vasele iliace interne
7- A.rectală mijlocie
8- ms.obturator intern
9- ms.levator anal
10- fosele ischiorectale
11- limfaticele rectului
12- vasele pudendale interne

b. <u>Venele rectale mijlocii şi inferioare</u> se varsă în venele iliace interne, fiind tributare venei cave inferioare.

Din cele arătate mai sus, rezultă că aceste vene stabilesc o legătură între sistemul venos port şi sistemul venos cav inferior.

3. <u>Limfaticele rectului</u> iau naştere într-o reţea mucoasă şi submucoasă. Colectoarele trec prin tunica musculară şi se adună în pediculi, care după direcţia lor se îndreaptă în trei părţi:

a. Limfaticele superioare urmează artera rectală superioară, ajung în aşa zisul hil rectal, situat la bifurcarea arterei rectale superioare; de aici ele merg ascendent, împreună cu limfaticele colonului sigmoid.

b. Limfaticele mijlocii se îndreaptă la ganglionii iliaci interni şi la cei promontorieni (fig.405).

c. Limfaticele inferioare, anale şi cutanate se dirijează către ganglionii inghinocrurali, grupul superointern.

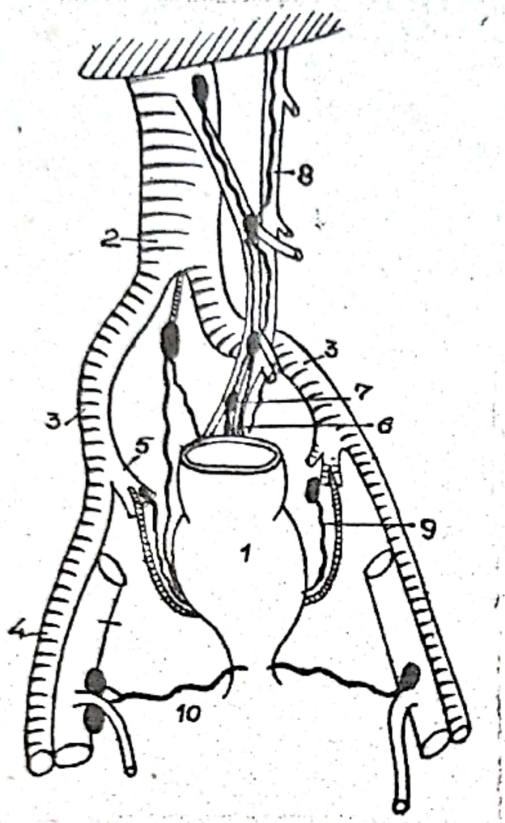

Fig.405

1- rectul
2- aorta abdominală
3- A.iliace comune
4- A.iliacă externă
5- A.iliacă internă
6- limfaticele rectale superioare
7- hilul rectului
8- A.rectală superioară
9- limfaticele rectale mijlocii
10- limfaticele rectale inferioare

Inervaţia rectului este asigurată de două categorii de filete nervoase :

- rectul pelvin este inervat de filete vegetative,de origine simpatică şi parasimpatică. Fibrele simpatice provin din simpaticul lombosacrat, pe cînd fibrele parasimpatice îşi au originea în parasimpaticul sacrat;

- rectul perineal are o inervaţie somatică asigurată de sistemul nervos periferic, pentru sfincterul extern, cît şi pentru levatorul anal.